

УДК [591.3:591.486]:597.6/9

© Колектив авторів, 2013

РОЗВИТОК ВОМЕРОНАЗАЛЬНИХ ЗАЛОЗ ТА ЗАЛОЗ БОУМЕНА ЖАБИ ОЗЕРНОЇ (PELOPHYLAX RIDIBUNDUS)

Я. В. Степанюк, М. Ф. Ковтун, А. І. Поручинський, Т. Я. Довгалюк

Кафедра зоології (зав. – проф. Іванців В. В.). Східноєвропейський національний університет імені Л. Українки. 43025 Україна, м. Луцьк, просп. Воли, 13. E-mail: stepanyuk@univer.lutsk.ua

DEVELOPMENT OF THE JACOBSON'S GLAND AND BOWMAN'S GLAND IN THE LAKE FROG (PELOPHYLAX RIDIBUNDUS)

Ya. V. Stepanyuk, M. F. Kovtun, A. I. Poruchynsky, T. Ya. Dovgalyuk

SUMMARY

The features of morphogenesis vomeronasal gland and Bowman's glands of lake frog (*Pelophylax ridibundus*) were researched. From embryonal development period until the end of metamorphosis and entering the land. The laying of vomeronasal gland is dorsomedial. They are laying near the dorsomedial vomeronasal organ on G 26 larval stage of development. The laying of Bowman's glands is much later stages on G 39–40.

РОЗВИТКЕ ВОМЕРОНАЗАЛЬНИХ ЗАЛОЗ І ЗАЛОЗ БОУМЕНА ЛЯГУШКИ ОЗЕРНОЇ (PELOPHYLAX RIDIBUNDUS)

Я. В. Степанюк, М. Ф. Ковтун, А. І. Поручинський, Т. Я. Довгалюк

РЕЗЮМЕ

Исследованы особенности морфогенеза вомероназальной железы и желез Боумена лягушки озерной (*Pelophylax ridibundus*) начиная с эмбрионального периода развития до полного окончания метаморфоза и выхода на сушу. Установлено, что закладка вомероназальной железы происходит дорсомедиально относительно вомероназального органа на G 26 стадии личиночного развития. Закладка желез Боумена происходит значительно позже на G 39–40 стадиях развития.

Ключові слова: амфібії, нюхова система, нюховий епітелій, вомероназальна залоза, залоза Боумена.

В амфібії вперше серед хребетних відбулась диференціація нюхового аналізатора на основну та додаткову (вомероназальну) нюхову системи. Бертмар Г. вважає, що така диференціація пов'язана з переходом до наземного способу існування [1]. На думку Х. Еїстен виникнення вомероназальної системи не пов'язане із зміною екологічної ніші і відбулось у водних тетрапод [2]. Периферичний відділ основної нюхової системи земноводних представлений нюховим епітелієм, який вистилає основну нюхову порожнину. Додаткова нюхова система представлена вомероназальним органом (орган Якобсона), який являє собою випячування медіальної стінки основної носової порожнини вистелене особливим сенсорним епітелієм – вомероназальним. Перехід до наземного способу існування спричинив появу в нюховому епітелії залоз Боумена, а в вомероназальному органі – залози Якобсона. Морфогенезу нюхового епітелію та вомероназального органа присвячена значна кількість праць [5, 8, 9, 10], проте більшість з них не відображає розвитку залоз нюхового аналізатора. Вивчення особливостей закладки та розвитку залоз нюхового аналізатора від личинкових стадій розвитку до повного закінчення метаморфозу може відобразити характер морфологічних адаптацій до амфібіотичного способу існування.

МАТЕРІАЛИ І МЕТОДИ

Дослідження проводили в різні періоди онтогенезу жаби озерної (*Pelophylax ridibundus* (Pallas,

1771)). Зокрема, на G18–20 стадіях ембріонального розвитку, G21–41 стадіях личинкового розвитку та в період метаморфозу (G42–46 стадії). Досліджували також ювенільних особин 14-ти денного віку. Всього було досліджено 49 ембріонів. Утримання пуголовків проводили в акваріумах з постійним підтриманням температури (22±2 °C) та фотоперіоду (12 год. темно: 12 год. світло). Стадії онтогенезу визначали за таблицями нормального розвитку безхвостих земноводних [3]. Матеріал фіксували в 5% розчині нейтрального формаліну або 2% розчині глутарового альдегіду на 0,1 М кокодилатному буфері. Після ретельної промивки матеріал заключали в гомогенізовану парафінову суміш Histomix®. Різку блоків проводили серійно у фронтальній та сагітальній площині, товщина зрізів 10–15 мкм; зрізи фарбували креозил-фіолетом за Ніслем та гематоксилін-еозином за Бемером. Фотографування гістологічних препаратів здійснювали на мікроскопі Zeiss Axio Imager M1 та програмного забезпечення Zeiss Axio Vision v. 4.63 в центрі колективного користування унікальним обладнанням при Інституті зоології ім. І.І. Шмальгаузена НАН України. При описі та ідентифікації нюхових структур за основу взято термінологію В. Єрмаковича зі співавторами [5]. Визначення структур скелету черепа проводили за Pugnener, Maglia [6].

РЕЗУЛЬТАТИ ТА ЇХ ОБГОВОРЕННЯ

Морфогенез вомероназальної залози і залоз Боумена тісно пов'язаний з розвитком нюхового

епітелію та вомероназального органа, тому спочатку потрібно розглянути особливості закладки цих структур. Отже, закладка нюхових плакод в жаби озерної відбувається на G18 стадії ембріогенезу. Вони розміщуються білатерально в ростральній частині голови ембріона. Нюхова плакода на поперечних зрізах являє собою невелику вертикальну пластинку недиференційованого ектодермального епітелію. На G19 стадії плакоди інвагінують і утворюють нюхові ямки, а на G23–24 стадіях нюхові мішки. Вважаємо, що після прориву вентрокаудальної стінки нюхових мішків (G24–25 стадії) та утворення вторинних ніздрів (хоан) відбувається формування основної носової порожнини, дорсомедіальна стінка якої вистелена нюховим епітелієм. На G24 стадії в області зовнішніх ніздрів в ростровентральній частині нюхового епітелію, внаслідок випинання та перерозподілу клітин, з'являється зачаток вомероназального органа. Він має форму овального потовщення, яке знаходиться між вентральною частиною нюхового епітелію та рогами трабекулярної пластинки.

Закладка вомероназальної залози відбувається дорсомедіально від вомероназального органа на G26 стадії. Вона являє собою зачаток секреторної одиниці, який має овальну форму. Наші дані підтверджують дослідження більшості вчених про те, що вомероназальна залоза закладається після вомероназального органа [8, 9, 10]. Проте відомо, що у *Bufo americanus* розвиток вомероназального органа та вомероназальної залози відбувається одночасно [5].

На наступній стадії (G27) в секреторній одиниці з'являється зачаток порожнини, який на G28 стадії значно збільшується в розмірах. З G29 по G30 стадію кількість секреторних одиниць збільшується до 4–5 та відбувається формування видільної протоки залози. Секреторні одиниці залози мають добре виражену порожнину, стінки якої сформовані з одношарового

залозистого епітелію. Ядра гландулоцитів секреторних одиниць круглі, великі і займають базальне положення (рис. 1).

На наступних стадіях онтогенезу (G31–38) вомероназальна залоза збільшується в розмірах та зміщується каудомедіально відносно вомероназального органа (рис. 2). Така зміна топографії відбувається через інтенсивне збільшення товщини вомероназального епітелію та порожнини вомероназального органа. Сформована протока залози впадає в порожнину вомероназальної залози.

З G39 по G42 стадію онтогенезу вомероназальний орган своїм ростральним кінцем зміщується медіально і займає своє дефінітивне положення під основною носовою порожниною. Вомероназальна залоза знаходиться між вомероназальним органом та сформованою носовою перегородкою, значно збільшується в розмірах і також займає своє дефінітивне положення. Протока вомероназальної залози по центру пронизує медіокаудальну стінку вомероназального органа і впадає в його порожнину. На цьому етапі морфогенезу (G41–42) в дорсокаудальній частині нюхового епітелію основної носової порожнини з'являються численні залози Боумена, які виявлені у всіх наземних хребетних [4, 7]. Цікаво, що залози Боумена відсутні у риб і є типовими мукозними залозами. У жаби озерної залози Боумена закладаються на 41–42 стадії, у жаби далекохідної – на 43-й стадії [10] а ропухи американської в кінці метаморфозу (46 стадія) [5]. Це прості трубчасто-альвеолярні залози, секреторні одиниці яких мають мішкоподібну форму, що знаходиться на базальній мембрані нюхового епітелію. Коротка протока залоз пронизує товщу нюхового епітелію і впадає в основну носову порожнину. Залози Боумена відсутні у вомероназальному епітеліі та війчастому епітеліі середньої носової порожнини.

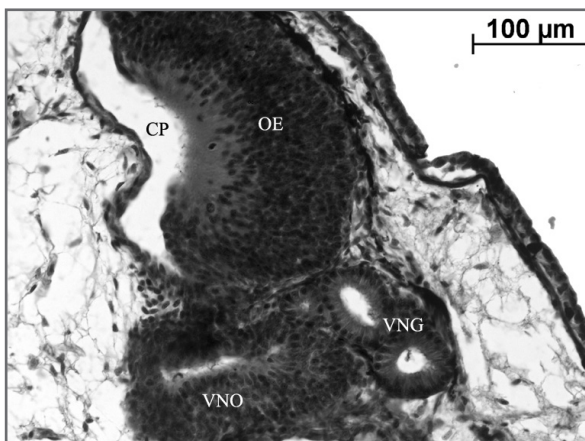


Рис. 1. Поперечний зріз через вомероназальний орган та вомероназальну залозу на G30 стадії розвитку: ср – основна носова порожнина; ое – нюховий епітелій; вно – вомероназальний орган; внг – вомероназальна залоза

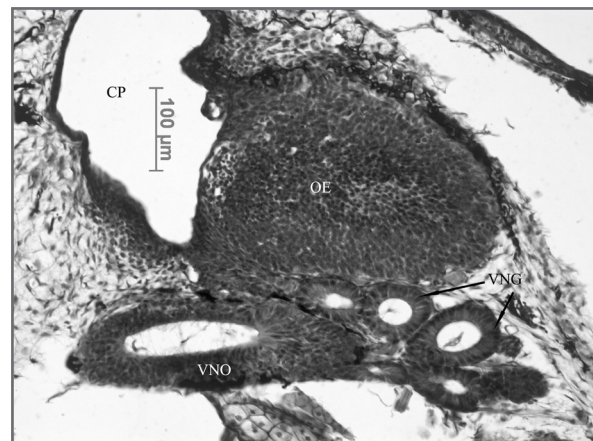


Рис. 2. Поперечний зріз через вомероназальний орган та вомероназальну залозу на G30 стадії розвитку: ср – основна носова порожнина; ое – нюховий епітелій; вно – вомероназальний орган; внг – вомероназальна залоза

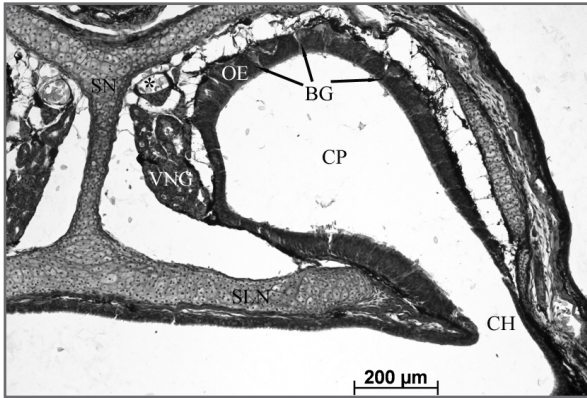


Рис. 3. Поперечний зріз через каудальну частину основної носової порожнини *P. ridibundus* 14 днів після завершення метаморфозу: **ср** – основна носова порожнина; **оє** – нюховий епітелій; **ВГ** – залози Боумена. **sln** – *solum nasi*; **sn** – носова перетинка

В період метаморфозу з G43 по 46 стадію та особливо в особин 14 денного віку вомероназальна залоза та залози Боумена не змінюють топографії та значно збільшуються в розмірах (рис. 3). В їхніх секреторних одиницях помітні краплини секрету.

ВИСНОВКИ

Залози Боумена з'являються в нюховому епітелії на початку метаморфозу (G41–42) і до виходу особин на суходіл є повністю сформованими. Очевидно, що вони мають значення при наземній ольфактації і необхідні для захисту нюхового епітелію від висихання. В сенсорному епітелії вомероназального органа залози Боумена відсутні. Закладка вомероназальної залози у жаби озерної відбувається значно раніше на G27 стадії розвитку, що підтверджує наявну в літературі думку про те, що вомероназальний орган виник у водних тетрапод, а не як адаптація до наземного способу існування.

ЛІТЕРАТУРА

1. Bertmar, G. Evolution of vomeronasal organs in vertebrates. *Evolution.*– 1981.– 35: 359–366.
2. Eisthen H.L. Presence of the vomeronasal system in aquatic salamanders // *Philos Trans. R. Soc. Lond. B.*– 2000.– Vol. 355.– P. 1209–1213.
3. Gosner K.L. A simplified table for staging anuran embryos and larvae with notes on identification // *Herpetologica.* 1960.– Vol. 16.– № 2.– P. 183–190.
4. Graziadei P. C. The ultrastructure of vertebrates' olfactory mucosa. In: Friedmann I, editor. *The Ultrastructure of Sensory Organs*, Amsterdam: North-Holland.– 1973. P. 267–305.
5. Jermakowicz W.J. III., Dorsey D.A., Brown A.L., Wojciechowski K., Giscombe C.L., Graves B.M., Summers C.H., Eyck G.R.T. Development of the nasal chemosensory organs in two terrestrial anurans: the directly developing frog, *Eleutherodactylus coqui* (Anura: Leptodactylidae), and the metamorphosing toad, *Bufo americanus* (Anura: Bufonidae) // *J. Morphol.*– 2004.– Vol. 261.– P. 225–248.
6. Pugener L.A., Maglia A.M. Skeletal morphology and development of the olfactory region of *Spea multiplicata* (Anura: Pelobatidae) // *J. Anat.*– 2007.– Vol. 211 (6).– P. 737–753.
7. Scalia F. Structure of the olfactory and accessory olfactory systems. In: Llina's R, Precht W, editors. *Frog Neurobiology: A Handbook*. Berlin: Springer-Verlag.– 1976.– P. 213–233.
8. Taniguchi K., Toshima Y., Saito T.R., Taniguchi K. Development of the olfactory and vomeronasal organ in the Japanese Reddish Frog, *Rana japonica* // *J. Vet. Med. Sci.*– 1996.– Vol. 58.– P. 7–15.
9. Tsui C.– L. Development of olfactory organ in *Rana nigromaculata* // *Journal of Microscopical Science.*– 1946.– Vol. 87.– P. 61–90.
10. Wang H., Zhao H., Tai F., Zhang Y. Postembryonic development of the olfactory and vomeronasal organs in the frog *Rana chensinensis* // *Zool. Sci. (Tokyo).*– 2008.– Vol. 25.– P. 503–508.