

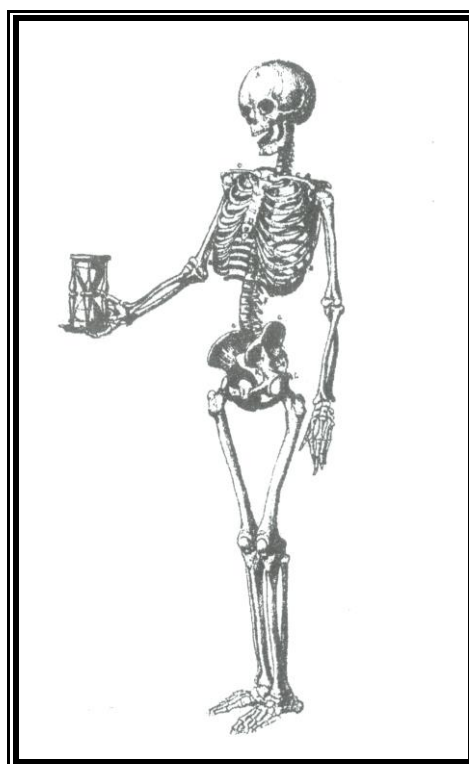
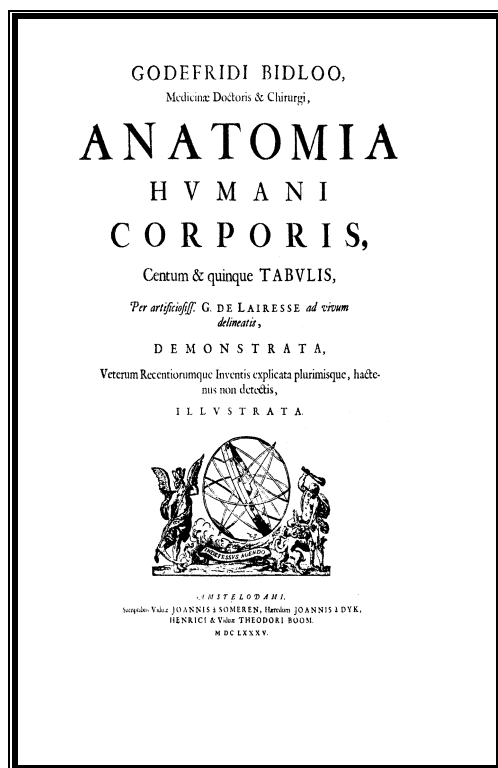
МІНІСТЕРСТВО ОСВІТИ І НАУКИ УКРАЇНИ
ВОЛИНСЬКИЙ НАЦІОНАЛЬНИЙ УНІВЕРСИТЕТ ІМЕНІ ЛЕСІ УКРАЇНКИ
НАВЧАЛЬНО-НАУКОВИЙ МЕДИЧНИЙ ІНСТИТУТ
КАФЕДРА АНАТОМІЇ ЛЮДИНИ



ДЛЯ САМОСТІЙНОЇ РОБОТИ СТУДЕНТІВ

В.С. Пикалюк, В.Є. Лавринюк, Т.Я. Шевчук, Л.О.
Шварц, О.В. Коржик, С.В. Бранюк, Л.С. Апончук

АНАТОМІЯ ОПОРНО- РУХОВОГО АПАРАТУ



Луцьк, 2020

МІНІСТЕРСТВО ОСВІТИ І НАУКИ УКРАЇНИ
ВОЛИНСЬКИЙ НАЦІОНАЛЬНИЙ УНІВЕРСИТЕТ ІМЕНІ ЛЕСИ УКРАЇНКИ
НАВЧАЛЬНО-НАУКОВИЙ МЕДИЧНИЙ ІНСТИТУТ
КАФЕДРА АНАТОМІЇ ЛЮДИНИ

**В. С. Пикалюк, В. Є. Лавринюк, Т. Я. Шевчук, Л. О. Шварц,
О. В. Коржик, С. В. Бранюк, Л. С. Апончук**



АНАТОМІЯ ОПОРНО-РУХОВОГО АПАРАТУ

***Навчально-методичний посібник
для студентів ЗВО III-IV рівнів акредитації
за спеціальністю “Медицина”***

ЛУЦЬК, 2020

УДК: 611.7(075.8)

ПЗ2

В. С. Пикалюк, В. Є. Лавринюк, Т. Я. Шевчук, Л. О. Шварц, О. В. Коржик, С. В. Бранюк, Л. С. Апончук

Пикалюк В. С., Лавринюк В. Є., Шевчук Т. Я., Шварц Л. О., Коржик О. В., Бранюк С. В., Апончук Л. С. Анатомія опорно-рухового апарату : навчально-методичний електронний посібник // (Витяг із протоколу № 2 засідання науково-методичної ради Волинського національного університету імені Лесі Українки від 21 жовтня 2020 року).

Рецензенти:

Завідувач кафедри фізичної терапії, ерготерапії Волинського національного університету імені Лесі Українки,

доктор наук з фізичного виховання та спорту професор **О. Я. Андрійчук**

Професор кафедри морфології медичного інституту Сумського державного університету,
доктор медичних наук професор **В. З. Сікора**

Навчально-методичний посібник рекомендовано до видання навчально-методичною радою Волинського національного університету імені Лесі Українки (протокол № 2 від 21 жовтня 2020 р.)

Навчально-методичний посібник містить методичні матеріали по системній анатомії робочих систем людського організму (опорно-руховому апарату): остеології, краніології, артросиндесмології і міології. Наведено нові матеріали у розділі «Вступ в анатомію», значно розширені розділи по остеології та краніології. У розділах «Артросиндесмологія» і «Міологія» представлена характеристика основних анатомо-топографічних утворень і їх вмісту. Вони доповнені практичними рекомендаціями до препарування, класифікаціями, описами топографій фасцій і клітинних просторів, а дані про кровопостачання та іннервацію будуть корисні не лише під час підготовки до іспиту, а й під час вивчення травматології та ортопедії на 4-5 курсах.

Навчально-методичний посібник корисно студентам медичних факультетів ЗВО для організації позааудиторної роботи під час підготовки до чергової теми і самостійної роботи на практичних заняттях, а також може бути використано викладачами-анатомами у їх педагогічній діяльності.

Технічне редагування

Шкабура Д. С.

Всі права авторів захищені. Розділи посібника не можуть бути передруковані, занесені у пам'ять комп'ютера без попередньої письмової згоди авторів.

© В. С. Пикалюк, В. Є. Лавринюк, Т. Я. Шевчук, Л. О. Шварц,
О. В. Коржик, С. В. Бранюк, Л. С. Апончук

ПЕРЕДМОВА

З метою подальшого поліпшення рівня знань студентів з анатомії людини нами здійснюється видання навчальних посібників, методична частина яких побудована відповідно до вимог навчальної програми дисципліни за кредитно-модульною системою і спрямована на надання допомоги студентам і викладачам в організації та забезпеченні навчального процесу. Наше видання навчального посібника з анатомії опорно-рухового апарату складається із п'яти розділів. Значно розширений розділ, присвячений вступу в анатомію, де відображені основні напрямки анатомії, принципи і методи анатомічних досліджень, періоди і етапи розвитку анатомії, подана базова анатомічна термінологія, статеві, індивідуальні та вікові особливості тіла людини, основи загальної гістології, етапи розвитку людини в філо - і онтогенезі, класифікація аномалій розвитку.

У розділах по остеології та краніології наведені дані про будову окремих кісток скелета, цілісних утворень черепа (очниці, порожнини носа, черепних ямок і т.д.), особливості розвитку кісток. Висвітлено відмінності черепа новонародженого, подана характеристика вікових змін. Таблиці, що містять короткі узагальнюючі відомості, зроблені більш зрозумілими і доступними. У них систематизовано весь матеріал, що викладається.

Розділ «Артросиндесмологія» - присвячений вивченню з'єднань кісток. У ньому містяться відомості по загальній і топографічній артросиндесмології. У цих розділах детально викладені розвиток з'єднань кісток, їх класифікація, характеристика безперервних і перервних з'єднань, біомеханіка суглобів, з'єднання кісток тулуба і голови, верхньої та нижньої кінцівок. Відомості про найбільш великі суглоби викладені за запропонованою схемою відповіді.

У розділі «Міологія» містяться відомості по загальній міології і власне анатомії м'язів, як активної частини опорно-рухового апарату. Цей важкий розділ анатомії ми намагалися викласти коротко, за загальноприйнятою схемою опису, з урахуванням різних ознак: ділянки тіла, походження м'яза, форми м'яза, анатомо-топографічних взаємовідносин, напрямки м'язових волокон, відношення м'яза до суглобів. Наведені класифікації скелетних м'язів людського організму, межі ділянок тіла, початку, прикріплення і функції м'яза, фасції, топографічної анатомії і клітинних просторів тулуба, голови, шиї, верхньої та нижньої кінцівок.

Останній розділ посібника у вигляді зведеної таблиці присвячений огляду руху тіла, де відображені відділи скелета і суглоби, в яких здійснюються рухи, види рухів, м'язи, що здійснюють рухи.

При описі основних кісткових структур, утворень черепа, суглобів і зв'язок, м'язів в тексті водночас із загальноприйнятими українськими термінами, подані латинські анатомічні аналоги, прийняті новою міжнародною анатомічною номенклатурою (Сан-Пауло, Бразилія, S – PNA), 1997). У кожному розділі можна отримати необхідну інформацію про основи рентгенанатомії. Ілюстрації, включені в дане видання, дозволяють полегшити сприйняття матеріалу і сприяють глибшому його осмисленню і засвоєнню.

У навчально-методичному посібнику подано характеристику основних анатомо-топографічних утворень опорно-рухового апарату. Ці дані в подальшому будуть затребувані в процесі вивчення клінічних дисциплін, а також дозволяють узагальнити знання, отримані під час навчання на кафедрі нормальної анатомії людини і будуть сприяти формуванню цілісного уявлення про будову опорно-рухової системи людини. Посібник орієнтований на кредитно-модульну систему навчання і стане підґрунтям для студентів медичних, стоматологічних і фармацевтичних факультетів при організації позааудиторної роботи, при підготовці до чергової теми і самостійної роботи на практичних заняттях, а також може бути використаний молодими викладачами й аспірантами, лікарями клініцистами різних спеціальностей, зокрема щелепно-лицевими хірургами, травматологами-ортопедами, нейрохірургами і ін

РОБОЧА ПРОГРАМА ПЕРШОГО МОДУЛЯ (АНАТОМІЯ ОПОРНО-РУХОВОГО АПАРАТУ)

ТЕМАТИЧНИЙ ПЛАН ЛЕКЦІЙ

- Тема 1.** Вступ до анатомії. Історія розвитку анатомії. Методологія анатомічних досліджень.
- Тема 2.** Морфо-функціональна остеологія.
- Тема 3.** Череп.
- Тема 4.** Артросиндесмологія.
- Тема 5.** Загальна міологія. Анатомічні та клінічні аспекти топографії м'язів.

ТЕМАТИЧНИЙ ПЛАН ПРАКТИЧНИХ ЗАНЯТЬ

Змістовий модуль № 1. Остеологія

- Тема 1.** Анатомічна номенклатура. Осі і площини тіла людини. Вступ в анатомію людини.
- Тема 2.** Скелет, його відділи. Загальні ознаки хребців. Шийні, грудні, поперекові хребці.
- Тема 3.** Крижова кістка, куприк. Ребра, груднина.
- Тема 4.** Кістки верхньої кінцівки. Будова кісток поясу та плеча.
- Тема 5.** Кістки верхньої кінцівки. Будова кісток передпліччя та кисті.
- Тема 6.** Кістки нижньої кінцівки. Будова кісток поясу нижньої кінцівки та стегна.
- Тема 7.** Кістки нижньої кінцівки. Будова кісток гомілки та стопи.
- Тема 8.** Синтетичне заняття з анатомії скелета.
- Тема 9.** Череп в цілому. Лобова, тім'яна, потилична кістки.
- Тема 10.** Клиноподібна, решітчаста кістка
- Тема 11.** Скронева кістка. Канали скроневої кістки. Барабанна порожнина.
- Тема 12.** Кістки лицевого черепа.
- Тема 13.** Зовнішня і внутрішня основи черепа
- Тема 14.** Очна ямка, кісткова носова порожнина. Скронева, підскронева, крило-піднебінна ямки.
- Тема 15.** Підсумкове заняття з анатомії черепа.

Змістовий модуль № 2. Артросиндесмологія

- Тема 16.** Загальна артрологія. З'єднання кісток тулуба. Хребетний стовп. З'єднання хребців.
- Тема 17.** З'єднання ребер з хребцями та грудниною. Грудна клітка.
- Тема 18.** З'єднання кісток черепа. Нижньощелепний суглоб.
- Тема 19.** З'єднання кісток верхньої кінцівки: суглоби поясу та плечовий суглоб.
- Тема 20.** З'єднання кісток верхньої кінцівки: суглоби передпліччя та кисті.
- Тема 21.** З'єднання кісток поясу нижньої кінцівки, стегновий суглоб. Таз в цілому.
- Тема 22.** З'єднання кісток вільної нижньої кінцівки
- Тема 23.** Підсумкове заняття з артрології.
- Тема 24.** Вступ в міологію. М'язи і фасції спини.
- Тема 25.** М'язи і фасції грудей. Діафрагма. Топографічні утворення грудної клітки.
- Тема 26.** М'язи і фасції живота. Ділянки передньої стінки живота. Піхва прямого м'язу живота. Пахвинний канал. Біла лінія живота.

Змістовий модуль № 3. М'язова система

- Тема 27.** М'язи і фасції голови. Топографія голови.
- Тема 28.** М'язи і фасції шиї. Топографія шиї.
- Тема 29.** М'язи верхньої кінцівки. Фасції і топографія верхньої кінцівки.
- Тема 30.** М'язи нижньої кінцівки. Фасції і топографія нижньої кінцівки
- Тема 31.** Підсумкове заняття з міології.

ВСТУП В АНАТОМІЮ

1.1. ОСНОВНІ НАПРЯМКИ АНАТОМІЇ. КЛАСИФІКАЦІЯ АНАТОМІЇ, ЇЇ МІСЦЕ В СИСТЕМІ БІОЛОГІЧНИХ НАУК

Нормальна анатомія людини (від грец. *anatomia* – розсікаю, препарування) – наука про будову, розвиток органів, систем організму людини у його функціональному взаємозв'язку з оточуючим середовищем. Існує і елементарне коротке визначення предмету: нормальна анатомія – це наука про будову людського організму. Анатомія людини відноситься до числа біологічних наук, в яких виділяють дві групи дисциплін – морфологію і фізіологію. До морфологічних наук відносяться анатомія, гістологія, ембріологія, порівняльна анатомія. Ці науки займаються вивченням форми і будови живих організмів, закономірностей їх розвитку та взаємодії з навколишнім середовищем. Отже, анатомія – це біологічна наука, що відноситься до морфологічної складової медицини (від грец. *morphe* – форма, структура і лат. *logos* – вчення). Це фундаментальна дисципліна в системі медичної освіти, так як вона створює «фундамент» для подальшого вивчення клінічних дисциплін. Знання нормальної анатомії дає можливість вивчати патологічну анатомію, розрізняти захворювання, проводити правильне лікування, хірургічні операції. Без знання анатомії неможливо стати лікарем. «Лікар, який не знає анатомії, для хворого більш небезпечний, ніж хвороба» (В.Г. Ковешніков); «Лікар не анатом не тільки марний, але й шкідливий» (Єфрем Мухін).

Завданнями анатомії, як науки, є вивчення форми, будови, положення органів і їх взаємовідношення з урахуванням вікових, статевих, конституціональних та індивідуальних особливостей.

Анатомію людини починають вивчати за системним принципом, тому такий розділ анатомії має назву **системної анатомії**. Системна анатомія дає уявлення про будову, форму, положення, топографію та розвиток органів засистемами. У системну анатомію входять:

Робочі системи (опорно-руховий апарат):

- остеологія – вчення про кістки;
- артросиндесмологія – вчення про з'єднання кісток;
- міологія – вчення про м'язи.

Системи життєзабезпечення (спланхнологія – вчення про нутрощі):

- гастроентерологія – вчення про травну систему;
- пульмонологія – вчення про дихальну систему;
- урологія – вчення про сечовидільну систему;
- андрологія / гінекологія – вчення про статеву систему.

Інтеграційні системи: (об'єднують):

- ангіологія – вчення про судини;
- неврологія – вчення про нервову систему;
- естезіологія – вчення про органи чуттів;
- ендокринологія – вчення про органи внутрішньої секреції.

Всі ці системи працюють в організмі, як єдине ціле.

Крім системної анатомії виділяють:

Топографічну (хірургічну) анатомію (*topos* – місце, *grapho* – пишу) – досліджує взаємне розташування органів і тканин в кожній конкретній області пошарово. Засновником цього виду анатомії є М.І. Пирогов.

Вікову анатомію (ембріологія, геронтологія, геріатрія) – ріст та розвиток тіла людини в різні вікові періоди.

Функціональну анатомію - розглядає будову тіла в зв'язку з його функціональним навантаженням. Її підрозділом є динамічна або ж спортивна анатомія. Основоположником функціональної анатомії вважається П.Ф. Лесгафт.

Еволюційну анатомію (порівняльна, антропологія, тератологія) - будова тіла людини на різних етапах еволюції.

Пластичну анатомію - вивчає зовнішні форми тіла людини, рельєф, пропорції в динаміці і статиці. Ці в анатомічні закономірності використовуються в живописі, скульптурі, графіці і т. д. Засновник - Леонардо да Вінчі.

Патологічну анатомію – вивчає макро-мікроскопічну будову органів і тканин, уражених тією чи іншою хворобою.

Екологічну анатомію - зміни в органах і тканинах під впливом різних факторів зовнішнього середовища. Вирішальне значення мають соціальні чинники - умови праці та побуту. Одним із фундаторів цього напряму є В,Г,Ковешніков.

Клінічну анатомію- вивчає будову органів живого людського тіла за допомогою клінічних променеви методів.

Залежно від методів досліджень розрізняють **м**

акроскопічну анатомію - вивчає будову тіла, окремих органів і їх частин неозброєним оком або за допомогою оптичних приладів, що дають невелике збільшення (лупа); **мікроскопічну анатомію (гістологію)** - вивчає структуру органу за допомогою мікроскопа.

1.2. ОСНОВНІ ПРИНЦИПИ ТА МЕТОДИ АНАТОМІЧНОГО ДОСЛІДЖЕННЯ

Об'єктом вивчення анатомічної дисципліни є тіло людини. При цьому класичним методом є навчання на трупах і натуральних анатомічних препаратах. Тому абсолютно справедливим є латинський вираз « **VIVAS MORTEI DOCENT** » тобто «**Мертві вчать живих**», який визначає головне завдання анатомії. Правда, день сьогоднішній пропонує великий набір клінічних променеви методів для вивчення будови тіла живої людини та комп'ютерно- електронних засобів вивчення анатомії віртуальної людини.

Основними **принципами** вивчення анатомії є: описовий, системно-структурний, функціональний, казуальний, віковий, порівняльний.

Методи анатомічного дослідження:

1. Класичні (традиційні):

- **препарування** - огляд тіла і розтин, вивчення окремого органу або групи органів;
- **ін'єкція** судин, порожнистих органів фарбувальними масами або наповнювачами, що застигають, з подальшим розплавленням тканин органу хімічними реагентами (**корозійний** метод виготовлення препаратів); метод ін'єкції часто поєднується з рентгенографією, якщо ін'єкційна маса затримує рентгенівські промені; з проясненням, коли об'єкт після спеціальної обробки, стає прозорим;

- **топографічні зрізи** (по Н.І. Пирогову) - на розпилах замороженого тіла досліджують розташування будь-якого органу (судини) по відношенню до інших анатомічних утворень;

- **макро- і мікроскопічні методи** (по В.П. Воробйову) - макроскопічний метод (від грец. *takros* - великий) вивчає будову тіла, органів, їх частин за допомогою оптичних приладів, що дають невелике збільшення; мікроскопічний метод (від грец. *mikros* - малий) вивчає будову органів, спеціально виготовлених, тонких забарвлених зрізів тканин органів за допомогою мікроскопа.

2. Наукові сучасні методи:

- **рентгенографія, рентгеноскопія** – дає змогу вивчати рентгенівське зображення м'яких і твердих тканин - шкіра, кістки, суглоби, зв'язки, хрящі, паренхіматозні органи та ін .;

- **комп'ютерна томографія**, що дає можливість бачити на екрані монітора зображення, синтезоване з великої кількості томографічних зображень;
- **магнітно-резонансна томографія** – дає змогу досліджувати всі тканини організму, диференціюючи їх в залежності від вмісту води (атомів водню);
- **ультразвукове дослідження (УЗД)** - засноване на принципі *ехолокації*, де ультразвуковий перетворювач випускає хвилі у вигляді променів.
- **лабораторні клінічні та біохімічні методики, функціональні фізіологічні методи** (ЕКГ, ЕЕФГ та інші).

Для вивчення зовнішніх форм і пропорцій тіла людини використовують **антропометричні методи**.

1.3. ПЕРІОДИ І ЕТАПИ РОЗВИТКУ АНАТОМІЇ. КОРОТКИЙ ІСТОРИЧНИЙ НАРИС

Історія анатомії є частиною медицини і її можна розділити на **два періоди**:

- 1) **період давньої (донаукової) анатомії;**
- 2) **період наукової анатомії.**

Кожен з цих періодів ділиться на окремі етапи.

Перший **стародавній період (XX ст. до н.е. - XV ст. н.е.)** період поділяється на три етапи.

Етап древньої анатомії (анатомія в Стародавньому Китаї, Індії, Єгипті - XX ст. до н.е. - III-V ст. н.е.).

Етап примітивної описової анатомії (Стародавня Греція та Стародавній Рим - V – III ст. до н.е.).

Етап схоластичної анатомії (Італія, Франція, Схід - II - XV ст. н.е.).

Період **наукової анатомії** (починається з часів Андрія Везалія - XVI ст. н.е. і триває до теперішнього часу).

1. **Етап макроскопічної (описової) анатомії** - епоха Відродження (XVI – XVII ст.).

2. **Етап мікроскопічної (еволюційно-функціональної) анатомії** (XVII - XX ст.).

3. **Етап ультрамікроскопічної (молекулярної) анатомії** (60-і рр. XX століття - до теперішнього часу).

СТАРОДАВНЯ АНАТОМІЯ

Історія розвитку анатомії починається в доісторичний час. Саме тоді зароджувалися елементарні уявлення про будову організму. Підтвердженням цьому служать знайдені печерні і наскельні малюнки в Іспанії і Китаї (1400-2600 років до н.е.).

В четвертому - другому тисячолітті до н.е. при бальзамуванні фізичних тіл людини і тварин починається накопичення первинних відомостей про органи, судини, структури серця, кісток, мозку. Починаючи з VIII століття до н.е., в Стародавній Індії була скасована суворя заборона на розтин трупів людей. У священних книгах індусів стали з'являтися перші відомості з анатомії людини. Зокрема, вважалося, що людина складається з оболонки, 300 кісток, 107 суглобів, 400 судин, 900 зв'язок, 90 сухожилків, 9 органів і 3 рідин. Описано методи мацерації і примітивні уявлення про деякі функції організму. Згадки про серце, печінку, легені та інші органи тіла людини містяться в стародавній китайській книзі «Нейцзін» (XI - VII ст. до н.е.); в індійській книзі «Аюрведа» («Знання життя», IX - III ст. до н.е.) є відомості про м'язи, нерви.

Відомості про цілеспрямоване (усвідомлене) вивчення будови тіла людини відносяться до V - IV століть до н.е., пов'язані з історією Стародавньої Греції.

АНАТОМІЯ СТАРОДАВНЬОЇ ГРЕЦІЇ І СТАРОДАВНЬОГО РИМУ

Першим грецьким анатомом вважають лікаря і філософа **Алкмеона Кротонського**, знайдені записи якого свідчать про володіння ним відмінною технікою препарування. В кінці VI - початку V століття до н.е. ним був написаний трактат про будову тіла тварини, в якому вперше описані окремі нерви і усвідомлені їх значення для функції органів чуття. Видатними представниками медицини античного світу були Гіпократ, Аристотель, Герофіл, Еразістрат і ін.

Гіпократ (460-377 рр. до н.е.) - один з найбільших давньогрецьких лікарів і анатомів, якого по праву називають батьком медицини. Він сформулював вчення про чотири основні типи статури і темпераменту, описав деякі кістки склепіння черепа, хребці, ребра, внутрішні органи, очі, суглоби, м'язи, великі судини.

Аристотель (384-322 рр. до н.е.) - творець великої праці «Історія тварин». Розрізняв у тварин, яким він робив розтин, сухожилля, нерви, кістки і хрящі. Йому належить термін «аорта».

Герофіл (народився в 340 р. до н.е.) - був першим лікарем Стародавньої Греції, який почав розтин трупів. Описав деякі з черепних нервів, їх вихід з головного мозку, оболонки мозку, дванадцятипалу кишку, лімфатичні судини брижі тонкої кишки. Книга Герофіла «Anatomica» послужила стимулом для народження цілої науки.

Еразістрат (350-300 рр. до н.е.) - був видатним хірургом, розтинав трупи, прийшов до думки, що не "душа", а мозок керує рухами людини. Він розділив нерви на рухові і чутливі.

Таким чином, роботи давньогрецьких вчених стали біля витоків анатомічних досліджень. Ці дослідження були дуже розрізнені, часто містили хибні уявлення і потребували уточнення.

Анатомія Стародавнього Риму. Свого кульмінаційного розширення Римська імперія досягла в другому столітті нашої ери. Видатним лікарем Стародавнього Риму був **Клавдій Гален (130-200 рр н.е.)**, головна заслуга якого полягала в тому, що він узагальнив і систематизував всі анатомічні факти, здобуті в античний період. Його основні праці носять назву «*Про анатомію*». Вони представлені у вигляді 16 книг. З ім'ям Галена пов'язані: класифікація кісток, опис м'язів хребетного стовпа, виділення трьох оболонок артерії, опис блукаючого, лицевого нервів і т. д. Він докладно вивчив будову мозкових оболонок і вен мозку, тому одна з вен мозку названа його ім'ям. Саме його анатомічний рукопис був основним джерелом анатомічних знань протягом наступних століть до появи праць А. Везалія.

АНАТОМІЯ В ЕПОХУ СЕРЕДНЬОВІЧЧЯ

Одним з великих представників вчених Сходу в епоху Середньовіччя був **Абу Алі Ібн-Сіна**, відомий під ім'ям **Авіценна (980-1037)** - великий іранотаджицький учений, філософ і лікар. Найбільш значною його працею є «*Канон лікарської науки*», написаний в XI столітті. Ця праця складається з 5 томів, які об'єднують досвід і погляди грецьких, римських, індійських і арабських лікарів. Дуже багато зробив Авіценна в області діагностики і лікування різних захворювань.

Починаючи з XIII століття в університетах формуються медичні факультети. У XIV - XV ст. в них для демонстрації студентам стали розкривати 1-2 фізичних тіл а в рік. У 1326 р професор Болонського університету **Мондінус** зробив розтин двох жіночих трупів і написав підручник по анатомії, який протягом двох століть перевидавався 25 раз.

АНАТОМІЯ ЕПОХИ ВІДРОДЖЕННЯ (РЕНЕСАНСУ)

Знаменується великими науковими відкриттями таких анатомів, як **Леонардо да Вінчі, Якоб Сильвій, Андрій Везалій** і інші.

Леонардо да Вінчі (1452-1519) - геніальний художник і вчений. Цікавився пластичною анатомією і намалював багато точних анатомічних малюнків з пояснювальними записками. Зробив розтин 30 трупів людей і вивчав анатомію м'язів, кісток і внутрішніх органів не з книжок, а шляхом практичного спостереження.

Якоб Сильвій (1478-1555) - прославлений лікар і анатом Франції. Вперше описав латеральну борозну мозку, венозні клапани, червоподібний відросток, борозни печінки і т.д.

Андрій Везалій (1514-1564) - вважається реформатором примітивно-схоластичної анатомії Галена-Авіцени. Він розтинав і препарував трупи, робив замальовки кісток, м'язів і внутрішніх органів. Результатом багатьох років напруженої роботи стала його знаменита праця *«Про будову тіла людини»* в п'яти книгах, ілюстрації до яких зробив художник Калькар із школи Тіціана. Великий фізіолог І.П. Павлов так відгукнувся про працю Везалія: «Це перша анатомія людини в новітній історії людства, що не повторює тільки знання і думки древніх авторитетів, а спирається на роботу вільного дослідницького розуму». Роботи Везалія стали основою сучасної анатомії.

Після Андрія Везалія багато вчених стали проводити дослідження в галузі анатомії, накопичували наукові факти, описуючи раніше невідомі органи і поглиблюючи знання про будову людського організму.

Так, наприклад, **Г. Фалопій (1523-1562)** - вперше описав маткові труби, канал лицевого нерва. Його відкриття викладені в книзі *«Анатомічні спостереження»*. **Б. Євстахій (1510-1574)** першим виявив і описав слухову трубу, заслінку нижньої порожнистої вени. Його анатомічні знання викладені в *«Посібнику з анатомії»*, виданого в 1714 р. **К. Варолій (1543-1575)** описав відділ стовбура головного мозку - міст, **А. Спінеллі (1578-1625)** - хвостату частку печінки і топографічну лінію живота, **В. Сильвій (1614-1672)** - водопровід головного мозку, **Н. Гаймор (1613-1726)** - верхньощелепну пазуху.

XVII століття виявилось переломним у розвитку медицини і анатомії. У 1628 р. **Вільям Гарвей** опублікував працю *«Анатомічні дослідження про рух серця і крові у тварин»*, в якому описав велике і мале кола кровообігу і закони руху крові. Праця Гарвея поклала початок функціональному напрямку в анатомії.

Анатомія в XVII - XIX ст. збагатилася новими фактами. Початок мікроскопічної анатомії поклав професор університету в Болоньї **М. Мальпігі (1628-1694)**, який відкрив 1661 р. за допомогою мікроскопа кровоносні капіляри. Інший італійський анатом **Дж. Морганьї (1682-1771)** був основоположником патологічної анатомії.

У XX столітті анатомія досягла великих успіхів. Це відноситься, в першу чергу, до функціональної анатомії, гістології, цитології (**К. Гольджі, С. Рамон-і-Кахаль** і ін.).

ІСТОРІЯ ВІТЧИЗНЯНОЇ АНАТОМІЇ.

Багато вчених України також відіграли важливу роль у розвитку вітчизняної анатомії. До них відносяться професор **Н.М. Максимович-Амбодик (1744-1812)**, що склав перший російський словник анатомічних термінів під назвою *«Анатомо-фізіологічний словник на російській, латинській і французькій мовах»* (1783).

У XVIII столітті закладаються основи мікроскопічної анатомії, що пов'язано з ім'ям **А.М. Шумлянського (1784-1795)**. Написав дисертацію *«Про будову нирок»*, в якій на 60 років раніше Бойм описав мікроскопічну анатомію нирок.

З ім'ям видатного лікаря-хірурга, анатома **М.І. Пирогова (1810-1881)** пов'язана ціла епоха у розвитку анатомії. Великою заслугою М. І. Пирогова як анатома було відкриття оригінального методу дослідження тіла людини по розпилу заморожених трупів. Це дозволило точно і наочно виявити взаємне розташування органів. Результати багаторічної праці М.І. Пирогов узагальнив у книзі *«Топографічна анатомія, ілюстрована розрізами, проведеними через заморожене тіло людини в трьох напрямках»*. М.І. Пирогова належить *«Повний курс прикладної анатомії людського тіла»*. В області

анатомії М.І. Пирогов зробив чимало відкриттів. Його ім'ям названі трикутник на шиї, апоневроз двоголового м'яза плеча, лімфатичний вузол, розташований на глибокому кільці стегнового каналу, і інші анатомічні утворення. Він один з перших для вирішення клінічних проблем став проводити експерименти на тваринах і на трупах.

До кінця XIX століття в анатомії в основному закінчилося збирання фактів. Вчені перейшли

їх узагальнення, формування закономірностей будови органів людського тіла, впливу на структуру тіла зовнішнього середовища, умов життя, фізичних вправ, до виявлення індивідуальних, статевих і вікових відмінностей, вивчення змін анатомічних органів при патологічних процесах. Відкривається ціла мережа університетів з медичними факультетами, в яких було підготовлено багато лікарів і вчених. Величезний внесок у розвиток вітчизняної анатомії внесли Львівська, Харківська, Київська, Одеська (Новоросійська), Кримська, анатомічні школи. Наукові досягнення цих шкіл прославили вітчизняну анатомію.

ЛЬВІВСЬКА АНАТОМІЧНА ШКОЛА.

Вона бере свій початок від 1784. р, коли в університеті було відкрито перший український медичний факультет. Відомими представниками цієї школи були професор **Г. Кадій (1851-1912)** - завідувач кафедри з 1894 року; організував фундаментальний анатомічний музей, використовував формалін для фіксації трупів. Його роботи присвячені кровопостачанню спинного мозку і кисті. **І.А. Марковський (1874-1947)** керував кафедрою 30 років. Його роботи стосуються розвитку пазух твердої оболонки і мозкових вен. **Тадій Марценік (1895-1966)** - досліджував аномалії кісток і м'язів верхньої кінцівки. **А.П. Любомудров (1895-1972)** - учень академіка В. М. Тонкова, вивчав судини в нормі та експериментий (колатеральний) кровообіг. Професори **Е.Ф. Гончаренко (1921 - 1979)**, **Л. М. Личковський, Ю.Я.Кривко, Л.Р.Матешук-Вацеба, З.З. Масна** зробили великий внесок у дослідження функціональної анатомії серцево-судинної та ендокринної систем, опорно-рухового апарату.

Подальший розвиток анатомії в Україні сприяло відкриття медичних факультетів при Харківському (1805), Київському (1841) і Новоросійському (Одеському, 1900) університетах.

ХАРКІВСЬКА АНАТОМІЧНА ШКОЛА.

Ця школа відіграла важливу роль в становленні і розвитку вітчизняної анатомії, а її анатоми (Д.Ф. Лямбль, М.А. Попов, Г.М. Йосипів, В.П. Воробйов, Р.Д. Синельников і ін.) прославили вітчизняну та світову науку.

Видатним представником Харківської школи анатомів був **В.П. Воробйов (1876-1937)**. Він запропонував оригінальний метод макро-, мікроскопічного дослідження анатомічних об'єктів. Вніс великий внесок у вивчення периферичної і особливо вегетативної нервової системи. Висунув гіпотезу про взаємозв'язок лімфатичної і венозної систем. Запропонував оригінальні способи бальзамування органів і трупів. Воробйов першим створив п'ятитомний «Атлас анатомії людини». У 1924 році очолював бригаду з бальзамування тіла В. І. Леніна. Продовжувачами наукових традицій Харківської школи були **Р.Д. Синельников (1896-1981)**, учень академіка В.П. Воробйова, автор «Атласу анатомії людини» в трьох томах, які витримали кілька перевидань. **В.В. Бобін** - з 1971 по 1992 рр. очолював кафедру анатомії людини. Розробляв проблему симетрії і асиметрії в будові нервової системи.

КИЇВСЬКА АНАТОМІЧНА ШКОЛА

Цю школу представляють професори М.І. Козлов (1814-1880), О.П. Вальтер (1817-1889), В.О. Бец (1834-1894), М.А. Тихомиров (1848-1902), Ф.А. Стефаніс (1865-1917),

А.В. Старков (1874-1927), М.С. Спіров (1892-1973), І.Є. Кефелі (1920-1980), І.І. Бобрик (1925- 201...), В.Г. Черкасов (1953).

Гордістю Київської школи анатомів є професор **В.О. Бец (1834-1894)**, який відкрив в п'ятому шарі кори головного мозку гігантські пірамідні клітини (клітини Беца) і виявив різницю в клітинному складі різних ділянок шарів мозкової кори. Поклав початок вченню про цитоархітектоніку мозкової кори. **М.А. Тихомиров (1848-1902)** - свої досягнення вчений виклав у монографії «Варіанти артерій і вен тіла людини». **Ф.А. Стефаніс (1862-1917)** - є основоположником вітчизняної лімфології. **М.С. Спіров (1892-1973)** - основні роботи присвячені вивченню інтерренальної системи, ембріогенезу мозкових оболонок людини, шляхам циркуляції цереброспінальної рідини і будови лімфатичної системи. Спадкоємцями та продовжувачами науково- педагогічних традицій Київських морфологів стали професори **І.І. Бобрик, Ю.Б. Чайковський, В.Г. Черкасов.**

ОДЕСЬКА (НОВОРОСІЙСЬКА) ШКОЛА АНАТОМІВ.

Організована в 1900 р., першим завідувачем кафедри був професор **М.О. Батуєв (1855-1917)**, який підготував і видав підручник «Лекції з анатомії людини». **М.К. Лисенков (1865-1941)** займався всіма анатомічними дисциплінами, що вивчають нормальну будову людини: нормальною, топографічною та пластичною анатоміями. У 1932 р. написав посібник з «Нормальної анатомії людини» (спільно з В.І. Бушковичем, 1878-1945), який до сьогодні є настільною книгою студентів –медиків.

Під керівництвом **М.С. Кондратьєва (1888-1951), Ф.А. Волинського (1890-1970)**, вивчалася нервова і серцево-судинна системи. Вони внесли великий вклад в розвиток вітчизняної анатомії і стали творцями оригінальних наукових напрямків. Значний період часу медичний університет та анатомічну кафедру очолював знаний український морфолог **І.І. Лльїн**, який долучився до створення та розвитку екологічнофакторального напрямку досліджень у вітчизняній анатомії.

1.4. АНАТОМІЧНА ТЕРМІНОЛОГІЯ

Міжнародна анатомічна номенклатура. Для позначення ділянок тіла, органів і їх частин, різних понять в анатомії користуються спеціальними термінами латинською мовою, список яких називають анатомічною номенклатурою (*Nomina Anatomica*). Перша анатомічна номенклатура була прийнята в 1895 році на конгресі німецького анатомічного товариства в Базелі, тому вона названа Базельською анатомічною номенклатурою (BNA). Міжнародна анатомічна номенклатура латинською мовою, що використовувалась найдовше за усі інші, була прийнята на VI Міжнародному конгресі анатомів у Парижі (1955) і отримала назву Паризької анатомічної номенклатури (PNA). Ця номенклатура проіснувала до 1997 року і на заміну їй в Сан-Пауло (Бразилія) була прийнята нова міжнародна анатомічна номенклатура (S-PNA). На підставі міжнародної анатомічної номенклатури деякими країнами розробляються національні анатомічні номенклатури. Першим офіційним списком українських термінів в Міжнародній анатомічній номенклатурі була опублікована в 2001 році під редакцією І. І. Бобрика і В. Г. Ковшнікова - «Міжнародна анатомічна номенклатура», український стандарт. Перелік анатомічних номенклатур, якими користувалися в різні періоди становлення анатомії, можна згрупувати наступним чином:

- Базельська анатомічна номенклатура (BNA) - 1895 р .;
- Йенська анатомічна номенклатура (YNA) - 1936 р .;
- Паризька анатомічна номенклатура (PNA) - 1955 р .;
- Сучасна анатомічна номенклатура (Сан-Пауло, Бразилія, S - PNA) - 1997 р .

Загальна анатомічна термінологія. Анатомічна термінологія поділяється на загальну анатомічну термінологію, яка відображає спільні ознаки органів, і вправну, що включає найменування конкретних анатомічних утворень.

На перше заняття з нормальної анатомії людини студентам пропонується вивчити необхідний перелік анатомічних латинських термінів, який включає терміни загального призначення, лінії тіла людини, частини і відділи тіла людини та назви деяких органів людини (табл. 1.1-1.4).

Таблиця 1.1

Терміни загального призначення

Accesorius	Додатковий
Anatomia	Анатомія
Angulus	Кут
Anterior, ventralis	Передній
Apertura	Отвір
Apicalis	Верхівковий
Arcus	Дуга
Axialis	Осьовий
Axis	Вісь
Basis	Основа
Brevis	Короткий
Canalis	Канал
Caudalis	Хвостовий
Cavum	Порожнина
Cellula	Клітина
Centralis	Центральний
Combinatum	Комбінований
Communis	Загальний
Compactus	Щільний (компактний)
Complex	Комплексний
Compositus	Складний
Coronalis	Вінцевий
Corpus	Тіло
Cranialis	Головний
Crista	Гребінь
Dexter	Правий
Diaphysis	Діафіз
Distalis	Дистальний
Epiphysis	Епіфіз
Externus	Зовнішній

Extremitas	Кінець
Fissura	Щілина
Flexor	Згинач
Fovea, fossa	Ямка
Frontalis	Лобовий, фронтальний
Holotopia	Голотопія
Horisontalis	Горизонтальний
Impressio	Втиснення
Incisura	Вирізка
Inferior	Нижній
Internus	Внутрішній
Intermedius	Проміжний
Lamina	Пластина
Lateralis	Латеральний, бічний
Linea	Лінія
Lobus	Частка (доля)
Longitudinalis	Поздовжній
Longus	Довгий
Magnus, major	Великий
Margo	Край
Medialis	Медіальний, присередній
Medianus	Серединний
Metaphysis	Метафіз
Nucleus	Ядро
Obliquus	Косий
Occipitalis	Потиличний
Organismus	Організм
Palmaris	Долонний
Paries	Стінка
Pars	Частина
arvus, minor	Малий
Plana	Плоский
Plantaris	Підошовний
Planum	Площина
Posterior, dorsalis	Задній
Processus	Відросток
Profundus	Глибокий
Pronator	Пронатор (обертач досередини)
Proximalis	Проксимальний
Ramus	Гілка
Rectus	Прямий
Regio	Область

Sagittalis	Сагітальний
Simplex	Простий
Sinister	Лівий
Skeletotopia	Скелетотопія
Spina	Ость
Spongiosus	Губчастий
Substantia	Речовина
Sulcus	Борозна
Superficialis	Поверхневий
Superior	Верхній
Supinator	Супінатор (обертач назовні)
Sutura	Шов
Syntopia	Синтопія (взаєморозташування)
Transversus	Поперечний
Trigonum	Трикутник
Tuberculum	Горбок
Tunica	Оболонка

Площини і осі тіла людини. Для позначення положення тіла в просторі, розташування його частин відносно один одного в анатомії використовують поняття про площини і осі. Висхідним прийнято вважати такий стан тіла, коли людина стоїть, ноги разом, долоні звернені вперед. Через тіло людини умовно проводять три площини: **горизонтальну, сагітальну і фронтальну**. Всі три площини є взаємоперпендикулярними. (рис. 1.1).

1. *Сагітальна площина* (від лат. *sagitta* - стріла) ділить тіло на праву і ліву частини. Сагітальна площина, що розділяє тіло людини на дві симетричні половини, називається *серединною*.

2. *Фронтальна площина* (від лат. *front* - лоб) проходить перпендикулярно по відношенню до сагітальної і ділить тіло на передню та задню частини.

3. *Горизонтальна площина* ділить тіло на верхню і нижню частини.

Відповідно до площин, можна виділити напрямки (осі), які дозволяють орієнтувати органи відносно положення тіла: **вертикальну (поздовжню), сагітальну, фронтальну (поперечну)**.

1. *Вертикальна вісь* прямує уздовж тіла людини, яка стоїть. З цієї осі розташовуються хребетний стовп і лежать уздовж нього органи (стравохід, спинний мозок, грудна протока, грудна і черевна частини аорти). *Поздовжня вісь* - співпадає з вертикальною віссю, яка також орієнтована уздовж тіла людини незалежно від його положення в просторі, або уздовж кінцівки (нога, рука), або вздовж органу.

2. *Сагітальна вісь* - розташована в передньо-задньому напрямку, як і сагітальна площина.

3. *Фронтальна (поперечна) вісь* - у напрямку співпадає з фронтальною площиною. Ця вісь орієнтована справа наліво або зліва направо.

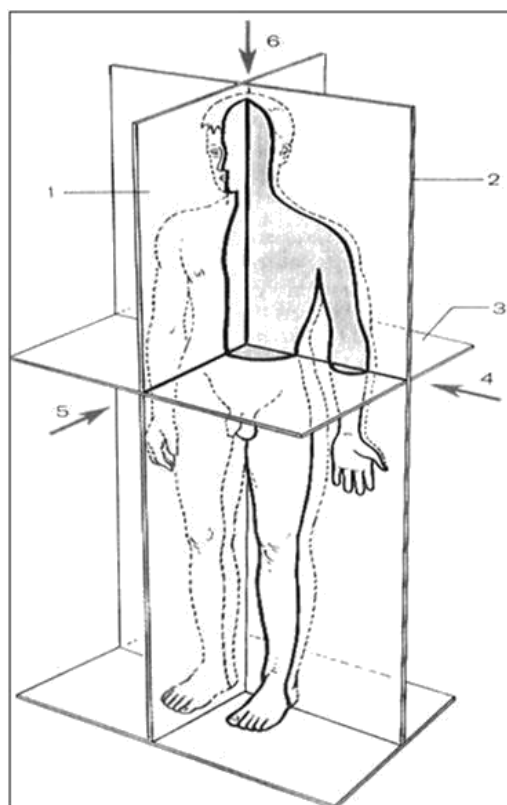


Рис. 1.1. Осі і площини в тілі людини.

1 - *plana sagittalis*, сагітальна площина; 2 - *plana frontalis*, фронтальна площина; 3 - *plana horisontalis*, горизонтальна площина; 4- *axis transversus*, поперечна вісь; 5 - *axis sagittali*, сагітальна вісь; 6 - *axis verticalis*, вертикальна вісь.

Рухи в суглобах здійснюються навколо названих осей (в плечовому, кульшовому суглобах вони виконуються навколо всіх трьох осей, а в міжфалангових суглобах вони відбуваються навколо фронтальної осі).

Лінії тіла людини проводять для визначення проекції меж серця, легень, печінки, плеври та інших органів (рис. 1.2).

Передня серединна лінія (*linea mediana anterior*). Проходить уздовж передньої поверхні тіла людини, на межі між правою і лівою його половинами.

Задня серединна лінія (*linea mediana posterior*). Йде уздовж хребтного стовпа, над верхівками остистих відростків хребців.

Груднинна лінія (*linea sternalis*) йде по краю груднини.

Білягруднинна лінія (*linea parasternalis*) йде по середині відстані між грудниною і середньоключичною лінією.

Середньоключична лінія (*linea medioclavicularis*) проходить через середину ключиці. Інколи ця лінія співпадає з положенням соска молочної залози, в зв'язку з чим, її називають також **сосковою лінією** (*linea mamillaris*).

Передня пахвова лінія (*linea axillaris anterior*) починається від передньої однойменної складки (*plica axillaris anterior*) в ділянці пахвової ямки і йде уздовж тіла.

Середня пахвова лінія (*linea axillaris media*) починається від найглибшої точки в пахвовій ямці.

Задня пахвова лінія (*linea axillaris posterior*) від задньої однойменної складки (*plica axillaris posterior*).

Лопаткова лінія (*linea scapularis*) проходить через нижній кут лопатки.

Прихребтова лінія (*linea paravertebralis*) - вздовж хребта через реберно-поперечні суглоби (поперечні відростки хребців).

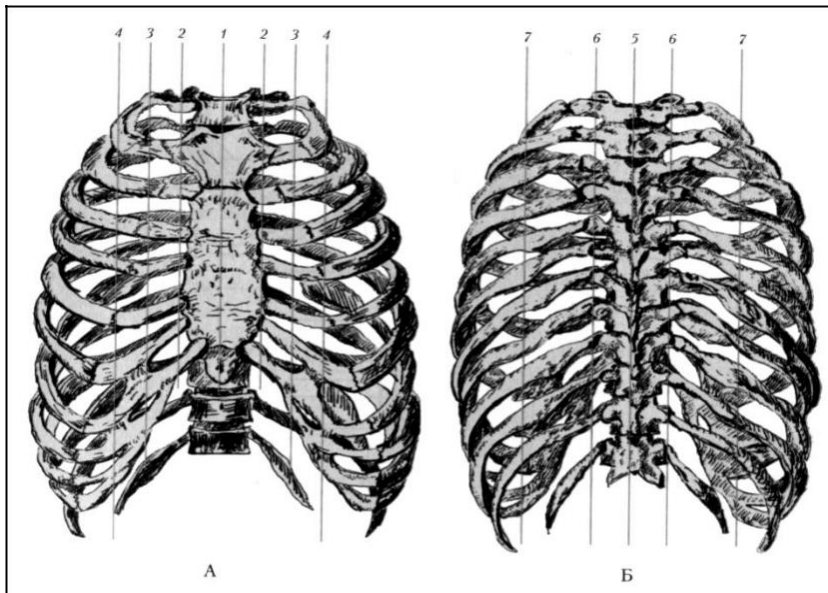


Рис. 1.2. Лінії тіла людини; А - вигляд спереду; Б - вид ззаду.

1 - *linea mediana anterior*, передня серединна лінія; 2 - *linea sternalis*, груднинна лінія; 3 - *linea parasternalis*, білягруднинна лінія; 4 - *linea medioclavicularis*, серединна лінія; 5 - *linea mediana posterior*, задня серединна лінія; 6 - *linea paravertebralis*, прихребтова лінія; 7 - *linea scapularis*, лопаткова лінія.

Частини та відділи тіла людини (рис. 1.3, таб. 1.2). Виділяють наступні частини тіла, *partes corporis humeri* : голову, *caput* , шию, *cervix* , тулуб, *corpus* , кінцівки, *membra* : верхню, *membrum superior*, і нижню, *membrum inferior*.

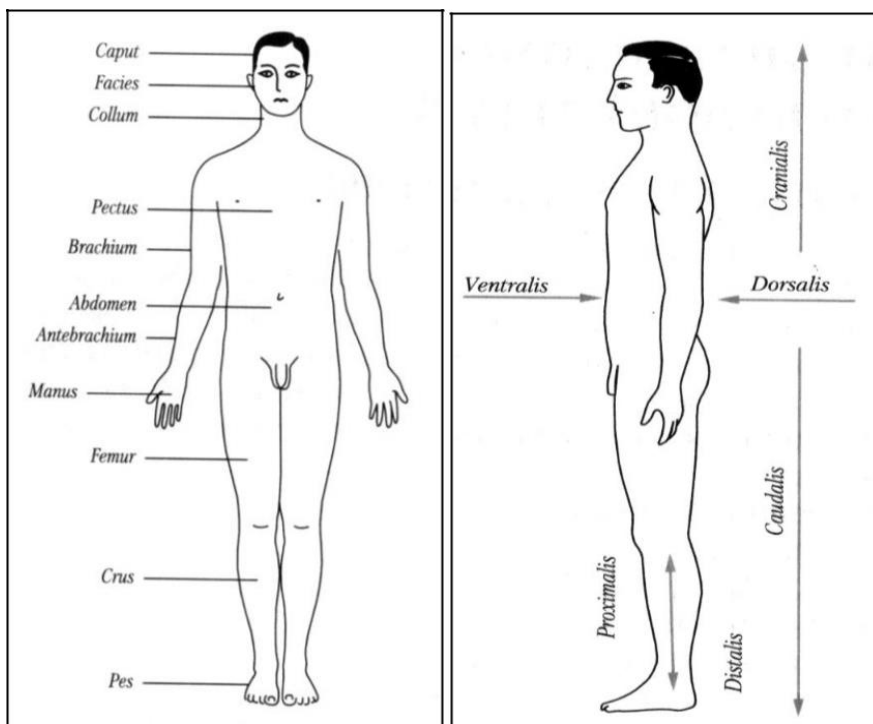


Рис. 1.3. Частини та відділи тіла людини, поверхні і кінці.

Кожна з частин тіла поділяється на **відділи**:

- **голова** ,*caput*- на мозковий відділ черепа, *cranium*, і обличчя, *facies*;
- **шия** ,*collum* - на задній відділ - шия, *nucha*, і передній - власне шия, *cervix*;
- **тулуб** ,*truncus*- на спину, *dorsum*, груди, *thorax*, живіт, *abdomen*;
- **верхня кінцівка**, *membrum superior* – на пояс верхньої кінцівки, *cingulum membri superior* та вільну верхню кінцівку, *membrum superior liberi*, яка поділяється на плече, *brachium*, лікоть, *cubitus*, передпліччя, *anterbrachium*, кисть, *manus*;
- **нижня кінцівка**, *membrum inferior*- на пояс нижньої кінцівки, *cingulum membri inferior* та вільну нижню кінцівку, *membrum inferior liberi*, яка поділяється на стегно, *femur*, коліно, *genus*, гомілку, *crus*, стопу, *pes*.

Таблиця 1.2

Частини та відділи тіла людини

Abdomen	Живіт
Antebrachium	Передпліччя
Auris	Вухо
Brachium	Плече
Caput	Голова
Carpus	Зап'ясток
Cervicalis	Шийний
Clavicula	Ключиця
Coccygeus	Куприковий
Collum, cervix	Шия
Columna vertebralis	Хребетний стовп
Concha nasalis inferior	Нижня носова раковина
Costa	Ребро
Cranium	Череп
Crus	Гомілка
Digitus	Палець
Dorsum	Спина
Facies	Обличчя
Femur	Стегно
Fibula	Малогомілкова кістка
Genu	Коліно
Humerus	Плечова кістка
Lumbalis	Поперечний
Mandibula	Нижня щелепа
Manus	Кисть
Maxilla	Верхня щелепа
Membrum	Кінцівка
Metacarpus	П'ясток
Metatarsus	Плесно
Nasus	Нос

Oculus	Око
Oris	Рот
Os coxae	Тазова кістка
Os ethmoidale	Решітчаста кістка
Os frontale	Лобова кістка
Os hyoideum	Під'язикова кістка
Os lacrimale	Сльозова кістка
Os nasale	Носова кістка
Os occipitale	Потилична кістка
Os palatinum	Піднебінна кістка
Os parietale	Тім'яна кістка
Os sphenoidale	Клиновидна кістка
Os temporale	Скронева кістка
Os zygomaticum	Вилична кістка
Patella	Наколінок
Pectus	Груди
Pelvis	Таз
Pes	Стопа
Radius	Променева кістка
Sacralis	Крижовий
Scapula	Лопатка
Sternum	Грудина
Tarsus	Передплесна
Thoracicus	Грудний
Thorax	Грудна клітка
Tibia	Великогомілкова кістка
Truncus	Стовбур, тулуб
Ulna	Ліктьова кістка
Vertebra	Хребет
Vomer	Леміш

Поверхні і краї тіла людини. У багатьох відділах частин тіла розглядають також поверхні і краї. Наприклад, плече має передню, задню, медіальну і латеральну поверхні. На передпліччі виділяють передню і задню поверхні, а також латеральний і медіальний краї.

Ділянки людського тіла (рис. 1.4 - 1.5). Кожна частина тіла поділяється на ділянки.

В межах голови виділяють: лобову, тім'яну, скроневу, потиличну, підчочномкову, щічну, білявушно-жувальну, виличну, підборідну ділянку, ділянку рота, носа, очниці.

В межах шиї - в передньому відділі виділяють три ділянки: передню, грудино-ключично-соскоподібну і латеральну.

На тулуб розрізняють області грудей, живота, промежини.

В межах верхньої кінцівки знаходяться: дельтовидна ділянка, плече, лікоть, передпліччя, кисть. В межах нижньої кінцівки знаходяться: сіднична ділянка, стегно, коліно, гомілка і стопа. Ділянки тіла людини, *regiones corporis*, відокремлені один від

одного межами, проведеними по добре помітних зовнішніх орієнтирах. Ці орієнтири представлені на рис 1.4 , 1.5 (А, Б) і таблиця 1.3.

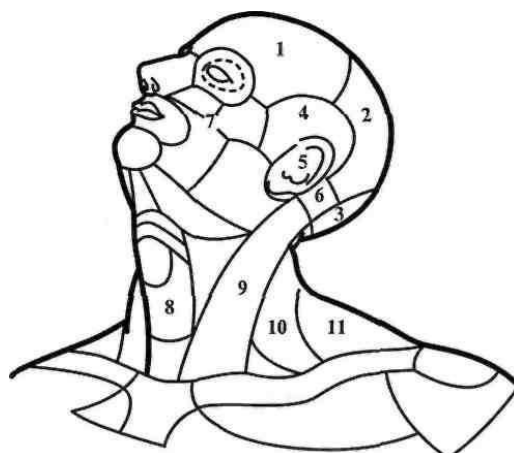

Рис. 1.4. Ділянки голови та шії: *regiones capitis*: 1 - regio frontalis; 2 - regio parietalis; 3 - regio occipitalis; 4 - regio temporalis; 5 - regio auricularis; 6 - regio mastoidea; 7 - regio facialis; *regiones cervicales*: 8 - regio cervicalis anterior; 9 - regio sternocleido-mastoidea; 10 - regio cervicalis lateralis; 11 - regio cervicalis posterior

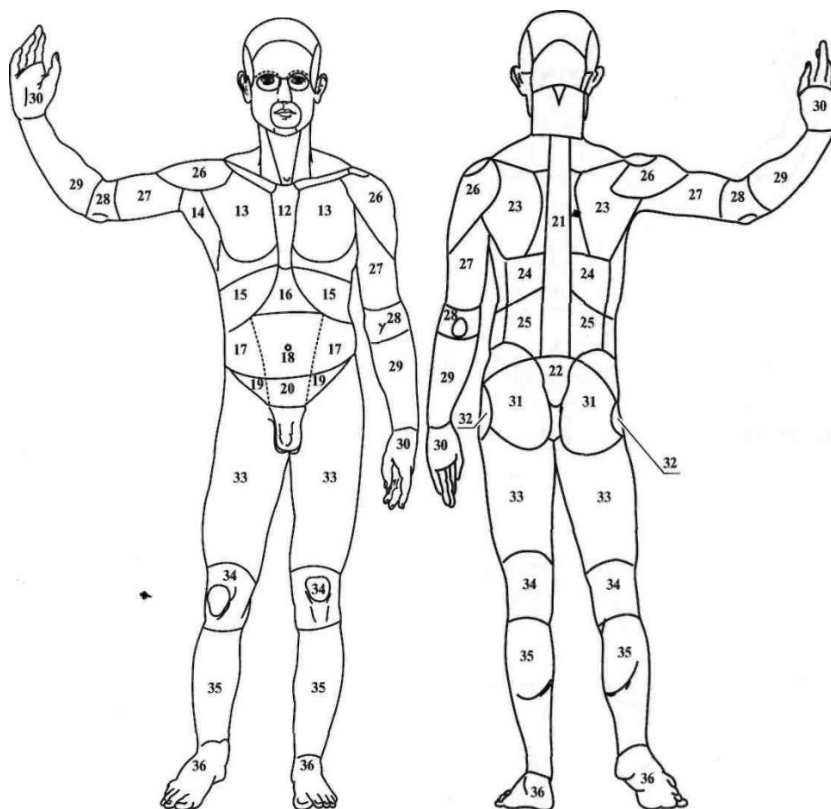


Рис. 1.5. Ділянки тіла людини; А - вигляд спереду; Б - вигляд ззаду: *regiones thoracicae anteriores et laterales*: 12 - regio presternalis; 13 - regio pectoralis; 14 - regio axillaris; *regiones abdominales*: 15- regio hypochondriaca; 16 - regio epigastrica; 17 - regio lateralis; 18- regio umbilicalis; 19 - regio inguinalis; 20 - regio pubica; *regiones dorsales*: 21 - regio vertebralis; 22 - regio sacralis; 23 - regio scapularis; 4 - regio infrascapularis; 25 - regio lumbalis; *regiones membri superioris*: 26 - regio deltoidea; 27 - regio brachialis; 28 - regio cubitalis; 29 - regio antebrachia; 30 - regio manus; *regiones membri inferioris*: 31 - regio glutealis; 32 - regio coxae; 33 - regio femoris; 34 - regio genus; 35 - regio cruris; 36 - regio pedis.

Позначення до малюнків 1.4, 1.5 (А, Б) і табл. 1.3, 1.4.

Частина тіла	Латинська назва ділянки	Українська назва ділянки
1. <i>Regiones capitis</i> , ділянки голови	1. <i>Regio frontalis</i>	1. Лобова ділянка
	2. <i>Regio parietalis</i>	2. Тім'яна ділянка
	3. <i>Regio occipitalis</i>	3. Потилична ділянка
	4. <i>Regio temporalis</i>	4. Скронева ділянка
	5. <i>Regio auricularis</i>	5. Вуша ділянка
	6. <i>Regio mastoidea</i>	6. Соскоподібна ділянка
	7. <i>Regio facialis</i>	7. Лицева ділянка
2. <i>Regiones cervicales</i> , ділянки шиї	8. <i>Regio cervicalis anterior</i>	8. Передня ділянка шиї
	9. <i>Regio sternocleidomastoidea</i>	9. Груднинно-ключично-соскоподібна ділянка
	10. <i>Regio cervicalis lateralis</i>	10. Латеральна (бічна) ділянка шиї
	11. <i>Regio cervicalis posterior</i>	11. Задня ділянка шиї
3. <i>Regiones thoracicae anteriores et laterales</i> , передня і бічні ділянки грудей	12. <i>Regio presternalis</i>	12. Білягруднинна ділянка
	13. <i>Regio pectoralis</i>	13. Ділянка грудей
	14. <i>Regio axillaries</i>	14. Пахвова ділянка
4. <i>Regiones abdominalis</i> , ділянки живота	15. <i>Regio hypochondrica</i>	15. Підреберна ділянка
	16. <i>Regio epigastrica</i>	16. Надчеревна ділянка
	17. <i>Regio lateralis</i>	17. Бічна ділянка
	18. <i>Regio umbilicalis</i>	18. Пупкова ділянка
	19. <i>Regio inguinalis</i>	19. Пахова ділянка
	20. <i>Regio pubica</i>	20. Лобкова ділянка
5. <i>Regiones dorsales</i> , ділянки спини	21. <i>Regio vertebralis</i>	21. Хребтова ділянка
	22. <i>Regio sacralis</i>	22. Крижова ділянка
	23. <i>Regio scapularis</i>	23. Лопаткова ділянка
	24. <i>Regio infrascapularis</i>	24. Підлопаткова ділянка
	25. <i>Regio lumbalis</i>	25. Поперекова ділянка
6. <i>Regiones membri superioris</i> , ділянки верхньої кінцівки	26. <i>Regio deltoidea</i>	26. Дельтоподібна ділянка
	27. <i>Regio brachialis</i>	27. Плечова ділянка
	28. <i>Regio cubitalis</i>	28. Ліктьова ділянка
	29. <i>Regio antebrachialis</i>	29. Ділянка передпліччя
	30. <i>Regio manus</i>	30. Ділянка кисті
7. <i>Regiones membri inferioris</i> , ділянки нижньої кінцівки	31. <i>Regio glutealis</i>	31. Сіднична ділянка
	32. <i>Regio coxae</i>	32. Ділянка кульшового суглоба
	33. <i>Regio femoris</i>	33. Стегнова ділянка

34. <i>Regio genus</i>	34. Ділянка колінного суглоба
35. <i>Regio cruris</i>	35. Ділянка гомілки
36. <i>Regio pedis</i>	36. Ділянка стопи

Таблиця 1.4

Деякі органи людини

Aorta	Аорта
Cor	Серце
Cutis	Шкіра
Dens	Зуб
Ductus	Протока
Encephalon	Головний мозок
Esophagus	Стравохід
Gaster, ventriculus	Шлунок
Glandula	Залоза
Hepar	Печінка
Intestinum	Кишечник
Larynx	Гортань
Lingua	Язик
Medulla spinalis	Спинний мозок
Organum gustus	Орган смаку
Organum olfactorium	Орган нюху
Organum vestibulocochlearis	Присінково-завитковий орган
Ovarium	Яєчник
Pancreas	Підшлункова залоза
Penis	Статевий член
Pharynx	Глотка
Pulmo	Легеня
Ren	Нирка
Scrotum	Мошонка
Testis	Яєчко
Trachea	Трахея
Uterus	Матка
Vagina	Вагіна (піхва)
Vesica	Міхур

1.5. АНТРОПОЛОГІЧНА ХАРАКТЕРИСТИКА ЛЮДИНИ, СТАТЕВІ, ВІКОВІ І ІНДИВІДУАЛЬНІ ОСОБЛИВОСТІ БУДОВИ. ТИПИ ТІЛОБУДОВИ ЛЮДИНИ. РОЗВИТОК, ВІКОВА ПЕРІОДИЗАЦІЯ.

Розглядаючи організм людини як вищий рівень структурної організації, необхідно знати характеристику зовнішньої форми тіла і окремих його частин. Анатомічні відмінності будови тіла і органів у різних людей добре відомі. Вони обумовлені статтю, віком, типом будови тіла та іншими факторами.

Статеві ознаки. Статеві відмінності в пропорціях тіла людини: у жінок дещо вужчі плечі і значно ширший таз, коротші руки і ноги, а тулуб довший. Грудна клітка у жінок коротша і вужча, ніж у чоловіків. У жінки жирова тканина розвинена набагато краще, ніж у чоловіка (рис. 6). Статеві ознаки, що відрізняють чоловіка від жінки, діляться на первинні і вторинні. До первинних належать органи розмноження, в першу чергу, статеві залози, наявністю яких визначається стать; інші ознаки відносяться до вторинних. Характерною вторинною статевою ознакою у жінки є розвинені молочні залози, які у чоловіків знаходяться в зародковому стані. Шкіра чоловіка товстіша і грубша, до того ж більш волосиста (особливо на обличчі).

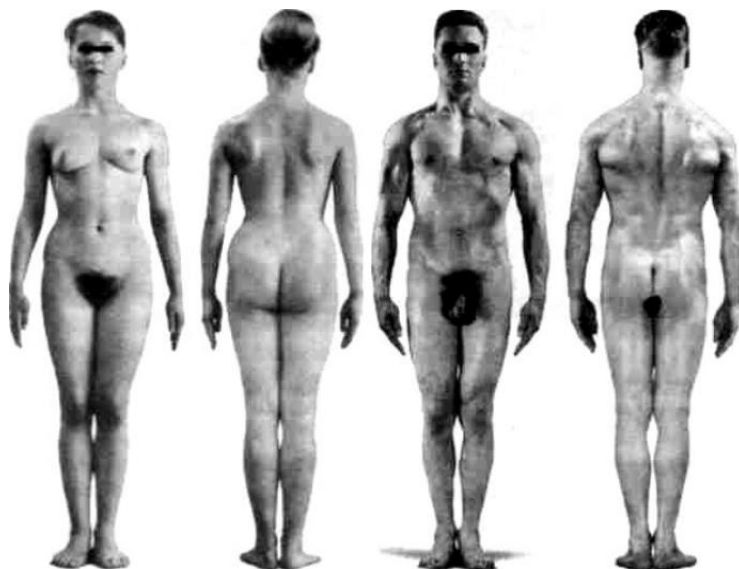


Рис. 1.6. Статеві відмінності тілобудови.

Вікові особливості полягають в різниці пропорції тіла, яка зустрічається в різних вікових періодах. Пропорції тіла залежать від віку людини і його статі (рис. 1.7). Вони проявляються у всіх органах і системах організму і стосуються основних анатомічних характеристик будови, форми, кількості та топографії органу.

У 1965 році була затверджена вікова періодизація, яка відображає морфологічні та функціональні критерії біологічного віку людини (табл. 1.5).

В процесі розвитку людського організму (онтогенезу) розрізняють два періоди: внутрішньоутробний (пренатальний) і позаутробний (постнатальний).

Внутрішньоутробний період починається від моменту запліднення яйцеклітини і закінчується після народження дитини. Він складається з трьох періодів:

- 1) **герменативний** (перші 2 тижні);
- 2) **ембріональний** (з 3 тижнів до 2-х місяців);
- 3) **фетальний** (плідний) (3 - 9 місяців).

Протягом перших 8 тижнів відбуваються основні процеси формування органів, частин тіла. Цей період називається ембріональним, а організм майбутньої людини - **ембріоном** (**зародком**). Починаючи з 9-го тижня, коли вже почали диференціюватися основні людські риси, організм називають **плодом**, а період - **плідним**.

Постнатальний період триває від моменту народження до смерті індивідуума (табл. 1.5). Анатомічне формування органів і гістологічна диференціювання складових їх тканин розглядається при описі окремих систем органів і у відповідних розділах методичних посібників.

В 2019 році, враховуючи середньостатистичну тривалість життя населення, ВООЗ прийняла доповнення до вікової періодизації людини, згідно якої зрілий період подовжений на п'ять років.

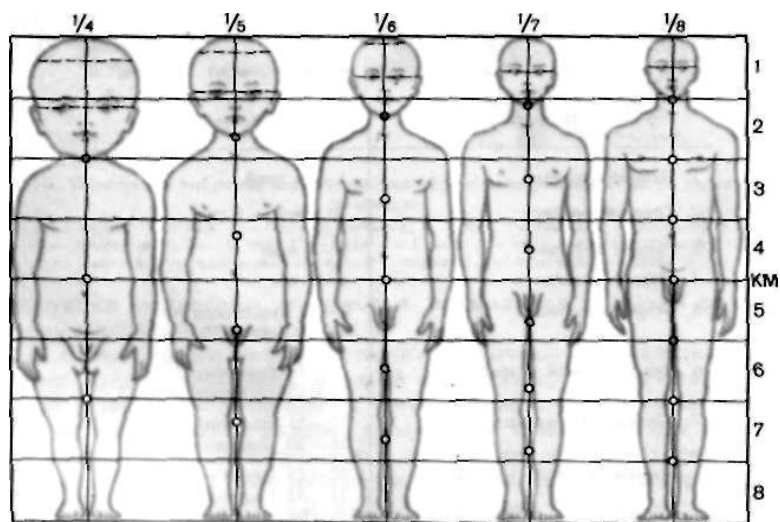


Рис. 1.7. Зміна пропорції відділів тіла в процесі росту (за А. Андронеску).
 КМ - середня лінія; цифри зверху показують, яку частину тіла складає голова; поділу, відмічені цифрами праворуч, - відповідність відділів тіла дітей і дорослих; цифри внизу - вік.

Таблиця 1.5

Вікова періодизація людини

ПЕРІОДИ	ВІК
1. Герменативний	Перші два тижні
2. Ембріональний	З 3 тижнів до 2 місяців
3. Фетальний	3-9 місяців
4. Новонароджені	До 10 днів
5. Грудний вік	10 днів - 12 місяців
6. Раннє дитинство	1-3 роки
7. Перше дитинство	4 роки - 7 років
8. Друге дитинство	8-12 років хлопчики 8-11 років дівчинки
9. Підлітковий вік	13-16 років хлопчики 12-15 років дівчатка
10. Юнацький вік	17-21 рік юнаки 16-20 років дівчата
11. Зрілий вік, 1 період	22-35 років чоловіки 21-35 років жінки
12. Зрілий вік, 2 період	36-60 років чоловіки 36-55 років жінки
13. Похилий вік	61-74 роки чоловіки 56-74 року жінки
14. Старечий вік	75-90 років
15. Довгожителі	90 років і старше

Індивідуальні особливості будови кожної людини дуже великі. Ще в другому столітті нашої ери К. Гален запропонував поняття *habitus* (зовнішній – гр. термін статура). В.М. Шовкуненко виділяє три основні типи статури:

- **доліхоморфний тип** (вузький), або ж **астенік** - характеризується високим зростом, слабо розвиненою мускулатурою, незначним відкладенням жиру;

- **мезоморфний тип** (середній), **нормостенік** - характеризується середнім ростом, добре розвиненим скелетом і мускулатурою, великими рисами обличчя з великим підборіддям, слабким відкладенням підшкірного жиру;

- **брахіморфний тип** (широкий), **гіперстенік** - характеризується середнім і низьким зростом, короткою шиєю і великими розмірами голови, короткими кінцівками, широкими грудьми.

Для визначення типу статури запропоновані наступний критерії:

1. Співвідношення вертикальних розмірів тіла до поперечних, тобто зріст до ширини плечей.

2. Величина надчеревного (підреберного) кута (гострий, тупий, дорівнює приблизно 90° у мезоморфного типу).

3. Індекс Пінье: від показника росту (в см) віднімають окружність грудної клітини (в см) і масу тіла (в кг).

Типи будови тіла в поєднанні з функціональними (фізіологічними і біохімічними) особливостями дають можливість виділяти типи конституції людини.

Конституція організму - це сукупність відносно стійких морфологічних і функціональних якостей, в тому числі і психологічних властивостей людини, обумовлених спадковістю, а також тривалими і інтенсивними впливами навколишнього середовища, що визначають функціональні особливості і реактивність організму.

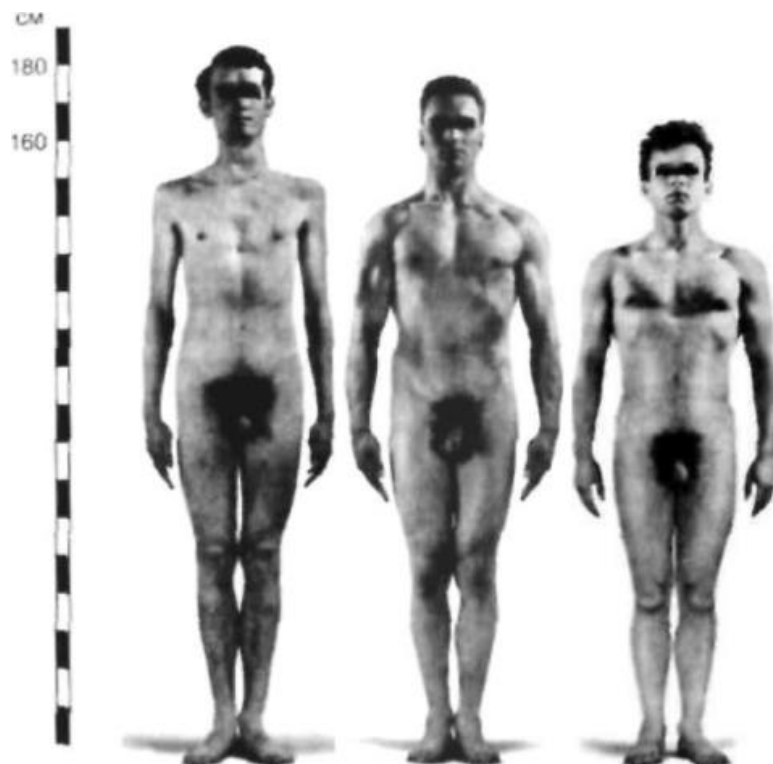

Рис. 1.8. Типи статури чоловіків.

а - доліхоморфний; б - мезоморфний; в - брахіморфний

Череп є важливим об'єктом антропологічних досліджень. При вивченні його останків тварин можна зробити висновок про розвиток людського мозку, органів чуття і інших важливих характеристик. Череп новонародженого має ряд істотних особливостей. Мозковий череп в результаті активного росту мозку і органів чуття у 8 разів більший лицевого. У дорослої людини в зв'язку з повним розвитком жувального апарату мозковий череп лише в 2-4 рази більше лицевого. У новонародженого очниці широкі, горби лобової і тім'яних кісток добре виражені, нижня щелепа складається з 2-х половин. Характерна ознака черепа новонародженого - наявність сполучнотканинних перетинок, так званих тім'ячок, *fonticuli*. Це нескостенілі ділянки сполучнотканинного черепа (*desmocranium*), які розташовуються в місцях формування майбутніх швів. У ділянках, де сходяться кілька кісток, є 6 тім'ячок. Найбільше з них переднє (лобове) тім'ячко, *fonticulus anterior (frontalis)*. Воно знаходиться між двома частинами лобової кістки і тім'яними кістками. Має ромбоподібну форму і заростає на другому році життя. Заднє (потиличне) тім'ячко, *fonticulus posterior (occipitalis)*, знаходиться між двома тім'яними кістками і потиличною, має трикутну форму і заростає на 2-му місяці життя. Переднє і заднє тім'ячка - непарні. Окрім них, виділяють парні (праві та ліві) тім'ячка. Клиноподібне, *fonticulus sphenoidalis*, розташовується в передньому відділі бічних поверхонь черепа, між лобовою, тім'яною, клиноподібною і скроневою кістками. Вони костеніють практично до моменту народження. Соскоподібне тім'ячко, *fonticulus mastoideus*, парний, розташовується ззаду від клиновидного, в місці з'єднання потиличної, тім'яної і скроневої кісток. Костеніє одночасно з клиноподібним. Завдяки наявності тім'ячок череп новонародженого дуже еластичний, його форма може змінюватися під час проходження голівки плоду через родові шляхи в процесі пологів.

Для кісток черепа новонародженого характерна також гладкість, відсутність виражених горбів, що з'являються лише під впливом м'язової тяги, недорозвинення лицевих пазух. На поперечному розрізі таких кісток диплоїчна речовина відсутня і з'являється лише після 3-4 років.

Після народження тривають зміни черепа і можна простежити три основні періоди:

1. Перший період до семирічного віку - енергійний ріст черепа.
2. Другий період - від семи років до початку статевого дозрівання (13-17 років) - уповільнений, але рівномірний ріст черепа.
3. Третій період (від 13 до 20-23 років) - характеризується переважним ростом лицевого черепа.

Після 20-30 років спостерігається поступове заростання швів склепіння черепа. У похилому віці відбуваються поступові зміни в лицевому черепі (коротшає внаслідок стирання і випадання зубів). Кістки черепа стають більш тонкими й тендітними.

Для індивідуальної характеристики форми черепа (мозкового) прийнято визначати його розміри (діаметри): *поздовжній, поперечний, скроневий*.

Розрізняють людей **довгоголових (доліхоцефалів)**, короткоголових (**брахіцефалів**) і **середньоголових (мезоцефалів)**. Ці відмінності визначаються за допомогою спеціального показника - **індексу**:

$$\frac{(\text{Ширина черепа}) \times 100}{(\text{Довжина черепа})}$$

Ширина черепа - відстань по горизонталі між найбільш віддаленими точками над зовнішніми слуховими проходами. Зазвичай цей показник коливається в межах 14-16 см. Довжина черепа - відстань від області глабели (надперенісся) до найбільш випуклої дозду області потилиці. Цей показник зазвичай коливається від 18,5 до 19,3 см. Обчислений таким чином **індекс у доліхоцефалів дорівнює 76-77,9, у брахіцефалів - 84-85,9, у мезоцефалів - 80-81 см.**

При значенні черепного показника до 74,9 череп називають **довгим (доліхокранія)**; показник, що дорівнює 75,0-79,9, характеризує **середні** розміри черепа

(*мезокранія*), а при показнику від 80 і більше череп буде **широким** і коротким (*брахікранія*).

Розглядаючи череп зверху (вертикальна норма), можна побачити різноманітність його форм: *еліпсоїдну* (при доліхокранії), *овоїдну* (при мезокранії), *сфероїдну* (при брахікранії) і ін. Вмістище (об'єм порожнини) мозкового черепа також індивідуальний. Він коливається у дорослої людини від 1000 до 2000 см³.

Статеві відмінності черепа у людини незначні. У чоловічого черепа горбистотсті (місця прикріплення м'язів) видно краще, сильніше виступає потиличний горб, надбрівні дуги. Очніці мають відносно велику величину. Кістки зазвичай дещо товщі, ніж у жіночого. Об'єм черепа у жінок дещо менший. Різницю можна пояснити розмірами тіла жінки.

1.6. ЗАГАЛЬНИЙ ПЛАН БУДОВИ ТІЛА ЛЮДИНИ. ОСНОВИ ЗАГАЛЬНОЇ ГІСТОЛОГІЇ

В процесі анатомічного вивчення людини його структури умовно поділяють на клітини, тканини, органи, системи органів, які і формують організм. Організм людини складається з клітин і неклітинних структур, які в процесі філо- і онтогенезу об'єдналися в тканини, органи і системи органів. У цьому розділі ми обмежимося коротким викладом всіх цих структур, так як детально вони вивчаються в курсі цитології, гістології.

Клітина, *cellula*, - елементарна структурно-функціональна одиниця тканини. Вона здійснює функції розпізнавання, передачі генетичної інформації, обміну речовин і енергії, розмноження шляхом поділу, росту і регенерації, пристосування до мінливих умов внутрішнього і зовнішнього середовища. .

Тканина, *histos*, - філогенетично сформована система клітин і неклітинних структур, об'єднаних єдністю походження, будови і функції. З урахуванням особливостей походження, будови і функцій виділяють 4 типи тканин: *сполучну, епітеліальну, м'язову та нервову* (рис. 1.9).

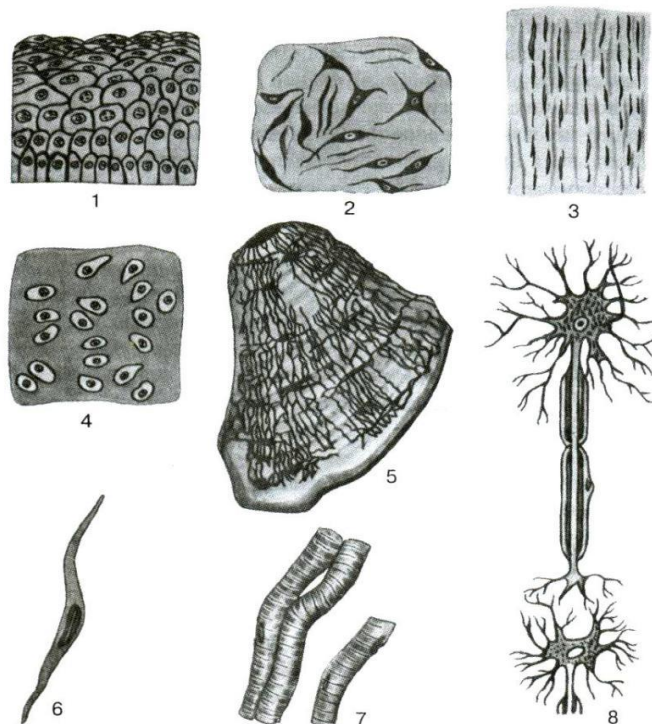
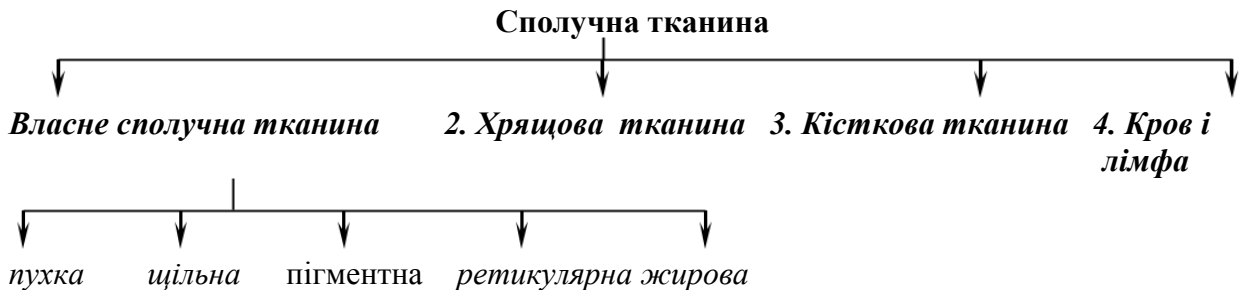


Рис. 1.9. Види тканин.

1 - епітелій; 2 - пухка сполучна тканина; 3 - еластична оформлена волокниста сполучна тканина; 4 - хрящова тканина; 5 - кісткова тканина; 6 - гладенька м'язова клітина; 7 - поперечнопосмуговані м'язові волокна; 8 - нервова клітина.

Сполучна тканина, *textus connectives*, являє собою велику групу тканин, що включає власне сполучні (пухка, щільна, волокниста), тканини зі спеціальними властивостями (ретикулярна, жирова), рідкі (кров, лімфа) і скелетні (кісткова, хрящова). Різні типи сполучної тканини можна згрупувати наступною схемою:



Ці тканини виконують такі функції:

- опорну;
- механічну (власне сполучні тканини, хрящ, кісткау);
- трофічну (поживну);
- захисну (фагоцитоз і транспорт імунокомпетентних клітин і антитіл).

Епітеліальна тканина, *textus epithelialis*, - особливий вид тканин, що покриває поверхню тіла, слизові і серозні оболонки внутрішніх органів, а також утворює більшість залоз. Епітеліальні тканини (епітелій) здійснюють обмежуючу, або покривну, і секреторну функції. За будовою розрізняють одношаровий і багатшаровий (зроговілий або незроговілий), плоский або ж циліндричний, війковий епітелій. Перебуваючи на межі між тканинами тіла і зовнішнім середовищем, вони виконують захисну і бар'єрну функції. Через них відбувається обмін речовин між організмом і зовнішнім середовищем.

М'язова тканина, *textus muscularis*, виконує в організмі скоротливі функції, які здійснюються завдяки спеціальним органелам - міофібрилам. М'язова тканина є двох видів – **гладенька** (структурна одиниця мязево клітина міоцит) і **поперечнопосмугована** (скелетна, структурна одиниця мязево волокно міофібрила та серцева, яка структурно поєднує волокна та клітини у вигляді синцитію). Гладенька мускулатура знаходиться в стінках внутрішніх органів, кровоносних і лімфатичних судин. Поперечнопосмугована м'язова тканина складає основу скелетних м'язів і деяких м'язів в складі внутрішніх органів.

Особлива форма м'язової тканини - поперечнопосмугована мускулатура серця, що має особливу будову (**кардіоміоцити**). Скорочення гладеньких м'язів і серцевого м'яза не контролюються свідомістю людини (мимовільні).

Нервова тканина, *textus nervosus* - похідна ектодерми, складається з нервових клітин - нейроцитів з їх відростками, і нейроглії. Нервова тканина утворює центральну нервову систему (головний і спинний мозок) і периферичну (нерви з їх кінцевими розгалуженнями, нервові вузли - ганглії).

Нервова тканина забезпечує аналіз і синтез сигналів (імпульсів), що надходять в головний мозок. Вона встановлює взаємозв'язок організму із зовнішнім середовищем і бере участь в координації функцій всередині організму, забезпечуючи його цілісність (разом з гуморальною системою - кров'ю, лімфою).

Тканини не існують ізольовано. Вони беруть участь в побудові органів.

Орган (від грец. *organon* - знаряддя, інструмент) - це частина тіла, що має певну форму, що відрізняється особливою для цього органу конструкцією, яка займає

певне місце в організмі, і виконує характерну для цього органу функцію. В утворенні кожного органу беруть участь всі види тканин.

Орган - це відносно відокремлене анатомічне утворення, структурний елемент, з якого складається більш високий рівень організації - системи та апарати органів.

Система органів - це сукупність однорідних органів, подібних за своєю загальною будовою, функціями та розвитком. Наприклад, кісткова система є сукупністю кісток, що мають однорідну будову, функцію та розвиток. Те ж можна сказати про м'язову, судинну, нервову системи.

Окремі органи і системи органів, які мають неоднакову будову і розвиток, можуть об'єднуватися для виконання загальної функції. Такі функціональні об'єднання різнорідних органів називають **апаратом, apparatus**. Наприклад, апарат руху включає кісткову систему, з'єднання кісток і м'язову систему.

Системи і апарати органів утворюють єдиний цілісний людський організм, який можна згрупувати наступним чином: організм → система органів → орган → структурно-функціональна одиниця органу - тканина → клітина → клітинні елементи.

1.7. НОРМА, ВАДИ І АНОМАЛІЇ РОЗВИТКУ ЛЮДИНИ

Неможливо зрозуміти анатомію людини, не знаючи її походження, як виду - **антропогенез** (від грец. *anthropos* - людина, *genesis* - походження), історичного еволюційного розвитку організмів - **філогенезу** (від грец. *phylon* - рід), і процесу його індивідуального розвитку - **онтогенезу** (від грец. *onthos* - суще), починаючи із запліднення і закінчуючи смертю, зрозуміти причину формування вад і аномалій розвитку органів.

Антропогенез людини. Вивчення нормальної анатомії людини неможливо без певного мінімуму знань з антропогенезу. Тому ми вважаємо за доцільне привести короткий нарис сучасного стану питання про походження людини.

Питання про походження людини завжди цікавило людей. У 1871 році вийшла у світ праця Ч. Дарвіна «Походження людини», в якому переконливо доведено, що людина представляє останню високоорганізовану ланку в ланцюзі розвитку живих істот і має загальних далеких предків з людиноподібними мавпами. Рушійною силою еволюції людини Дарвін вважав природний відбір, завдяки якому утворилась вертикальна хода і звільнилися руки. Однак, Дарвін не зміг з'ясувати, який чинник був провідним в процесі перетворення мавпи в людину, стада мавп в людське суспільство. Ця проблема була розкрита Ф. Енгельсом в роботі «Роль праці в процесі перетворення мавпи в людину», опублікованій в 1896 р. Пізніше, численні знахідки кісткових залишків і знарядь праці копалин людей блискуче підтвердили справедливості теорії Енгельса.

Порівняння скелета людини та інших хребетних, особливо ссавців, переконливо показує загальні риси в їх будові: скелет голови, скелет тулуба, скелет кінцівок. В скелеті кінцівок людини і тварин є одні й ті ж кістки, хоча вони відрізняються між собою за формою і будовою.

Людина відноситься до ссавців, тому що має всі ознаки цього класу: внутрішньоутробний розвиток, діафрагму, молочні залози, зуби трьох родів (корінні, ікла, різці), три слухові кісточки в середньому вусі і вушні раковини.

Для доказу тваринного походження людини, як і для доказу історичного розвитку тварин, особливо важливі рудименти: підшкірний м'яз шиї, деякі м'язи вуха, покрити шкіри людини незначною кількістю коротких дрібних волосків - залишки суцільного покриття, куприк в скелеті людини складається з чотирьох (рідше п'яти) недорозвинених, зрощених між собою хребців, червоподібний відросток сліпої кишки людини - апендикс, третій корінний зуб, рудимент третьої повіки у внутрішньому куті ока.

Тваринне походження людини також пояснює народження людей з атавізмами. Так, відомі люди, що народилися з хвостом, з гусячим волоссяним покривом тіла, з додатковими сосками.

За багатьма ознаками спостерігається схожість у розвитку зародків людини і тварин. У нього закладаються зяброві щілини, як у зародка риби, є клоака, є хвіст з кількістю хребців до десяти, який згодом дегенерує і від якого залишається куприк, і ін. Особливе схожість виявляється між зародками мавпи і людини.

За будовою і фізіологічним особливостям до людини ближче інших тварин стоять людиноподібні мавпи: орангутанги, горили, шимпанзе, і близькі до них гібони. Вони багато в чому нагадують людини: виражають почуття радості, гніву, печалі, ніжно пестять дитинчат, піклуються про них, карають за непослух. У них добра пам'ять, високо розвинена вища нервова діяльність. Однак узагальнювати, мислити відволіктись, абстрактно, мавпи не в змозі. Людиноподібні мавпи не мають хвоста, вони можуть ходити на задніх кінцівках, але спираються при цьому на руки. У них на пальцях нігті, а не кігті, 12-13 пар ребер, 5-6 крижових хребців. В скелеті і внутрішніх органах людиноподібних мавп спостерігається різоча подібність. Все це доводить їх безсумнівну спорідненість.

Однак, між ними існує велика різниця. Основу життя людини складає праця, виготовлення і застосування знарядь, виробництво товарів і послуг. Людина живе в суспільстві і підпорядковується законам його розвитку, тобто соціально-економічним законам. Людина має ряд анатомічних і фізіологічних особливостей. Тільки людина ходить прямо на двох ногах, і все його тіло пристосоване до прямоходіння. Обсяг людського мозку - близько 1400-1600 см³, а людиноподібної мавпи - 600 см³. У людини сильно розвинені мозкові борозни і звивини, люди володіють членороздільною мовою. Людина здатна мислити абстрактно, розвивати науки і мистецтво. Таким чином, людина і людиноподібні мавпи мають між собою в найближчу спорідненість.

В умовах суспільної праці виникла життєва необхідність в органі мови. Нерозвинена гортань і ротовий апарат мавп, зазнали ряд змін, в результаті яких з'явилася здатність до членороздільної мови. Виникла друга сигнальна система, під якою І.П. Павлов розумів слово. Це специфічна людська сигнальна система. Вона становить якісну відмінність вищої нервової діяльності людини і тварин.

Палеонтологічні докази походження людини. У процесі становлення людини слід розрізняти три стадії або фази:

- 1) найдавніші люди;
- 2) древні люди;
- 3) перші сучасні люди.

Найдавніші люди. Перехід від викопних людиноподібних мавп до людини здійснений через ряд проміжних істот, котрі поєднували риси мавп і людини - мавпоподібних людей. Вважають, що вони з'явилися близько мільйона років тому.

Пітекантроп (від грец. «Пітекос» - мавпа і «антропосе» - людина) означає в перекладі «мавполюдина». Він ходив на двох ногах, черепна коробка була у нього такої ж довжини і ширини, як у сучасної людини, обсяг мозку досягав 900 см³, лоб дуже похилий, щелепи значно видавалися вперед.

Цікаві знахідки **синантропа** - китайської людини, що жила дещо пізніше пітекантропа. Однак, синантропи були більш розвиненими істотами. Пітекантропа і синантропа вважають двома видами першого підроду - мавполюдей (рід людей). Вони є представниками першої початкової стадії перетворення мавпи в людину. Від них походять представники другої стадії олюднення - **неандертальці** - **стародавні люди**.

Перші поселення неандертальців відносяться до часу 400-500 тисяч років тому. Вони були нижче нас зростом, кремезні, ходили дещо зігнувшись, об'єм мозку наближався об'єму мозку людини - близько 1400 см³. Харчувалися рослинною і м'ясною їжею. Вчені вважають, що при спілкуванні між собою неандертальці використовували жести, нечленороздільними звуками і зародковою членороздільною

промовою. Неандертальця вважають предком **перших сучасних людей - кроманьйонців**, що жили 100-150 тисяч років тому. Вони вище ростом (180 см), з високим прямим чолом і об'єм черепної коробки до 1600 см³. Розвинений підборідний виступ свідчить про добрий розвиток членороздільної мови. Техніка виготовлення та оздоблення знарядь праці і предметів побуту багато досконаліше, ніж у неандертальців. Людина вже вмiла ними копати, свердлити, знали гончарну справу. Приручали тварин і робив перші кроки в галузі землеробства. Кроманьйонці жили родовим суспільством.

Кроманьйонці і сучасні люди - вид **Homo Sapiens - людина розумна**, що відноситься до третього підроду - **нових людей** (рід людей).

Так, піднявшись від тваринного світу, наші предки в результаті складного і тривалого процесу становлення людини, перетворилися в людей сучасного виду. Ведучими і визначальними факторами стали соціальні фактори і закони.

Таким чином, в ряді хребетних людина займає вище місце, відноситься до типу хордових - *Chordata*, підтипу хребетних - *Vertebrata*, класу ссавців - *Mammalia*, що характеризуються живородінням і харчуванням новонароджених молоком матері. У класі ссавців людина відноситься до підкласу народжуючих - *Theriax*, що мають плаценту і молочні залози, ряду приматів - *Primates*, підряду мавп і людиноподібних мавп - *Anthropoidea*, надроду людиниподібних - *Hominioidea*, родини людини - *Hominide*, і виду людина розумна - *Homo sapiens*.

Дані палеонтології, викопні рештки кісток предків людини використовуються для розуміння розвитку людини в філогенезі. Процес еволюції тваринного світу носить назву філогенез (від грец. *phylos* - рід, походження). Будова тіла людини - результат тривалої еволюції тваринного світу. Вивченню тіла людини допомагають матеріали порівняльної анатомії, яка досліджує і порівнює будову тіла тварин, що стоять на різних етапах еволюції.

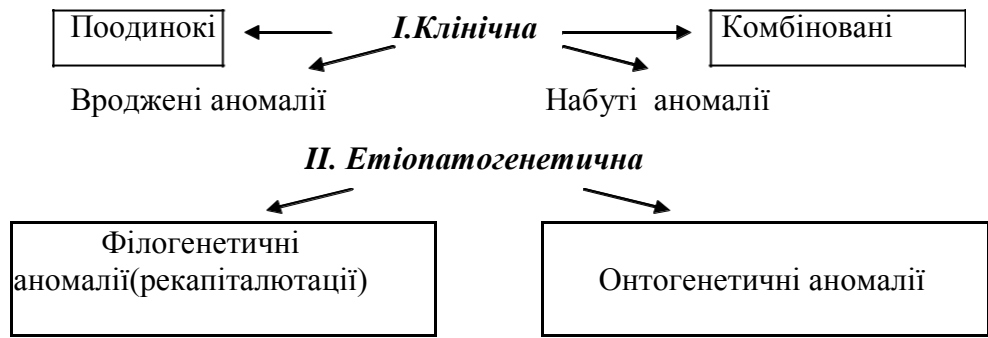
Не менш важливо розуміти розвиток конкретної людини протягом усього її життя - від моменту зародження до смерті - в онтогенезі (від грец. *ontos* - особина, індивід). У процесі розвитку людського організму (онтогенезу) розрізняють два періоди: внутрішньоутробний (пренатальний) і позаутробний (постнатальний). Внутрішньоутробний період починається від моменту запліднення яйцеклітини і закінчується народженням дитини. Він складається з двох фаз - ембріональної, яка триває до трьох місяців, і плідної(фетальної), що триває від трьох до дев'яти місяців. Організм, що розвивається в ембріональну фазу називають ембріоном, а в фетальну - плодом. Постнатальний період триває від моменту народження до смерті індивідуума.

Вади і аномалії розвитку. Розгляд питань філо- і онтогенезу в курсі нормальної анатомії дозволяє зрозуміти походження вад і аномалій розвитку органів. Наука, що вивчає вади і аномалії називається **тератологією** (від грец. *teratos* - потвора).

Вади розвитку (мальформація) - це стійкі морфологічні та функціональні зміни органу або організму, що виникає в результаті порушень розвитку зародка, плода або порушень подальшого формування органів після народження дитини. Вади розвитку, які призводять до спотворення частини тіла і виявляються при зовнішньому огляді, називають потворністю. Для його усунення потрібне оперативне втручання.

Аномалія розвитку (лат. *anomalos* - різноманітний) або мала вада - це стійке відхилення в будові органа або системи органів, які не супроводжуються функціональними порушеннями в звичайних умовах, але часто є причиною косметичних дефектів або захворювань, особливо при впливі на організм екстремальних факторів. Це відхилення, як правило, не вимагає оперативного втручання.

КЛАСИФІКАЦІЯ АНОМАЛІЙ



III. Анатомічна

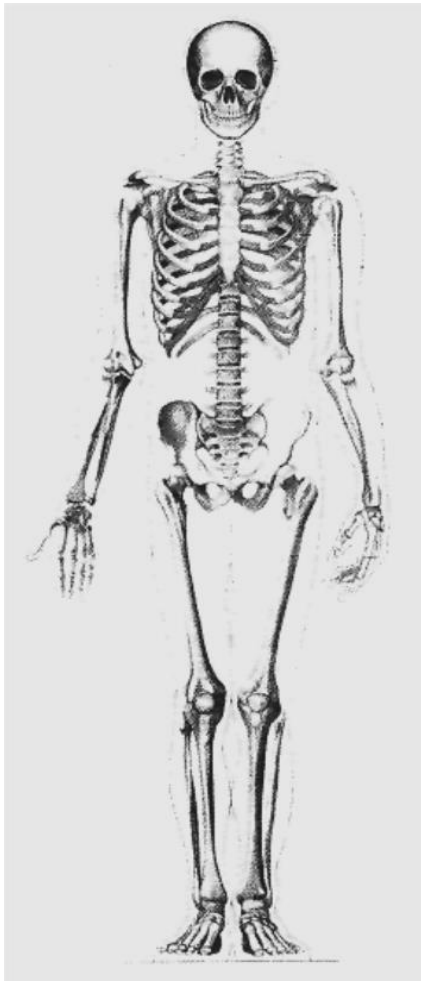
Аномалії положення: а) гетеротропія; б) ектопія; в) дистопія; г) інверсія: - situs innersus totalis; - situs innerus portionis; д) спадія.	Аномалії кількості: а) подвоєння органа; б) 4-х кратне збільшення органа; в) половинний розвиток органа; г) орган неправильної форми.	Аномалії будови: а) стінки: - дивертикул; - свищ; - аневризма; б) порожнини: - стеноз, - структура (звуження); - атрезія (відсутність просвіту); - дилатація (розширення)	Аномалії розвитку: а) агенезія; б) аплазія; в) гіпоплазія; г) гіперплазія
--	--	---	--

Пасивна і активна частина опорно-рухового апарату. Першочергове значення в життєдіяльності організму мають дві основні функції:

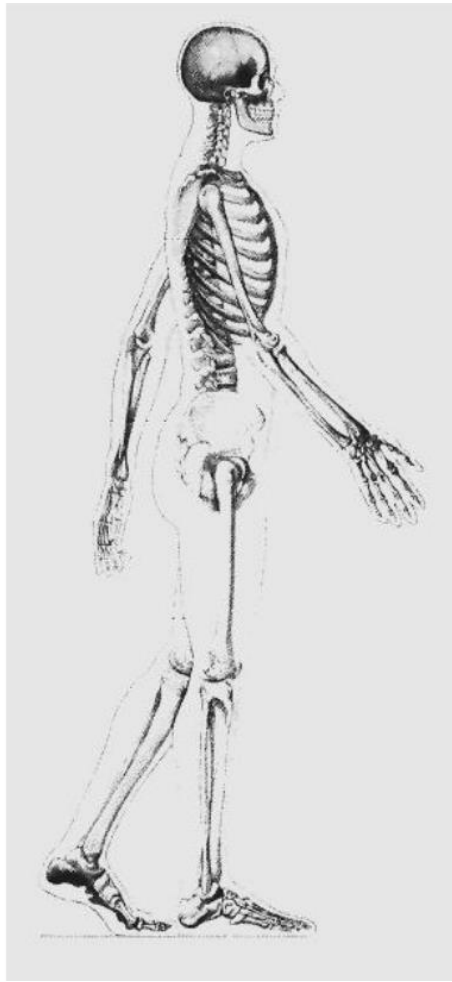
- 1) утримання тіла і його частин у певному положенні;
- 2) пересування в просторі.

Ці статичні і динамічні функції виконує **опорно-руховий апарат**, у якого виділяють дві частини: **пасивну** - кістки, які служать опорою для м'язів і різних органів (твердий, жорсткий скелет) і з'єднання кісток (рис. 1.10 а, 1.10 б), і **активну** - м'язи, які, скорочуючись, діють на кісткові важелі, приводячи їх в рух (рис.1.10в). У тілі людини виділяють також **м'який скелет** (остов), який бере участь в утриманні органів біля кісток. До м'якому скелету відносять фасції, зв'язки, капсули органів та інші сполучнотканинні структури. Обидві частини опорно-рухового апарату тісно взаємопов'язані функціонально і розвиваються з однієї і тієї ж закладки - мезодерми. Таким чином, опорно-руховий апарат складається з двох систем органів:

- 1) кісток і їх з'єднань;
- 2) м'язів з їх допоміжними пристосуваннями.



а



б



в

Рис. 1.10. Опорно-руховий апарат, загальний вигляд.

а, б - скелет (а - передня поверхня, б - бічна поверхня) - пасивна частина опорно-рухового апарату; в - м'язи - активна частина опорно-рухового апарату.

II. ОСТЕОЛОГІЯ, OSTEOLOGIA

ЗАГАЛЬНА ОСТЕОЛОГІЯ

Остеологія - вчення про кістки. Точну кількість кісток вказати важко, так як їх кількість змінюється з віком. Велика частина окремих кісткових елементів зростається між собою і в зв'язку з цим скелет у дорослої людини містить від 200 до 230 кісток, з яких 33-34 непарні, інші - парні (рис. 2.1).

Кістки разом з їх сполученнями в організмі людини складають кістяк (скелет). Отже, **скелет** - це комплекс окремих кісток, з'єднаних між собою за допомогою сполучної, хрящової або кісткової тканин, разом з якими і складає пасивну частину апарату руху.

Кістки утворюють твердий скелет, до якого входять хребетний стовп (хребет), грудина і ребра (кістки тулуба), череп, кістки верхніх і нижніх кінцівок. Перш за все, скелет виконує **механічні** функції - опорну, рухову і захисну:

- **опорна функція** полягає у формуванні жорсткого кістково-хрящового остова тіла для м'язових тканин (м'язів, зв'язок, фасцій, внутрішніх органів);

- **функція руху** здійснюється завдяки наявності рухомих сполук між кістками, що приводяться в рух м'язами, що забезпечують локомоторну функцію (переміщення тіла в просторі);

- **захисна функція** обумовлена участю кісток у формуванні кісткових вмістилищ для головного мозку і органів чуття (порожнину черепа), для спинного мозку (хребетний канал). Грудна клітка захищає серце, легені, великі судини і нервові стовбури, тазові кістки захищають від пошкоджень такі органи, як пряма кишка, сечовий міхур і внутрішні статеві органи.

Кістки скелета виконують також **біологічні** функції:

- більшість кісток містять всередині червоний кістковий мозок, який є органом **кровотворення**, а також **органом імунної системи** організму;

- кістки беруть участь в **мінеральному обміні**. У них депонуються численні хімічні макро- та мікроелементи, переважно солі кальцію, фосфору, заліза та ін.

Кістка, os - структурно-функціональна одиниця скелета людини; орган, який складається з декількох тканин (кісткової, хрящової і сполучної). Є компонентом системи органів опори і руху, має типову форму і будову, покрита ззовні окістям, *periosteum*, і містить всередині кістковий мозок, *medulla osseum*.

2.1. КЛАСИФІКАЦІЯ КІСТОК. КІСТКА ЯК ОРГАН

В основі класифікації кісток закладені наступні принципи: форма (будова кісток), їх розвиток і функції. Кожна кістка є анатомічним органом скелета. За формою і будовою розрізняють наступні групи кісток тулуба і кінцівок: **трубчасті** (довгі і короткі), **губчасті** (довгі, короткі, сесамоподібні), **плоскі** (широкі), **змішані** і **повітроносні** (рис. 2.1):

- **трубчасті** кістки утворюють тверду основу кінцівок. Ці кістки мають форму трубки, в якій розрізняють тіло (**corpus**) та два кінці (**extremitas**) - верхній (проксимальний) та нижній (дистальний). Середня частина тіла - **діафіз** (має циліндричну або призматичну форму. Потовщені кінці тіла довгої трубчастої кістки називаються **епіфізами**. На них розташовані вирости чи потовщення, які називають **анофізами**. Ділянки кістки, що знаходяться між діафізом і епіфізом, називають **метафізами** (проксимальний чи верхній та дистальний, або ж нижній). За рахунок метаепіфізарної хрящової зони кістка росте в довжину. За величиною вони можуть бути розділені на довгі (плечова, *humerus*, ліктьова, *ulna*, променева, *radius*, стегнова, *femur*, малогомілкова, *fibula*, великогомілкова, *tibia*), і короткі (кістки

пястка, *ossa metacarpalia*,
пальців, *phalanges digitorum*;

кістки

плесна, *ossa metatarsalia*, фаланги

- **губчасті** кістки розташовуються в тих частинах скелета, де значна рухливість кісток поєднується з великим механічним навантаженням (кістки зап'ястя, *ossa carpi*, кістки передплесна, *ossa tarsalia*). До коротким кісток відносять також **сесамоподібні** кістки, які розташовані в товщі деяких сухожиль: надколінок, *patella*, горохоподібна кістка, *os pisiforme*, сесамоподібні кістки пальців руки і ноги;

- **плоскі (широкі)** кістки формують стінки порожнин, виконують захисні функції: кістки склепіння черепа - лобова кістка, *os frontale*, тім'яна кістка, *os parietale*; кістки поясів верхньої нижньої кінцівки - лопатка, *scapula*, тазова кістка, *os coxae*;

- **змішані** кістки побудовані складно, поєднуючи ознаки плоских та губчатих кісток. Це кістки, що зливаються з декількох частин, мають різні функції, будова і розвиток (наприклад, ключиця, *clavicula*, кістки основи черепа, *ossa basis cranii*);

- **повітроносні кістки** - кістки, які мають в тілі порожнину, вистелену слизовою оболонкою і заповнену повітрям. Такі порожнини мають деякі кістки черепа (лобова, *os frontale*, клиноподібна, *os sphenoidale*, решітчаста, *os ethmoidale*, верхня щелепа, *maxilla*).

На поверхні кожної кістки є нерівності. Це місця початку і прикріплення м'язів, фасцій, зв'язок. Підвищення, відростки, горби називаються **анофізами**.

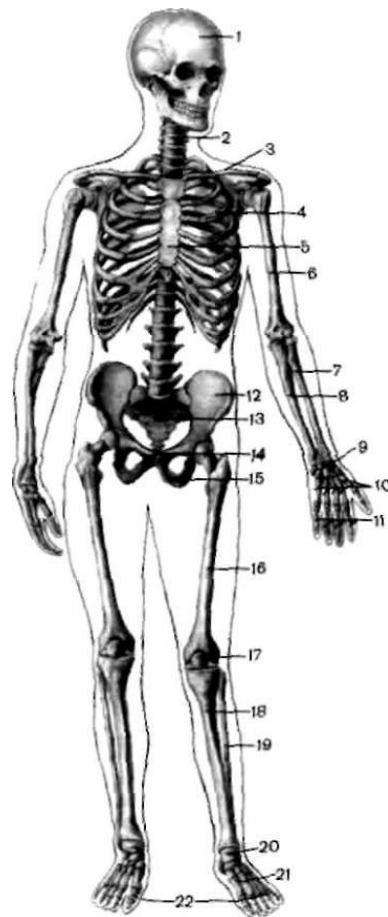


Рис 2.1. Скелет людини (вигляд спереду).

1 - череп, *cranium*; 2 - хребетний стовп, *columna vertebralis*; 3 - ключиця, *clavicula*; 4 - ребро, *costa*; 5 - грудина, *sternum*; 6 - плечова кістка, *humerus*; 7 - променева кістка, *radius*; 8 - ліктьова кістка, *ulna*; 9 - кістки зап'ястя, *carpus*; 10 - п'ястно кістки, *metacarpus*; 11 - кістки пальців кисті, *ossa digitorum manus*; 12 - клубова

кістка, *os illium*; 13 - криж, *os sacrum*; 14 - лобкова кістка, *os pubis*; 15 - сіднична кістка, *os ischii*; 16 - стегнова кістка, *femur*; 17 - надколінок, *patella*; 18 - великогомілкова кістка, *tibia*; 19 – малоогомілкова кістка, *fibula*; 20 - кістки пердплесно, *tarsus*; 21 – плеснові кістки, *metatarsi*; 22 - фаланги пальців стопи, *phalanges digitorum pedis*.

2.2. ГІСТОЛОГІЧНА БУДОВА І ХІМІЧНИЙ СКЛАД КІСТОК

Компактна речовина, *substantia compacta*, кістки утворюють діафізи трубчастих кісток, в вигляді тонкої пластини покриває зовні їх епіфізи, а також губчасті і плоскі кістки, побудовані з губчастої речовини. Компактна речовина кісток пронизана тонкими каналами, в яких проходять кровоносні судини і нервові волокна. Одні канали розташовуються переважно паралельно поверхні кістки (*центральні*, або *гаверсови*, канали), інші відкриваються на поверхні кістки живильними отворами (*foramina nutritia*), через які в товщу кістки проникають артерії і нерви, а виходять вени.

Стінки центральних (гаверсових) каналів утворені концентричними пластинками, розташованими навколо центрального каналу. Навколо одного каналу є від 4 до 20, ніби вставлених один в одного кісткових пластинок. Центральний канал разом з оточуючими його пластинами називається **остеоном** (гаверсова система). Остеон є структурно-функціональною одиницею компактної речовини кістки (рис. 2.2).

Губчаста речовина, *substantia spongiosa*, представлена трабекулами, що з'єднуються між собою і утворюють просторову решітку, нагадуючи бджолині стільники. Його поперечини розташовуються не хаотично, а закономірно, відповідно до функціональних навантажень. Структурно-функціональною одиницею губчастої речовини є трабекулярний пакет, який представляє собою сукупність паралельно розташованих кісткових пластинок в межах однієї трабекули і відмежованих один від одного спайковою лінією. Кісткові комірки містять кістковий мозок - орган кровотворення і біологічного захисту організму. Він бере участь також в харчуванні, розвитку і рості кістки. У трубчастих кістках кістковий мозок знаходиться також в каналі цих кісток, який називається **кістковомозковою порожниною, *cavitas medullaris***. Таким чином, всі внутрішні простори кістки заповнюються кістковим мозком, що є невід'ємною частиною кістки як органу. Розрізняють **червоний кістковий мозок і жовтий кістковий мозок**.

Червоний кістковий мозок, *medulla ossium rubra*, має вигляд ніжної червоної маси, що складається з ретикулярної тканини, в петлях якої знаходяться клітинні елементи, які мають безпосереднє відношення до кровотворення (стовбурові клітини), до імунної системи і кісткоутворення (кісткоутворювачі - **остеобласти** і косткоруйнівники - **остеокласти**), кровоносні судини і кров'яні елементи та надають кістковому мозку червоний колір.

Жовтий кістковий мозок, *medulla ossium flava*, зобов'язаний своїм кольором жирним клітинам, з яких він і складається.

Розподіл компактної і губчастої речовин залежить від функції кістки. Компактна речовина знаходиться в тих кістках і в тихих частинах, які виконують переважно функцію опори (стійки) і руху (важелі), наприклад, в діафізах трубчастих кісток. У місцях, де при великому обсязі потрібно зберегти легкість і разом з тим міцність, утворюється губчаста речовина, наприклад, в епіфізах трубчастих кісток (рис. 2.2).

Уся кістка, окрім місць з'єднання з кістками (суглобового хряща), покрита сполучнотканинною оболонкою - **окістям, *periosteum*** (періост). Це тонка, міцна сполучнотканинна плівка блідо-рожевого кольору, що оточує кістку ззовні і складається у дорослих з двох шарів: зовнішнього волокнистого (фіброзного) і внутрішнього кісткоутворюючого (остеогенного, або камбіального). Вона багата нервами і судинами, завдяки чому бере участь живленні і рості кістки у товщину.

Таким чином, в поняття кістки як органу входить кісткова тканина, що утворює головну масу кістки, а так само кістковий мозок, окістя, суглобовий хрящ і численні нерви і судини. Питання і росте кости в толщину.

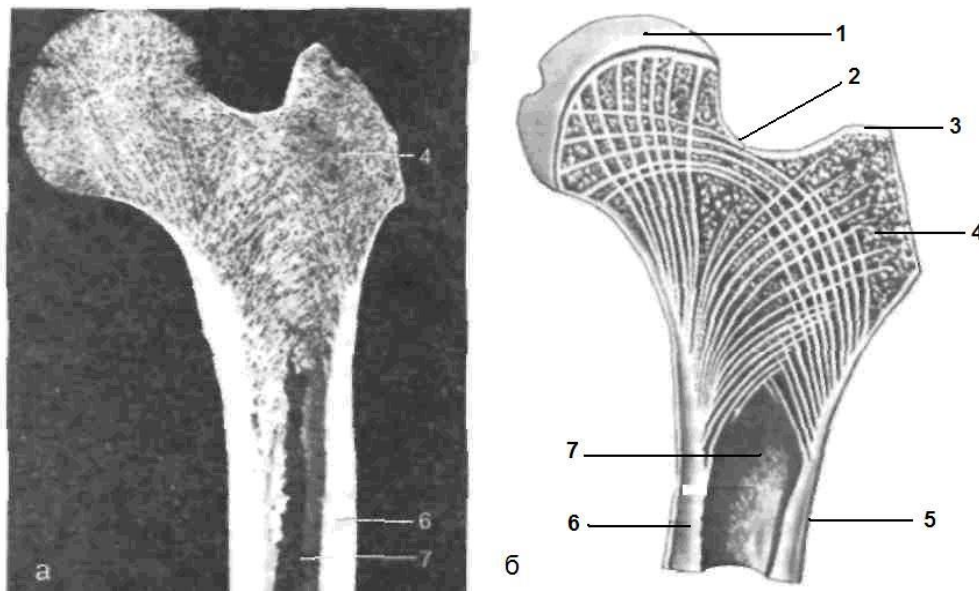


Рис 2.2. Стегнова кістка.

а - будова стегнової кістки на розпилі; б - трабекули губчастої речовини розташовуються не хаотично, а закономірно; 1 - епіфіз; 2 - метафіз; 3 - апофіз; 4 - губчаста речовина; 5 - діафіз; 6 - компактна речовина; 7 - кістковомозкова порожнина.

Хімічний склад кісток складний. В живому організмі складу кістки дорослої людини входить близько 50% води, 28% органічних і 22% неорганічних речовин. Неорганічні речовини представлені сполуками кальцію, фосфору, магнію та інших елементів. Органічні речовини кістки - це колагенові волокна, білки (95%), жири та вуглеводи (5%). Ці речовини надають кісткам пружність і еластичність. При збільшенні частки неорганічних сполук (в старечому віці, при деяких захворюваннях) кістка стає крихкою, тендітною. Міцність кістки забезпечується фізико-хімічним поєднанням неорганічних і органічних речовин і особливостями її конструкції. Хімічний склад кісток залежить від віку (у дітей переважають органічні речовини, у людей похилого віку - неорганічні), загального стану організму, функціональних навантажень і ін. При ряді захворювань склад кісток змінюється.

2.3. РЕНТГЕНОАНАТОМІЯ КІСТОК

Кістки скелета живої людини можна вивчати методом рентгенівського дослідження, що виявляє безпосередньо на живому об'єкті одночасно як зовнішню, так і внутрішню будову кістки без порушення анатомічних співвідношень. На рентгенограмах чітко помітно компактна і губчаста речовина. Перша дає інтенсивну контрастну тінь відповідно площині компактного шару, а в області губчастої речовини тінь має сіткоподібний характер.

Компактна речовина епіфізів трубчастих кісток і компактна речовина кісток побудованих переважно з губчастої речовини кістки (кістки зап'ястя, передплесна, хребці) мають вигляд тонкого шару, що обрамлює губчасту речовину. У діафізах трубчастих кісток, досить товста компактна речовина дає відповідної товщини тінь, що звужується в області епіфізів, де компактна речовина стає тоншою.

Губчаста речовина на рентгенограмі має вигляд сітки у вигляді петель, що складається з кісткових трабекул із світлими проміжками між ними. Характер цієї сітки залежить від розташування кісткових пластинок в даній ділянці відповідно до ліній стиснення і розтягування (див. рис. 2.2).

У місцях з'єднання кісток один з одним відзначається темна смуга - рентгенівська суглобова щілина, відмежована більш світлими лініями компактною кістковою речовиною, що утворює суглобові поверхні. Ширина рентгенівської суглобової щілини залежить від товщини прозорого для рентгенівського випромінювання суглобового хряща. На рентгенограмах можна бачити точки окостеніння (починаючи з 2-го місяця внутрішньоутробного життя) і по них визначити вік, простежити заміщення епіфізарного хряща кістковою тканиною, зрощення частин кістки (поява синостозу).

2.4. ФІЛО- І ОНТОГЕНЕЗ КІСТОК

На нижчих щаблях організації, а також в ембріональному періоді у всіх хребетних першим зачатком внутрішнього скелета є **спинна струна - *chorda dorsalis***, що походить з мезодерми. Спинна струна займає осьове положення і поступово оточується ембріональною сполучною тканиною. Так виникає первинний сполучнотканинний (перетинчастий) скелет, який є у ланцетника. Згодом, в процесі еволюції сполучнотканинний перетинчастий скелет заміщується хрящовим (хрящові риби, у яких хрящові хребці оточують хорду), а починаючи з кісткових риб і далі, включаючи ссавців, кістковим скелетом. Таким чином, в процесі філогенезу, як явище пристосування до навколишнього середовища, відбувається послідовна зміна трьох видів скелета. Ця зміна повторюється і в процесі онтогенезу людини, протягом якого спостерігається три стадії розвитку скелета: **1) перетинчаста; 2) хрящова; 3) кісткова**. Ці три стадії проходять майже всі кістки, за винятком кісток склепіння черепа, більшості кісток обличчя, частини ключиці, які виникають на основі сполучної тканини, минаючи стадію хряща.

Кісткова тканина з'являється на 6-8 тижні внутрішньоутробного розвитку людини. Відповідно зазначеним трьом стадіям розвитку скелета кістки на основі сполучної або хрящової тканини можуть розвиватися наступні види **скостеніння (остеогенезу)**.

1. Ендесмальне скостеніння - на основі ембріональної сполучної тканини. Під час розвитку кістки з мезенхіми в молодій сполучній тканині (приблизно в центрі майбутньої кістки) з'являється одна або кілька точок скостеніння (*punctum ossificationis*). Вони складаються з кісткоутворюючих клітин - **остеобластів**. Надалі окостеніння від цієї точки поширюється на всі боки в формі променів, що утворюють своєрідну кісткову сітку, в осередках якої укладено кровоносні судини і клітини кісткового мозку. Самі остеобласти перетворюються в **остеоцити**. Формування кісток, особливо довгих трубчастих, відбувається з кількох точок скостеніння. Перша з'являється в середній частині хряща (в майбутньому діафізі) на 8-му тижні ембріогенезу і поступово поширюється в сторони в напрямку епіфіза, до тих пір, поки не сформується вся кістка. Внутрішній шар надхряща (*perichondrium*) продукує молоді кісткові клітки (остеобласти). Які відкладаються на поверхні хряща.

2. Енхондральне скостеніння - розвиток кістки всередині хряща. При цьому мезенхімна тканина зі сторони надхряща проникає всередину хряща і служить джерелом утворення кісткової тканини всередині хряща.

3. Перихондральне скостеніння - процес утворення кістки по периферії хряща. При цьому остеобласти утворюються з внутрішнього шару надхряща.

4. Періостальне скостеніння - утворення кістки за рахунок остеогенних клітин окістя.

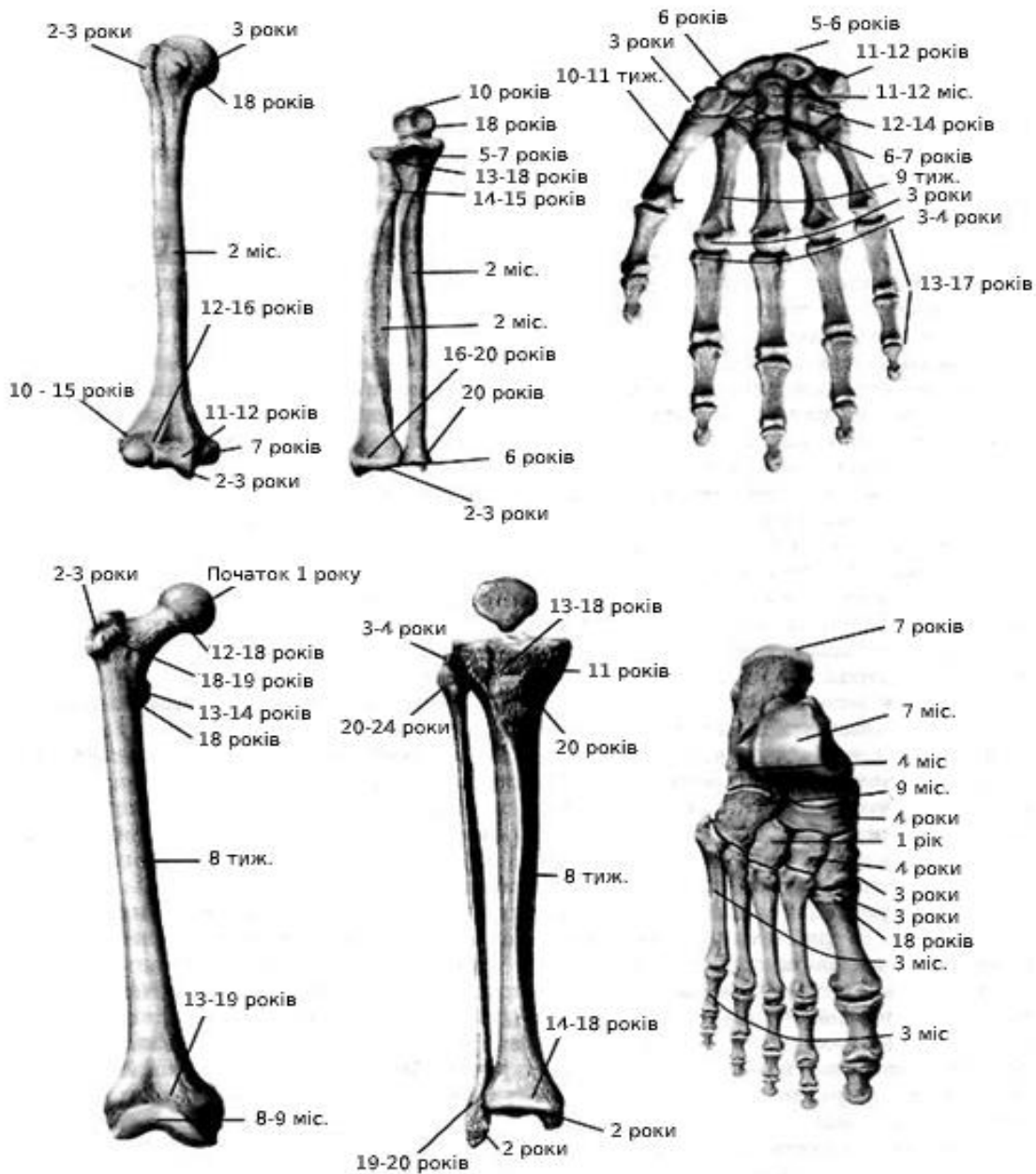


Рис. 2.3. Терміни скостеніння кісток кінцівок.

В процесі остеогенезу відбувається поява трьох типів **точок скостеніння** - **первинні, вторинні і додаткові (третинні)**. Первинні точки закладаються в діафізах трубчастих кісток, в тілі губчастих і змішаних кістках в першій половині внутрішньоутробного розвитку. Вторинні точки утворюються в епіфізах трубчастих кісток в кінці внутрішньоутробного періоду або відразу після народження. Крім первинних і вторинних точок окостеніння можуть бути додаткові точки окостеніння. Вони з'являються значно пізніше, формуючи апофізи (відростки, горби і гребені).

Ріст кістки в товщину здійснюється за рахунок діяльності внутрішнього шару окістя ендоста, *endost*, - тонкої пластинки з боку кістковомозкових порожнин, та надкитниці- *perioste*, що виконує остеогенну функцію.

Після утворення центрів скостеніння в діафізах, а потім в епіфізах, між ними зберігається прошарок хряща - це **метафізарний хрящ**, за рахунок якого кістки ростуть у довжину. В епіфізах хряща виділяють **п'ять зон** (за В.Г. Ковешніковим): 1) **індиферентного** хряща; 2) **проліферуючого** хряща; 3) **дефінітивного** хряща; 4) **деструкції**; 5) **первинного остеогенезу**.

З настанням статевого дозрівання метафізарні хрящі стоншуються і заміщуються кістковою тканиною, в скелеті утворюються **синостози**, а сам процес завершального скостеніння кісток називається **синостозуванням**. Першими прирастають дистальний епіфіз плечової кістки і епіфізи п'ясткових кісток. Завершується утворення синостозів до 24-25 років. Ріст кістки закінчується в той момент, коли всі головні і додаткові точки зливаються в одну масу, тобто після того, як зникають хрящові прошарки, що відокремлюють частини кістки одну від одної.

Ріст і старіння кісток істотно залежить від комплексу факторів: генетичного, кліматичного, гормонального, харчування, функціонального, екологічного і т.д.

Терміни скостеніння кісток осового скелета, кісток верхньої та нижньої кінцівок представлені в таблицях 2.1, 2.2, 2.3, а терміни скостеніння і завершення синостозування кісток вільних відділів кінцівок у осіб чоловічої статі (Л.А. Алексіна, 1985, 1998) на рис. 2.3.

Таблиця 2.1

Терміни скостеніння кісток осового скелета

Кістка	Первинні точки скостеніння	Вторинні точки скостеніння	Додаткові точки скостеніння	Синостозування (вік)
Хребці	2 міс. в/у	1 рік	7-8 років	14-16 років
Криж	2 міс. в/у	6-7 міс. в/у	–	17-25 років
Редра	2 міс. в/у	–	15-20 років	18-25 років
Груднина	4-6 міс. – 1 рік	2 роки	6-8 років	16-24 років

Таблиця 2.2

Терміни скостеніння кісток верхньої кінцівки

Кістка	Первинні точки окостеніння	Вторинні точки окостеніння	Додаткові точки окостеніння	Синостозування (вік)
Лопатка	2 міс. в/у	12 міс.	15-19 років	15-23 років
Ключиця	2 міс. в/у	–	–	–
Плече	2 міс. в/у	12 міс.	2-5 років	20-24 років
Ліктьова кістка	2 міс. в/у	4-7 років	2-12 років	20-24 років
Променева кістка	2 міс. в/у	2 роки	6-7 років	17-18 років
Зап'ясток	12 міс. – 6-7 років	–	–	–
П'ясток, фаланги пальців	2-3 міс.	2-3 роки	–	15-21 років

Терміни скостеніння кісток нижньої кінцівки

Кістка	Первинні точки скост.	Вторинні точки скост.	Додаткові точки скост.	Синостозування
Газова кістка	4-6 міс. в/у	–	12-19 років	14-20 років
Стегнова	2 міс. в/у	9 міс. в/у	12 міс.-12 років	18-24 років
Велика гомілкорова	2 міс. в/у	1-2 міс. п/у	2 років	16-19 років
Мала гомілкорова	2 міс. в/у	2 років	3-6 років	20-24 років
Предплесна	5 міс. в/у – 5 років	–	7-10 років	12-16 років
Плюсна, фаланги пальців	2-3 міс.	–	3-5 років	16-23 років

2.5. ВАДИ І АНОМАЛІЇ РОЗВИТКУ КІСТОК

Вади і аномалії розвитку скелета тулуба.

1. Збільшення кількості ребер.
2. Відсутність XII або XI ребра.
3. *Асиміляція атланта* - зрощення першого шийного хребця з черепом.
4. *Спонділолізіс* - розщеплення дуг хребців.
5. *Spina bifida* - незрощення дуг крижових хребців.
6. *Асомія* - відсутність тіла хребця.
7. *Гемісомія* - відсутність половини тіла хребця.
8. *Сакралізація* - збільшення крижових хребців до 6-7.
9. *Люмбалізація* - зменшення кількості крижових хребців до 4 при збільшенні кількості поперекових хребців.

Варіанти і аномалії розвитку кісток кінцівок. Варіанти і аномалії розвитку скелета кінцівок численні. До аномалій розвитку скелета верхньої кінцівки відносяться:

1. *Амелія* - вроджена відсутність кінцівки.
2. *Фокомелія* - вроджена відсутність фрагмента кінцівки.
3. *Мікромелія* - вроджене укорочення кінцівки.
4. *Полідактилія* - наявність додаткових пальців.
5. *Олігодактилія* - вроджена відсутність пальця.
6. *Синдактилія* - зрощення пальців.
7. *Макродактилія* - збільшення розміру пальця.
8. *Камптодактилія* - вроджене стійке згинання пальців.
9. *Сиреномелія* - часткове або повне зрощення нижніх кінцівок.

ТОПОГРАФІЧНА ОСТЕОЛОГІЯ

2.6. СКЕЛЕТ ТУЛУБА

2.6.1. ЗАГАЛЬНІ ОЗНАКИ ХРЕБЦІВ (ТИПОВИЙ ХРЕБЕЦЬ).

У скелеті людини виділяють наступні частини:

- **осьовий скелет, *skeleton axiale***, - скелет тулуба і скелет голови (череп, *cranium*);
- **додатковий скелет, *skeleton apendiculares***, - скелет верхніх і нижніх кінцівок, *skeleton membri superiores et inferiores*.

Скелет тулуба є частиною осевого скелета. Він складається з хребетного стовпа, *columna vertebralis*, і скелета грудної клітини, *skeleton thoracis*.

Хребтовий стовп, *columna vertebralis*, синонім: *rhachis* (грец.) - хребет (рис. 2.4), дорослого складається з 24 вільних хребців, крижа і куприка. Вільні хребці поділяються на шийні (7), грудні (12) і поперекові (5); криж представлений щільно зрощеними між собою 5 крижовими хребцями. Куприк складається з 4-5 куприкових хребців. Хребетний стовп є опорою тіла, захистом спинного мозку, який розміщується в його каналі, і бере участь в рухах тулуба і черепа. Незалежно від того, до якого до якого відділу хребетного стовпа відноситься хребець, більшість хребців мають загальний план будови.

Відповідно до функцій хребетного стовпа, **типовий грудний хребець, *vertebra*** (рис. 2.4), складається з розташованих спереду **тіла, *corpus vertebrae***, ззаду - **дуги, *arcus vertebrae***, і **відростків, *processus vertebrae***. Дуга з'єднується з тілом за допомогою двох **ніжок, *pediculi arcus vertebrae***, утворюючи **хребетний отвір, *foramen vertebrale*** (див. рис. 2.4).

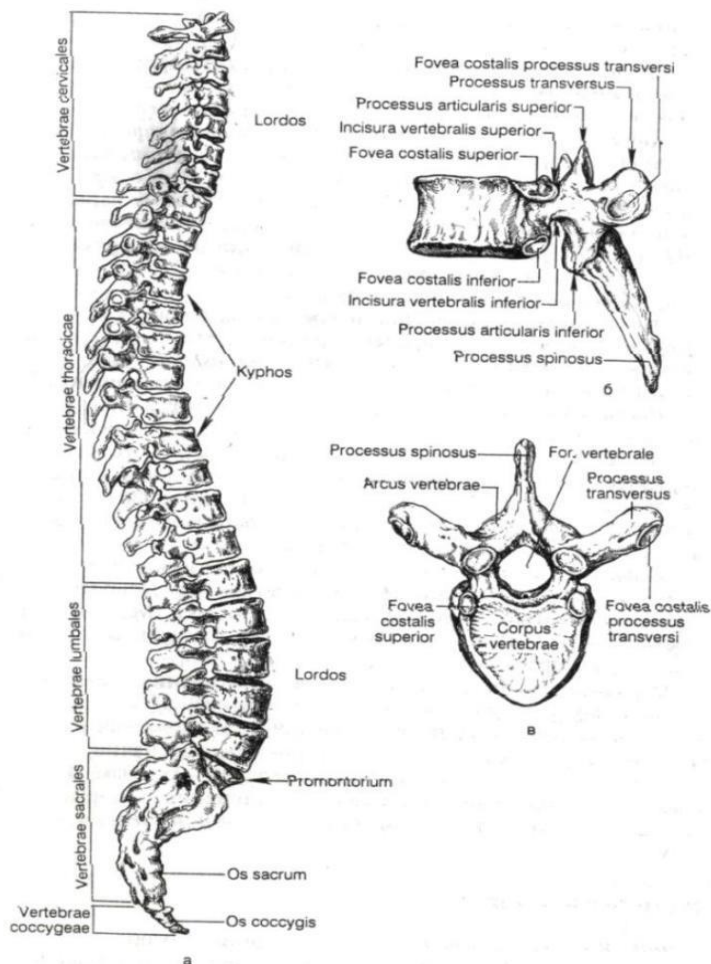


Рис. 2.4. Хребтовий стовп (а) і грудний хребець: вигляд збоку (б) і зверху (в).

Отвори всіх хребців утворюють **хребетний канал**, *canalis vertebralis*, в якому знаходиться спинний мозок.

На дузі хребця розташовується **7 відростків - 4 суглобових, 2 поперечних і 1 остистий**:

- *processus spinosus*, **остистий відросток**, непарний, відходить від дуги ззаду по середньої

- лінії;

- *processus transversus*, **поперечний відросток**, парний, відходить в сторони від дуги;

- *processus articularis superior*, **верхній суглобовий відросток**, парний, відходить від дуги вгору, має суглобову поверхню;

- *processus articularis inferior*, **нижній суглобовий відросток**, парний, відходить від дуги вниз, має суглобову поверхню.

Суглобові поверхні верхніх і нижніх суглобових відростків розміщені в різних площинах, в залежності від хребця, який відноситься до того чи іншого відділу хребетного стовпа (у шийних хребців - в горизонтальній площині, у грудних - у фронтальній площині, у поперекових - в сагітальній площині).

Основи суглобових відростків обмежують **верхню і нижню хребцеві вирізки**, *incisurae vertebrales superior et inferior*. При з'єднанні суміжних хребців один з одним, верхні і нижні вирізки утворюють праві і ліві **міжхребцеві отвори** для нервів і судин спинного мозку, *foramina intervertebralia*.

Разом з тим, хребці що належать до різних відділів хребетного стовпа мають свої особливості будови.

2.6.2. ШИЙНІ, ГРУДНІ, ПОПЕРЕКОВІ ХРЕБЦІ. КРИЖОВА КІСТКА. КУПРИК.

Шийні хребці, *vertebrae cervicales*, C_I - C_{VII} (рис. 2.5, 2.6), утворюють верхній (шийний) відділ хребетного стовпа. З семи шийних хребців два верхніх значно відрізняються від інших, тому їх називають атиповими. Решта п'ять побудовані за загальним принципом (рис. 2.5). Характерною особливістю всіх шийних хребців є:

- наявність **отворів в поперечних відростках**, *foramen processus transversus*;

- поперечні відростки закінчуються **передніми і задніми горбками**, *tuberculum anterior et posterior*;

- передній горбок VI шийного хребця добре розвинений, його називають **сонним горбком**, *tuberculum caroticum*, до нього можна притиснути загальну сонну артерію при кровотечі;

- суглобові поверхні верхніх суглобових відростків обернені назад і догори, нижніх суглобових відростків - вперед і вниз;

- остисті відростки шийних хребців короткі, роздвоєні на кінці.

Перший шийний хребець - атлант, *atlas*, відрізняється від загального плану будови вільних хребців (рис. 2.6а):

- він не має тіла і вирізки;

- позбавлений остистого і суглобових відростків;

- в складі атланта виділяють **передню і задню дуги**, *arcus anterior et posterior*, що з'єднуються з боків двома потовщеннями - **латеральними масами**, *massae laterales*;

- на передній дузі спереду розташований **передній горбок**, *tuberculum anterius*. На внутрішній (задній) поверхні передньої дуги є заглиблення - **ямка зуба**, *fovea dentis*. Вона призначена для зчленування із зубом II шийного хребця;

- на задній дузі атланта знаходиться **задній горбок**, *tuberculum posterius*;

- зверху і знизу на кожній латеральній масі розташовується верхня і нижня **суглобові ямки**, *fovae articularis*. Верхні суглобові ямки з'єднуються з виростками

потиличної кістки, а нижні суглобові ямки призначені для зчленування з суглобовими поверхнями II шийного хребця;

- на верхній поверхні задньої дуги з двох сторін видно **борозну хребетної артерії, sulcus a. vertebralis**.

Другий шийний хребець, осьовий, axis, відрізняється наявністю зуба – відростка, який відходить від тіла хребця (рис. 2.6б). Андрій Везалій назвав цей хребець **епістрофей**, тобто обертальним. При поворотах голови атлант разом з черепом обертаються навколо зуба. Зуб має передню суглобову поверхню біля лінії зчленування з ямкою I шийного хребця і задню, для зчленування з поперечною зв'язкою атланта.

Сьомий шийний хребець, vertebra prominens, має довгий нероздвоєний остистий відросток, який довший і товстіший, ніж у сусідніх хребців. Його верхівка добре пальпується у живої людини, тому його називають **виступаючим хребцем (vertebra prominens)**. Він відіграє роль орієнтиру для відліку хребців.

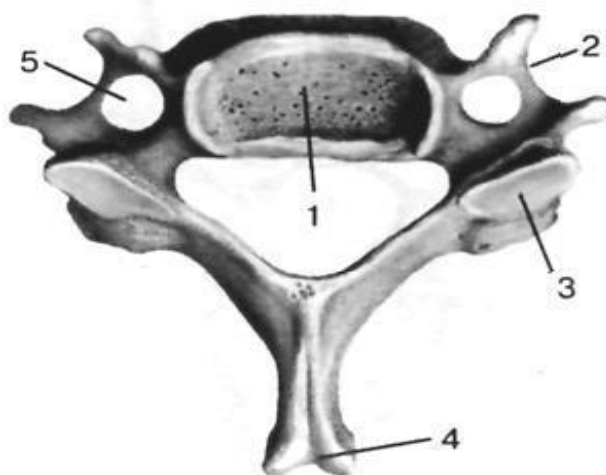


Рис. 2.5. Типовий шийний хребець (вигляд зверху).

1 - corpus vertebrae; 2 - processus transversus; 3 - processus articularis superior; 4 - processus spinosus; 5 - foramen processus transversus.

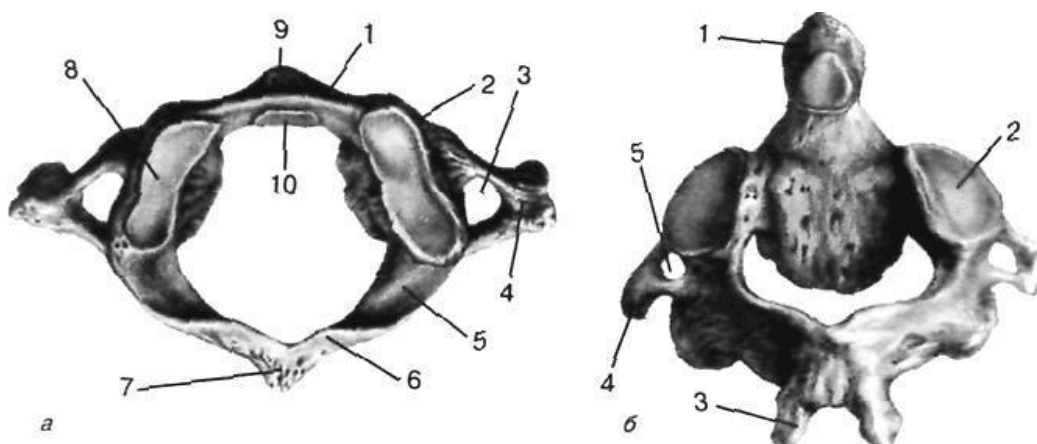


Рис. 2.6. Нетипові шийні хребці.

а – атлант (вигляд зверху): 1 – arcus anterior; 2 – massa lateralis; 3 – foramen processus transversus; 4 – processus transversus; 5 – sulcus a. vertebralis; 6 – arcus posterior; 7 – tuberculum posterius; 8 – fovea articularis superior; 9 – tuberculum anterius; 10 – fovea dentis;
б – осьовий хребець (вигляд ззаду): 1 – dens; 2 – facies articularis superior; 3 – processus spinosus; 4 – processus transversus; 5 – foramen processus transversus.

Грудні хребці, *vertebrae thoracicae*, Th_I – Th_{XII} (див. Рис 2.4), крупніші від шийних. Остисті відростки довші, нахилені вниз і накладаються один на одного. Таке їх розташування перешкоджає перерозгинанню хребетного стовпа. Суглобові відростки грудних хребців розташовані фронтально, суглобова поверхня верхніх з них обернена назад, нижніх - вперед. Кінці поперечних відростків потовщені і для зчленування з горбком ребра мають **реберну ямку**, *fovea costalis processus transversus*. Вона відсутня тільки на XI і XII хребцях. Характерним для грудних хребців є наявність суглобових заглиблень - ямок або напівямок - для ребер, розташованих на бічній поверхні тіла попереду від ніжки дуги. На більшості хребців є з того чи іншого боку по **дві реберні напівямки** (одна біля верхнього краю, інша – біля нижнього), *foveae costales superiores et inferiores*. Кожна така напівямка, з'єднуючись з найближчою напів сусіднього хребця, утворює суглобову площадку для головки ребра. Виняток становить I хребець (на ньому є повна ямка для I ребра і напівямка для II), X (тільки верхня напівямка для X ребра), XI і XII (на кожному по одній повній ямці для відповідного ребра).

Поперекові хребці, *vertebrae lumbales*, L_I-L_V (рис. 2.7), мають масивне тіло. Поперечні відростки розташовуються майже у фронтальній площині і являють собою рудиментарне ребро, що зберегіється у вигляді невеликого відростка позаду його основи, так званого **додаткового відростка** (є парним), *processus accessorius*. Суглобові відростки розташовані сагітально, на верхніх суглобових відростках є **соскоподібні відростки**, *processus mammillares*.

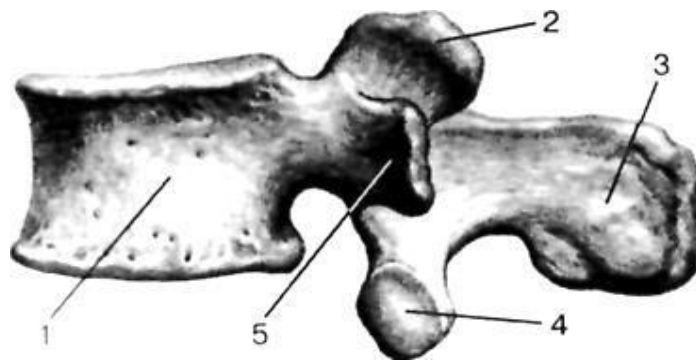


Рис. 2.7. Поперековий хребець.

1 - *corpus vertebrae*; 2 - *processus articularis superior*; 3 - *processus spinosus*; 4 - *processus articularis inferior*; 5 - *processus transversus*.

Криж, *os sacrum*, S_I-S_V (рис. 2.8), складається з п'яти крижових хребців, *vertebrae sacrales*, які зростаються в єдину кістку в юнацькому віці. У крижі розрізняють верхній широкий відділ – **основу**, *basis ossis sacri*; **верхівку**, *apex ossis sacri*; передню увігнуту, **тазову поверхню**, *facies pelvina*; **задню опуклу шорстку поверхню**, *facies dorsalis*. У місці з'єднання крижів з п'ятим поперековим хребцем утворюється виступ, спрямований вперед - **мис**, *promontorium*.

На тазовій поверхні крижів чітко видно чотири **поперечні лінії**, *lineae transversae*, сліди зрощення тіл крижових хребців один з одним. На кінцях цих ліній праворуч і ліворуч є **тазові крижові отвори**, *foramina sacralia anteriora, s. pelvina*. На опуклій дорсальній поверхні крижів видно з кожного боку **спинні крижові отвори**, *foramina sacralia posteriora, s. dorsalia*.

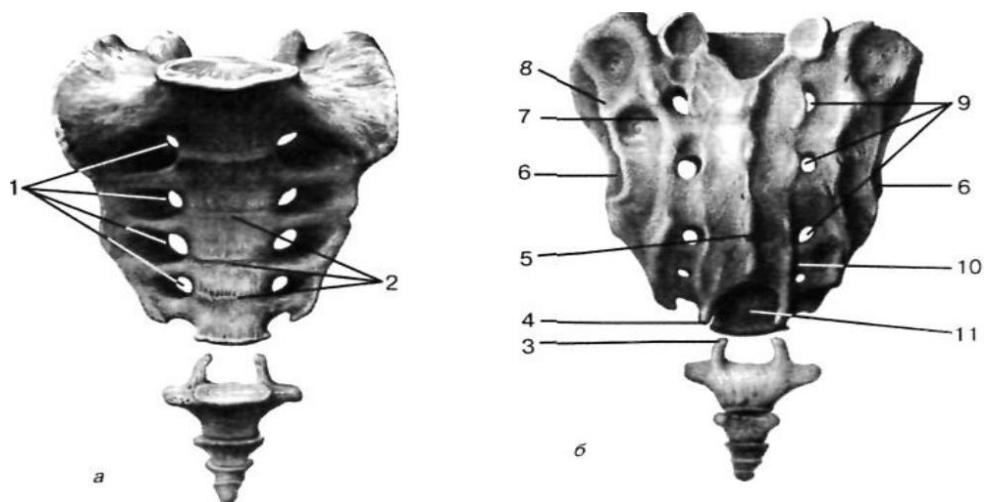


Рис. 2.8. Криж і куприк (а - вигляд спереду; б – вигляд ззаду).

1 - *foramina sacralia pelvina*; 2 - *lineae transversae*; 3 - *cornua coccygea*; 4 - *cornu sacrale*; 5 - *crista sacralis mediana*; 6 - *facies auricularis*; 7 - *crista sacralis lateralis*; 8 - *tuberositas sacralis*; 9 - *foramina sacralia dorsalia*; 10 - *crista sacralis intermedia*; 11 - *hiatus sacralis*.

П'ять крижових гребенів утворилися при зрощенні відростків крижових хребців. Непарний **серединний крижовий гребінь**, *crista sacralis mediana*, - це зрощені остисті відростки. Парний **проміжний гребінь**, *crista sacralis intermedia*, є результатом зрощення суглобових відростків, а парний **латеральний крижовий гребінь**, *crista sacralis lateralis*, утворився при зрощенні поперечних відростків.

На верхньобічних відділах крижів знаходиться **вушкоподібна поверхня**, *facies auricularis*, для зчленування з однойменними поверхнями клубових кісток. З кожного боку між вушкоподібною поверхнею і латеральним гребенем є **крижова горбистість**, *tuberositas sacralis*, до якої прикріплюються зв'язки і м'язи. Хребцеві отвори зрощених крижових хребців утворюють **крижовий канал**, *canalis sacralis*. Цей канал закінчується внизу **крижовою щілиною**, *hiatus sacralis*. З боків щілина обмежена **крижовими рогами**, *cornu sacrale*, - рудимент суглобових відростків.

Куприк, *os coccyges*, Сс_I-Сс_{IV-V}, є результатом зрощення 3-5 рудиментарних **куприкових хребців**, *vertebrae coccygeae*. Куприк має форму трикутника. Основа його обернена вгору, верхівка - вниз і вперед. Для зчленування з крижом є **куприкові роги**, *cornua coccygea*. Відростки і дуги у них відсутні.

2.6.3. КІСТКИ ГРУДНОЇ КЛІТКИ. РЕБРА І ГРУДНИНА

Дванадцять пар ребер і груднина разом з грудним відділом хребта утворюють грудну клітку.

Ребра, *costae* (рис. 2.9 а, б), кількістю 12, складаються з кісткової (*os costale*) і хрящової (*cartilago costalis*) частин. Реберний хрящ є переднім відділом ребра, який у семи верхніх ребер з'єднується з грудиною. Розрізняють **справжні** ребра, *costae verae* (I - VII), **несправжні** ребра, *costae spuriae* (VIII - X), і вільно закінчуються в товщі передньої черевної стінки **коливні** ребра, *costae fluctuantes* (XI і XII). У кісткової частини ребра виділяють **головку ребра**, *caput costae*, яка з II по X ребро розділена гребенем на дві частини. Кожна з частин з'єднується з відповідними ямками сусідніх грудних хребців. Головка ребра переходить в вузьку частину – **шийку ребра**, *collum costae*, а шийка - в широку і довгу частину реберної кістки – **тіло ребра**, *corpus costae*. У місці переходу шийки в тіло ребра утворюється **кут ребра**, *angulus costae*. Тут же розташований **горбок ребра**, *tuberculum costae*, із суглобовою поверхнею для з'єднання з поперечним відростком відповідного хребця. На тілі ребра розрізняють **зовнішню і внутрішню**

поверхні, верхній та нижній краї. На внутрішній поверхні уздовж нижнього краю знаходиться **борозна ребра**, *sulcus costae*, - слід від прилеглих судин і нервів.

Перше і друге ребра відрізняються від інших ребер. **Перше ребро**, *costa prima*, та **2 ребро**, *costa secunda*, розташовуються у горизонтальній площині, мають верхню і нижню поверхні, латеральний і медіальний краї. Неподалік від місця з'єднання з грудиною на верхній поверхні знаходиться **горбок переднього драбинчастого м'яза**, *tuberculum musculi scaleni anterioris*. Спереду від горбка розташована **борозна підключичної вени**, *sulcus venae subclaviae*, а ззаду горбка - **борозна підключичної артерії**, *sulcus arteriae subclaviae*.

Друге ребро, *costa secunda*, має на зовнішній поверхні шорсткість - **горбистість переднього зубчастого м'яза**, *tuberositas m. serrati anterior*, служить місцем прикріплення зубця переднього зубчастого м'яза, *m. serratus anterior*.

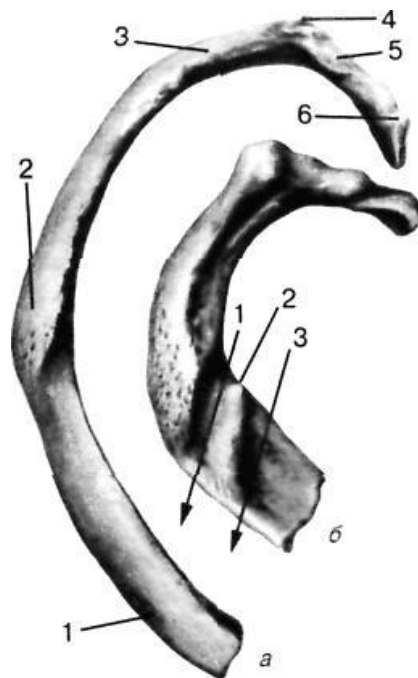


Рис. 2.9. II праве ребро (а); I праве ребро (б).

а: 1 - *extremitas anterior*; 2 - *corpus costae*; 3 - *extremitas posterior*; 4 - *tuberculum costae*; 5 - *collum costae*; 6 - *caput costae*; **б:** 1 - *sulcus a. subclaviae*; 2 - *tuberculum m. scaleni anterioris*; 3 - *sulcus v. subclaviae*.

Груднина, *sternum*, (рис. 2.10) плоска кістка, до якої справа і зліва приєднуються ребра. Вона складається з трьох окремих частин, з'єднаних один з одним прошарками хряща:

1. Верхня частина – **ручка груднини**, *manubrium sterni*.
2. Середня частина – **тіло**, *corpus sterni*.
3. Нижня частина – **мечоподібний відросток**, *processus xiphoideus*.

У дорослих людей ці три частини зазвичай зростаються в одну кістку.

Ручка груднини – найбільш широка і товста частина груднини. Зверху на ручці є непарна **яремна вирізка**, *incisura jugularis*, а з боків від неї - парна **ключична вирізка**, *incisura clavicularis*, для з'єднання з ключицями. На правому і лівому краях ручки є заглиблення для зчленування з хрящем I ребра. Біля нижнього краю ручки - половина вирізки для хряща II ребра, *incisura costalis I*. Подовжене тіло груднини на краях має **реберні вирізки**, *incisurae costales*, для зчленування з хрящами справжніх ребер. Мечоподібний відросток донизу зазвичай загострюється, іноді роздвоєний.

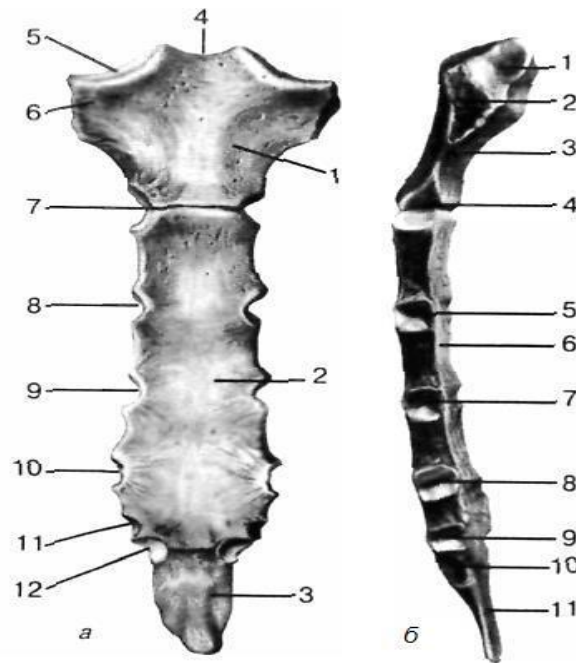


Рис. 2.10. Груднина; а – вигляд спереду; б – вигляд збоку.

а: 1 – *manubrium sterni*; 2 – *corpus sterni*; 3 – *processus xiphoideus*; 4 – *incisura jugularis*; 5 – *incisura clavicularis*; 6 – *incisura costalis I*; 7 – *incisura costalis II*; 8 – *incisura costalis III*; 9 – *incisura costalis IV*; 10 – *incisura costalis V*; 11 – *incisura costalis VI*; 12 – *incisura costalis VII*; **б:** 1 – *incisura clavicularis*; 2 – *incisura costalis I*; 3 – *manubrium sterni*, 4 – *incisura costalis II*; 5 – *incisura costalis III*; 6 – *corpus sterni*; 7 – *incisura costalis IV*; 8 – *incisura costalis V*; 9 – *incisura costalis VI*; 10 – *incisura costalis VII*; 11 – *processus xiphoideus*.

2.7. СКЕЛЕТ КІНЦІВОК

В процесі еволюції людини верхні кінцівки стали **органами праці**. Нижні кінцівки виконують функції опори і пересування, утримують тіло людини у вертикальному положенні. Кінцівки мають загальний план будови, що розвиваються з подібних зачатків, займають подібне положення, але виконують різні функції (наприклад, рука людини і крило птаха). Іншими словами, вони гомологічні і складаються з **поясу і вільної кінцівки**. Пояс кінцівок (верхніх і нижніх) рухомо з'єднаний з кістками тулуба. Кістки вільних частин кінцівок з'єднані один з одним за допомогою суглобів. У скелета кожної вільної частини кінцівки (і верхньої, і нижньої) виділяють проксимальний відділ, який має одну кістку, середній відділ, утворений двома трубчастими кістками, і дистальний відділ: у верхній кінцівці це кістки кисті, у нижній - кістки стопи.

2.7.1. КІСТКИ ПОЯСУ І ВІЛЬНОЇ ВЕРХНЬОЇ КІНЦІВКИ

Верхня кінцівка, **рука**, складається з плечового поясу та вільної верхньої кінцівки, яка поділяється на плече (*brachium*), передпліччя (*antebrachium*) та кисть (*manus*).

Кістки верхньої кінцівки, ossa membri superiores, поділяють на пояс верхньої кінцівки і скелет вільної верхньої кінцівки.

Пояс верхньої кінцівки, cingulum membri superiores.

Вільна верхня кінцівка прикріплюється до тулуба за допомогою кісток плечового поясу, що складається з лопатки і ключиці.

Скелет вільної верхньої кінцівки, skeleton membri superiores liberi, складається з трьох відділів: плече, *brachium*, передпліччя, *antebrachium*, і кисть, *manus* - ділиться, яка,

в свою чергу, поділяється на три відділи: зап'ясток, *carpus*, п'ясток, *metacarpus*, і кістки пальців кисті, *digiti* (рис. 2.13).

Кістки пояса верхньої кінцівки.

Ключиця, *clavicula*, - парна трубчаста S-образної форми кістка, в якій виділяють **тіло, *corpus claviculae***, і два **кінці: груднинний, *extremitas sternalis***, і **акроміальний, *extremitas acromialis*** (рис. 2.11).

Груднинний кінець розширений, має суглобову поверхню для з'єднання з грудниною; акроміальний кінець потовщений і з'єднується з плоским плечовим відростком лопатки. Верхня поверхня ключиці гладенька, на акроміальному кінці нижньої поверхні добре виражені дві шорсткості: **конусоподібний горбик, *tuberculum conoideum***, і **трапецієподібна лінія, *linea trapezoidea***. До них прикріплюється зв'язка, що йде від дзюбоподібного відростка лопатки.

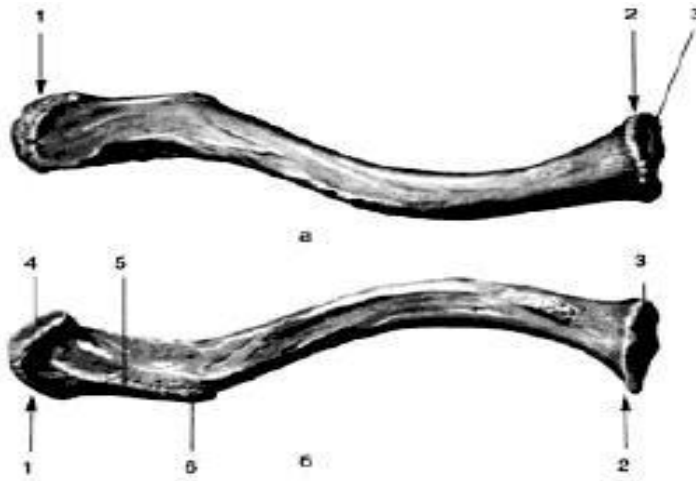


Рис. 2.11. Права ключиця зверху (а) і знизу (б).

1 - *extremitas acromialis*; 2 - *extremitas sternalis*; 3 - *facies articularis sternalis*; 4 - *facies articularis acromialis*; 5 - *linea trapezoidea*; 6 - *tuberculum conoideum*.

Лопатка, *scapula* (рис. 2.12), плоска трикутної форми кістка, яка розташована з латерально-заднього боку грудної клітки на рівні II - VII ребер. У неї розрізняють три **кути: нижній, *angulus inferior***, **латеральний, *angulus lateralis***, і **верхній, *angulus superior***. Лопатка має також три **краї: медіальний, *margo medialis***, обернений до хребетного стовпа; зовнішній **латеральний, *margo lateralis***, спрямований назовні і дещо вниз, і **верхній, *margo superior***, який має **вирізьку лопатки, *incisura scapulae***, для проходження судин і нервів. У лопатці є дві **поверхні** - передня і задня.

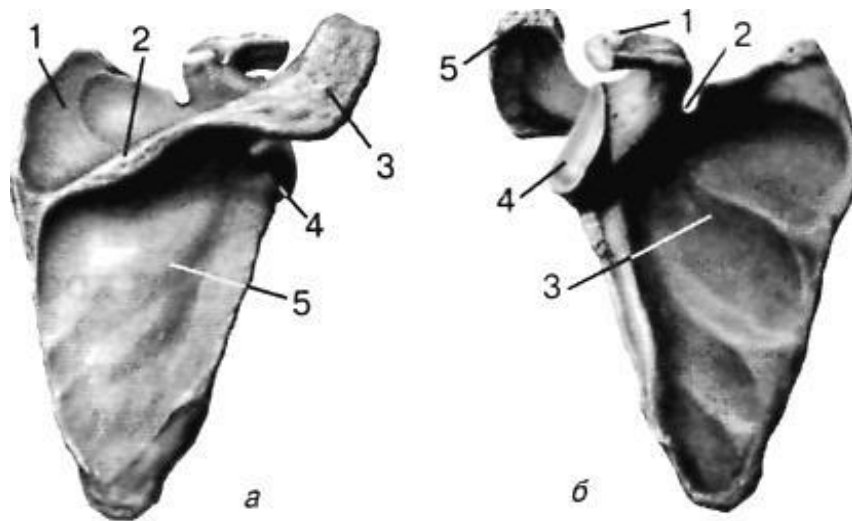


Рис. 2.12. Лопатка (права).

а – вигляд ззаду: 1 - *fossa supraspinata*; 2 - *spina scapulae*; 3 - *acromion*; 4 - *collum scapulae*; 5 - *fossa infraspinata*; **б - вигляд спереду:** 1 - *processus coracoideus*; 2 - *incisura scapulae*; 3 - *fossa subscapularis*; 4 - *cavitas glenoidalis*; 5 - *facies articularis acromialis*.

Передня поверхня прилягає до ребер, тому називається *facies costalis*. Вона утворює **підлопатку ямку**, *fossa subscapularis*. Задня поверхня лопатки, *facies dorsalis*, розділяється високим **гребнем (або остю)**, *spina scapulae*, на дві ямки: верхню меншу - **надосну**, *fossa supraspinata*, і нижню велику - **підосну**, *fossa infraspinata*. У цих ямках розташовані однойменні м'язи. Латеральний кут потовщений і має **суглобову западину**, *cavitas glenoidalis*. Вище і нижче її знаходяться невеликі підвищення - **надсуглобовий горбок**, *tuberculum supraglenoidale*, і **підсуглобовий горбок**, *tuberculum infraglenoidale*. Відразу за суглобовою западиною лопатки височить **дзьобоподібний відросток**, *processus coracoideus*.

Скелет вільної верхньої кінцівки, *skeleton membri superior liberi*.

Плечова кістка, *humerus*, - довга трубчаста кістка. У ній розрізняють тіло, *corpus humeri*, і два потовщених кінця (епіфізи): верхній - проксимальний і нижній - дистальний. Верхній кінець потовщений і утворює кулясту головку плечової кістки, *caput humeri*. Головка обернена медіально і трохи назад, відокремлена анатомічною шийкою, *collum anatomicum*, від двох шорсткуватих горбків. Один з них – **малий горбок**, *tuberculum minus*, інший – **великий горбок**, *tuberculum majus*. Від кожного з горбків йдуть до тіла кістки **шорсткі гребені горбків** - *crista tuberculi majoris et crista tuberculi minoris*.

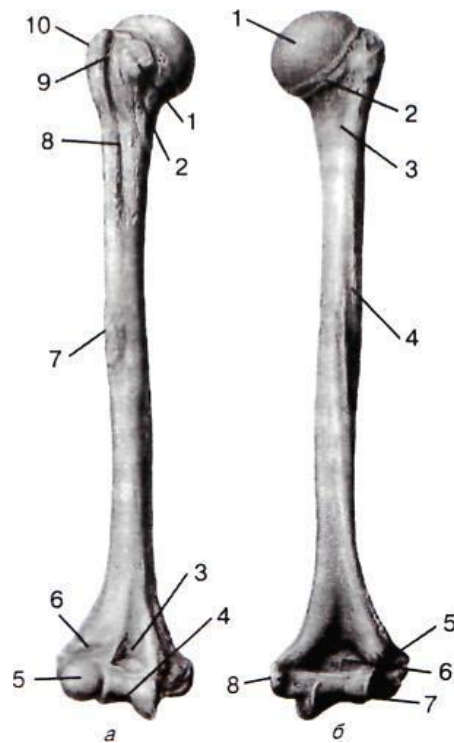


Рис. 2.13. Плечова кістка (права).

а - вигляд спереду: 1 - *tuberculum minus*; 2 - *crista tuberculi minoris*; 3 - *fossa coronoidea*; 4 - *trochlea humeri*; 5 - *capitulum humeri*; 6 - *fossa radialis*; 7 - *tuberositas deltoidea*; 8 - *crista tuberculi majoris*; 9 - *sulcus intertubercularis*; 10 - *tuberculum majus*; **б - вигляд ззаду:** 1 - *caput humeri*; 2 - *collum anatomicum*; 3 - *collum chirurgicum*; 4 - *sulcus n. radialis*; 5 - *epicondylus lateralis*; 6 - *fossa olecrani*; 7 - *trochlea humeri*; 8 - *epicondylus medialis*.

Горбки і їх гребені розділені **міжгорбковою борозною**, *sulcus intertubercularis*, в якій проходить сухожилки довгої головки двоголового м'яза плеча. Звужене місце нижче горбків називається **хірургічною шийкою**, *collum chirurgicum*. На цьому рівні розрізняють задню поверхню, *facies posterior*, медіальну передню поверхню, *facies anterior medialis*, і латеральну передню поверхню, *facies anterior lateralis*. Дещо вище середини тіла кістки на рівні проксимального метафіза на його латеральній передній поверхні знаходиться **дельтоподібна горбистість**, *tuberositas deltoidea*, до якої прикріплюється дельтоподібний м'яз. Нижче дельтоподібної горбистості на задній поверхні кістки спіралью проходить **борозна променевого нерва**, *sulcus nervi radialis*, *sulcus spiralis*. Вона починається біля медіального краю кістки, огинає кістка ззаду і закінчується біля латерального краю внизу.

Нижній кінець плечової кістки розширений, трохи загнутий вперед і закінчується **виростками плечової кістки**, *condylus humeri*. Медіальна частина виростка утворює **блок плечової кістки**, *trochlea humeri*, для зчленування з ліктьовою кісткою, а латеральна - **головку виростка** плечової кістки, *capitulum humeri*, для з'єднання з променевою кісткою. Спереду над блоком плечової кістки видно **вінцеву ямку**, *fossa coronoidea*. Над головкою виростка плечової кістки також є заглиблення - **променева ямка**, *fossa radialis*. Ззаду над блоком плечової кістки знаходиться **ямка ліктьового відростка**, *fossa olecrani*. З медіального і латерального боків плечової кістки видно підвищення: **медіальний надвиросток**, *epicondylus medialis*, і **латеральний надвиросток**, *epicondylus lateralis*. На задній поверхні медіального надвиростка проходить **борозна ліктьового нерва**, *sulcus nervi ulnaris*.

Кістки передпліччя, ossa antebrachii, - довгі трубчасті кістки. Вони представлені **ліктьовою кісткою**, *os ulna*, яка розташована з медіального боку, і **променевою**, *os radius*, яка розташована латерально (рис. 2.14). Ці кістки дотикаються

одна з одною тільки своїми кінцями, тіла розділені міжкістковим простором, *spatium interosseum antebrachii*. Кожна кістка складається з діяфізу (тіла), двох метафізів та двох епіфізів (кінців), які на боках, обернених до сусідньої кістки, має суглобові поверхні. Тіла обох кісток на великій відстані мають тригранну форму з трьома поверхнями і трьома краями. Одна з цих поверхонь обернена назад, *facies posterior*, інша - вперед, *facies anterior*. Третя - у променевій кістці розташовується латерально, *facies lateralis*, у ліктьовій - медіально, *facies medialis*. З трьох країв один гострий, що відокремлює передню поверхню від задньої, обернений до сусідньої кістки і обмежує міжкістковий простір, звідси його назва - міжкістковий край, *margo interosseus*. Крім загальних ознак, кожна кістка передпліччя має характерні особливості.

Ліктьова кістка, *ulna*, в області проксимального епіфіза має два відростки: верхній **ліктьовий, *olecranon***, і нижній **вінцевий, *processus coronoideus***, які обмежують **блокову вирізку, *incisura trochlearis***, призначену для зчленування з блоком плечової кістки. На латеральному боці вінцевого відростка є **променева вирізка, *incisura radialis***, з якою зчленується головка променевої кістки, а нижче і дозад - **горбистість, *tuberositas ulnae***. Дистальний епіфіз має головку, з медіального боку від якої відходить **шилоподібний відросток, *processus styloideus***. Головка має **суглобову окружність, *circumferentia articularis***, для зчленування з променевою кісткою. Нижня поверхня головки плоска.

Променева кістка, *radius*, має головку (проксимальний епіфіз) з плоским заглибленням - **суглобовою ямкою, *fovea articularis***, для зчленування з головкою виростка плечової кістки. По краях головки йде **суглобова окружність, *circumferentia articularis***, для зчленування з ліктьовою кісткою. Нижче головки добре виражена **шийка променевої кістки, *collum radii***, а нижче її розташована **горбистість променевої кістки, *tuberositas radii***, місце прикріплення сухожилка двоголового м'яза плеча. На розширеному дистальному епіфізі променевої кістки з медіального боку знаходиться **ліктьова вирізка, *incisura ulnaris***, в яку заходить головка ліктьової кістки. З протилежного боку йде донизу шилоподібний відросток, *processus styloideus*. На нижній поверхні дистального кінця променевої кістки є увігнута **суглобова поверхня зап'ястка, *facies articularis carpea***, для човноподібної і півмісяцевої кісток. На задній поверхні видно кілька борозенок для сухожилків розгиначів.

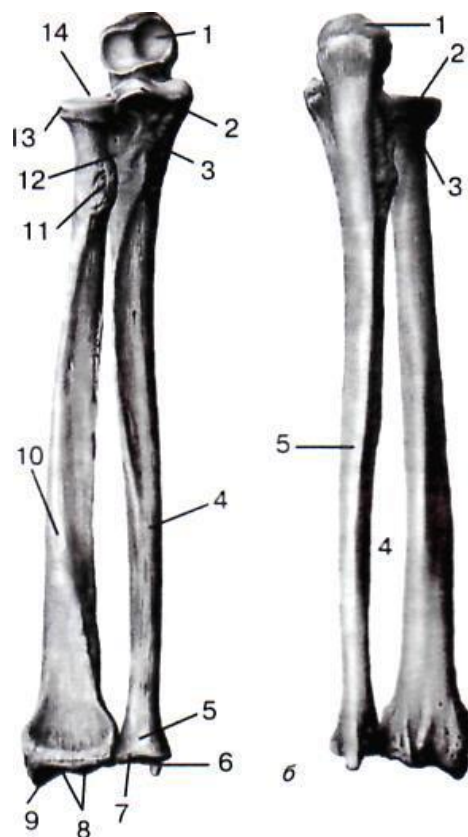


Рис. 2.14. Ліктьова і променева кістки (праві).

а - вигляд спереду: 1 - *incisura trochlearis*; 2 - *processus coronoideus*; 3 - *tuberositas ulnae*; 4 - *ulna*; 5 - *caput ulnae*; 6 - *processus styloideus ulnae*; 7 - *circumferentia articularis ulnae*; 8 - *facies articularis carpea*; 9 - *processus styloideus radii*; 10 - *radius*; 11 - *tuberositas radii*; 12 - *crista m. supinatorum*; 13 - *caput radii*; 14 - *fovea articularis*; **б - вигляд ззаду:** 1 - *olecranon*; 2 - *circumferentia articularis radii*; 3 - *collum radii*; 4 - *spatium interosseum*; 5 - *ulna*.

Кістки кисті, *ossa manus*, включають кістки зап'ястка, п'ясткові кістки і кістки пальців кисті - фаланги пальців (рис. 2.15, 2.16).

Зап'ясток, *carpus*, має 8 коротких (губчастих) кісток (***ossa carpi***), розташованих в два ряди. У верхньому (проксимальному) ряду, якщо розглядати в медіальному напрямку (від великого пальця до мізинця) знаходяться такі кістки: човноподібна кістка, *os scaphoideum*, півмісяцева, *os lunatum*, і тригранна, *os triquetrum*. Четверта кістка цього ряду - горохоподібна, *os pisiforme*, розташована на долонній поверхні тригранної кістки і відноситься до **сесамоподібних** кісток, *ossa sesamoidea*. Дистальний ряд кісток зап'ястка становлять, починаючи від латерального краю: **кістка-трапеція**, *os trapezium*, **трапецієподібна** кістка, *os trapezoideum*, **головчаста**, *os capitatum*, і **гачкувата**, *os hamatum*, має на долонній поверхні зі сторони ліктьового краю відросток у вигляді гачка, *hamulus ossis hamati*. На поверхнях кожної кістки є суглобові площадки для зчленування із сусідніми кістками.

Наступний відділ кисті - **п'ясток, *metacarpus***, складається з 5 коротких трубчастих кісток (*os - sa metacarpī*), відлік яких ведеться від великого пальця до мізинця. Кожна п'ясткова кістка складається з **основи, *basis***, тіла, *corpus*, і **головки, *caput***.

Кістки пальців кисті, *ossa digitorum manus*, представлені **фалангами, *phalanges***. У кисті розрізняють найкоротший і найтовстіший з пальців - **великий палець**, *magnus* або ж *pollex (digitus primus)*; далі йде **вказівний палець, *index (digitus secundus)***; **середній палець, *digitus medius (tertius)***, найдовший, **безіменний палець, *digitus anularis (quartus)***;

найменший палець **мізинець**, *digitus minimus (quintus)*. У кожного пальця, окрім I (великого), є три фаланги: **проксимальна**, *phalanx proximalis*, **середня**, *phalanx media*, і **дистальна**, *phalanx distalis*. Великий палець має лише дві фаланги - проксимальну і дистальну. Розрізняють **основу фаланги**, *basis*, **тіло**, *corpus*, фаланги і **головку**, *caput*, фаланги. Головки проксимальних і середніх фаланг утворюють блок, дистальних - горбистість.

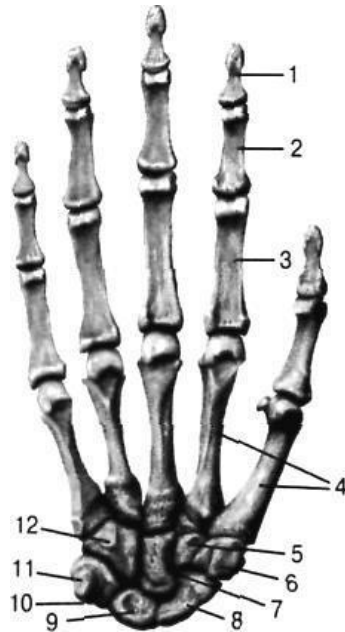


Рис. 2.15. Скелет правої кисті (долонна поверхня).

1 – *phalanx distalis*; 2 – *phalanx media*; 3 – *phalanx proximalis*; 4 – *ossa metacarpalia*; 5 – *os trapezoideum*; 6 – *os trapezium*; 7 – *os capitatum*; 8 – *os scaphoideum*; 9 – *os lunatum*; 10 – *os triquetrum*; 11 – *os pisiforme*; 12 – *os hamatum*.

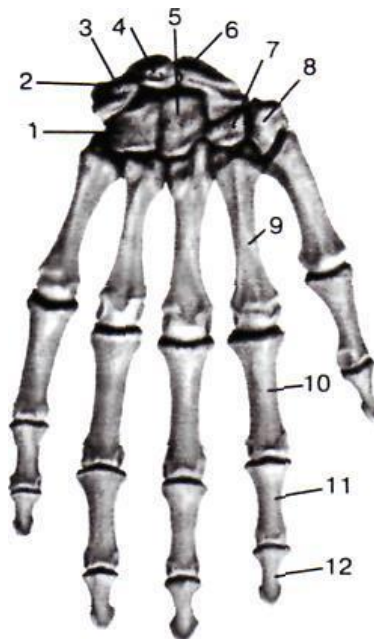


Рис. 2.16. Скелет правої кисті (тильна поверхня).

1 – *os hamatum*; 2 – *os pisiforme*; 3 – *os triquetrum*; 4 – *os lunatum*; 5 – *os capitatum*; 6 – *os scaphoideum*; 7 – *os trapezoideum*; 8 – *os trapezium*; 9 – *os metacarpale*; 10 – *phalanx proximalis*; 11 – *phalanx media*; 12 – *phalanx distalis*.

2.7.2. КІСТКИ ПОЯСУ І ВІЛЬНОЇ НИЖНЬОЇ КІНЦІВКИ

Нижня кінцівка (нога) поділяється на таз(*pelvis*) та вільну нижню кінцівку, яка в свою чергу складається з стегна (*femur*), гомілки (*crus*), стопи (*pes*).

Кістки нижньої кінцівки, *ossa membri inferiores*, поділяють на скелет пояса кінцівки і скелет нижньої кінцівки.

Пояс нижньої кінцівки (тазовий пояс), *cingulum membri inferiores*, утворений парною тазовою кісткою, яку в дитячому віці утворюють три кістки, з'єднані хрящами: клубова кістка, лобкова і сіднична. Тазова кістка ззаду з'єднується з крижомм, а спереду - одна з одною.

Скелет вільної нижньої кінцівки, *skeleton membri inferiores liberi*, за принципом будови подібний до верхньої кінцівки і також поділяється на три відділи. Проксимальний - стегно, складається з однієї трубчастої кістки - стегнової. Середній - гомілка, складається з двох довгих трубчастих кісток - великогомілкової, розташованої з медіальної боку, та малої гомілкової, що розташована латерально. В області коліна знаходиться велика сесамовідная кістка – надколінок (чашечка). Дистальний відділ - стопа, також як і кисть, поділяється на три частини: предплесну, плесну і кістки пальців стопи. Передплесно складається з 7 кісток; дві з них утворюють проксимальний ряд: п'яткова і надп'яткова (таранна) кістки. Чотири кістки складають дистальний ряд, рахуючи від медіального краю: медіальна клиноподібна, проміжна клиноподібна, латеральна клиноподібна і кубоподібна. Сьома кістка, човноподібна, займає майже центральне положення: вона лежить між надп'ятковою кісткою позаду і клиноподібними кістками спереду. Плесна складається з 5 коротких трубчастих кісток. Кістки пальців стопи представлені фалангами, причому I палець має дві фаланги, решта - по три.

Кістки поясу нижньої кінцівки.

Тазова кістка, *os coxae*, (рис. 2.17) у дорослої людини складається з трьох зрощених кісток - клубової, сідничної і лобкової, або лонної. Тіла всіх трьох кісток з'єднуються в області *вертлюжної* (кульшової) *западнини*, *acetabulum*, яка розташовується із зовнішнього поверхні тазової кістки.

Клубова кістка, *os ilium*, (рис. 2.17), плоска, вгорі має овальний гребінь, який розташований на верхньому вільному краї крила клубової кістки, а внизу тіло, яка бере участь в утворенні вертлюжної западини. Попереду гребінь закінчується *передньою верхньою остю*, *spina iliaca anterior superior*, нижче якої є *нижня ость*, *spina iliaca anterior inferior*. Ззаду гребінь закінчується *задньою верхньою і задньою нижньою остями*, *spina iliaca posterior superior et inferior*. З медіального боку задніх остей знаходиться *горбистість*, *tuberositas iliaca*, і суглобова поверхня, що має форму *вушної раковини*, *facies auricularis*. Частина кістки між гребенем і тілом називається *крилом*, *ala ossis ilii*, з внутрішнього його боку видно *клубову ямку*, *fossa iliaca*, а ззовні крила розташовуються три *сідничні лінії*, *linea glutea anterior, posterior et inferior*, - місце прикріплення трьох сідничних м'язів. Внизу клубова ямка обмежена від частини клубової кістки, яка бере участь в утворенні малого тазу, *дугоподібною лінією*, *linea arcuata*.

Лобкова кістка, *os pubis*, (рис. 2.17.) Парна, має *нижню і верхню гілки*, *ramus inferior et superior ossis pubis*. Нижня гілка з'єднується із сідничною кісткою, а верхня гілка переходить в тіло, яке бере участь у формуванні вертлюжної западини. На місці з'єднань верхньої і нижньої гілок утворюється кут, який обмежує спереду *затумельний отвір*, *foramen obturatorium*. На нижній поверхні верхньої гілки є *затумельна борозна*, *sulcus obturatorius*, по якій проходять на стегно відповідні судини і нерви. З медіального боку кут має поверхню (площадку), *facies symphysialis*, для з'єднання з іншою лобковою кісткою (симфіз). Збоку від площадки на верхній поверхні розташовується *лобковий горбок*, *tuberculum pubicum*, від якого назад і в бічну сторону проходить *гребінь лобкової кістки*, *pecten ossis pubis*, що продовжується в *дугоподібну лінію*, *linea arcuata*.

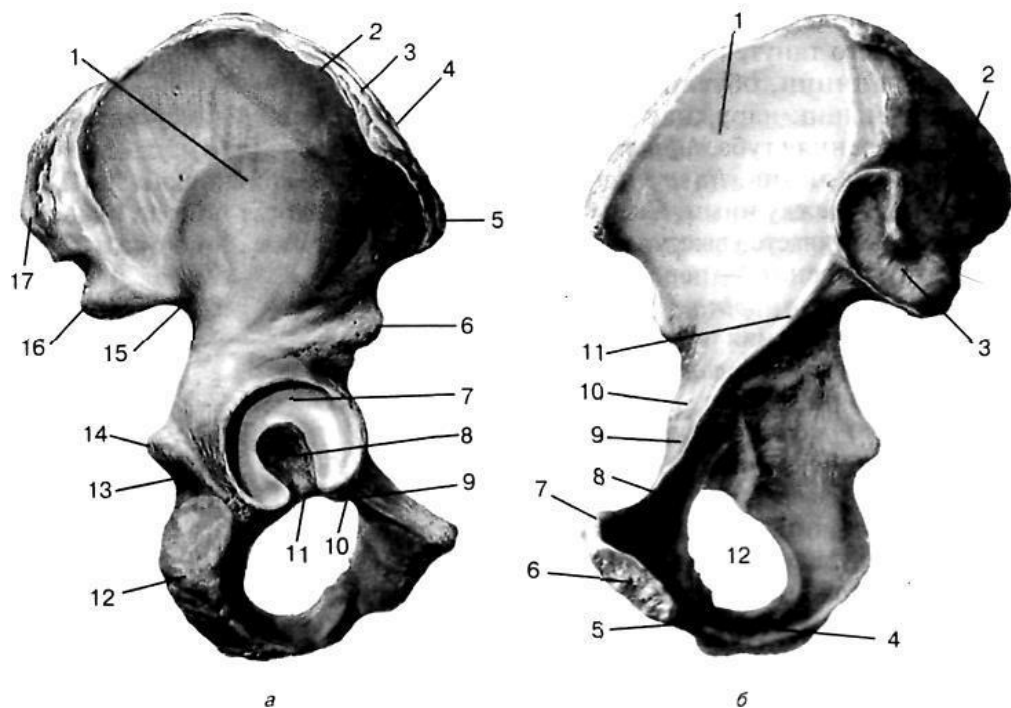


Рис. 2.17. Тазова кістка дорослої людини (права).

а – зовнішня поверхня: 1 – *os ilium*; 2 – *labium externum*; 3 – *linea intermedia*; 4 – *labium internum*; 5 – *spina iliaca anterior superior*; 6 – *spina iliaca anterior inferior*; 7 – *facies lunata*; 8 – *fossa acetabuli*; 9 – *crista obturatoria*; 10 – *sulcus obturatorius*; 11 – *incisura acetabuli*; 12 – *tuber ischiadicum*; 13 – *incisura ischiadica minor*; 14 – *spina ischiadica*; 15 – *incisura ischiadica major*; 16 – *spina iliaca posterior inferior*; 17 – *spina iliaca posterior superior*; **б – внутрішня поверхня:** 1 – *fossa iliaca*; 2 – *tuberositas iliaca*; 3 – *facies auricularis*; 4 – *ramus ossis ischii*; 5 – *ramus inferior ossis pubis*; 6 – *facies symphysitis*; 7 – *tuberculum pubicum*; 8 – *ramus superior ossis pubis*; 9 – *pecten ossis pubis*; 10 – *eminentia iliopubica*; 11 – *linea arcuata*; 12 – *foramen obturatum*.

Сіднична кістка, *os ischii*, (рис. 2.17), парна, так само як і лобкова, має **гілку**, *ramus ossis ischii*, і **тіло**, *corpus ossis ischii*. Гілкою з'єднується з нижньою гілкою лобкової кістки, а тіло формує задньонижній фрагмент вертлюжної западини. На місці з'єднання гілок формується кут, який замикає затульний отвір. В області кута є потовщення кісткової речовини, називається **сідничним горбом**, *tuber ischiadicum*. Вище цього горба знаходиться **мала сіднична вирізка**, *incisura ischiadica minor*, яка відокремлена **остю**, *spina ischiadica*, від **великої сідничної вирізки**, *incisura ischiadica major*.

Скелет вільної нижньої кінцівки.

Вільна нижня кінцівка складається з трьох відділів: проксимального - стегна, середнього - гомілки і дистального - стопи,

Скелет стегна утворює **стегнова кістка**, *femur* (рис. 2.18), парна, має два епіфізи(кінці)- верхній та нижній, такі ж два метафізи і між ними діафіз - тіло, *corpus femoris*. Проксимальний кінець закінчується головкою, *caput femoris*. У центрі головки є невелика **ямка головки**, *fovea capitis femoris*, місце прикріплення зв'язки. Головка продовжується в **шийку**, *collum femoris*. Вище і нижче шийки стегнової кістки знаходяться два горби – **великий і малий вертели**, *trochanter major et trochanter minor*; між ними на задній поверхні тіла знаходиться **міжвертельний гребінь**, *crista intertrochanterica*, а на передній - **міжвертельна лінія**, *linea intertrochanterica*. На задній поверхні тіла розташовується **шорстка лінія**, *linea aspera*, що складається з двох **губ**:

латеральної, *labium laterale*, і медіальної, *labium mediale*. Ці дві губи в нижніх відділах кістки розходяться і обмежують підколінну поверхню, *facies poplitea*, що має трикутну форму. Медіальна губа у верхньому відділі стегнової кістки продовжується в **гребеневу лінію**, *linea pectinea*, а латеральна - в **сідничну горбистість**, *tuberositas glutea*, зумовлену прикріпленням великого сідничного м'яза.

Дистальний кінець стегнової кістки розширено за рахунок **двох виростків**, *condylus lateralis et medialis*; їх розділяє **міжвиросткова ямка**, *fossa intercondylaris*, обмежена зверху **міжвиростковою лінією**, *linea intercondylaris*. Збоку на кожному виростку знаходиться по шорсткому горбі, які отримали назву **надвиросткових підвищень**, *epicondylus lateralis et medialis*. Спереду поверхні обох виростків переходять одна в іншу, утворюючи надколінникову поверхню, *facies patellaris*, де зчленується стегно з надколінником.

Надколінок, *patella*, (рис. 2.18) вважається сесамоподібною кісткою. У кістки розрізняють передню поверхню, *facies anterior*, і, обернену дозаду, суглобову поверхню, *facies articularis*. Верхній широкий кінець називається **основою надколінника**, *basis patellae*, і нижній загострений - **верхівкою надколінника**, *apex patellae*.

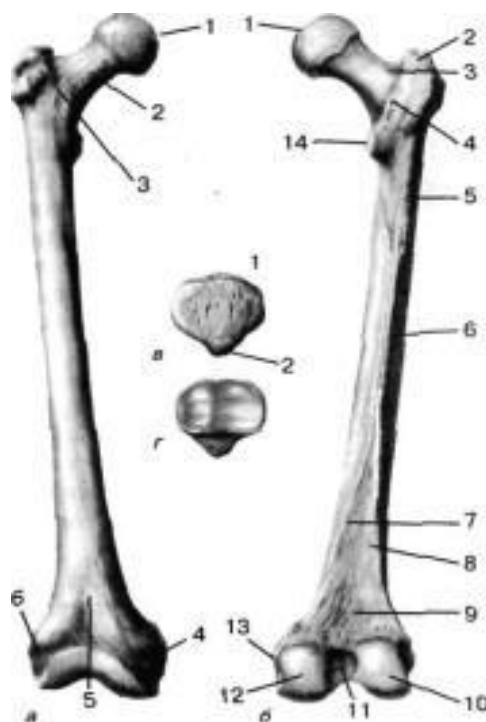


Рис. 2.18. Стегнова кістка (а, б) і надколінок (в, г) (праві).

а - вигляд спереду: 1 - *fovea capitis ossis femoris*; 2 - *collum ossis femoris*; 3 - *linea intertrochanterica*; 4 - *epicondylus medialis*; 5 - *facies patellaris*; 6 - *epicondylus lateralis*; **б - вигляд ззаду:** 1 - *caput ossis femoris*; 2 - *trochanter major*; 3 - *fossa trochanterica*; 4 - *crista intertrochanterica*; 5 - *tuberositas glutea*; 6 - *linea aspera*; 7 - *labium mediale*; 8 - *labium laterale*; 9 - *facies poplitea*; 10 - *condylus lateralis*; 11 - *fossa intercondylaris*; 12 - *condylus medialis*; 13 - *epicondylus medialis*; 14 - *trochanter minor*; **в:** 1 - *basis patellae*; 2 - *apex patellae*.

Кістки гомілки, *ossa cruris*, (рис. 2.19) - довгі трубчасті кістки. Скелет гомілки складається з **великогомілкової кістки**, *os tibia*, яка розташована медіально, і **малогомілкової**, *os fibula*, розташованої латерально.

Великогомілкова кістка, tibia, (рис. 2.19), парна, має два епіфізи і тіло (діафіз). Верхній епіфіз розширений за рахунок медіального і латерального виростків, *condylus lateralis et medialis*. На його передній поверхні помітно шорсткувате потовщення, обумовлене прикріпленням сухожилка чотириголового м'яза стегна – **великогомілкова горбистість, tuberositas tibiae**. **Верхня суглобова поверхня, facies articularis superior**, виростків увігнута і розділена **міжвиростковим підвищенням, eminentia intercondylaris**. Спереду і ззаду від підвищення розташовуються заглиблення, що називаються **міжвиростковими переднім та заднім полями, area intercondylaris anterior et posterior**. На задньо-нижній поверхні латерального виростка знаходиться невелика плоска **суглобова поверхня** для зчленування з головкою малогомілкової кістки, *facies articularis fibularis*.

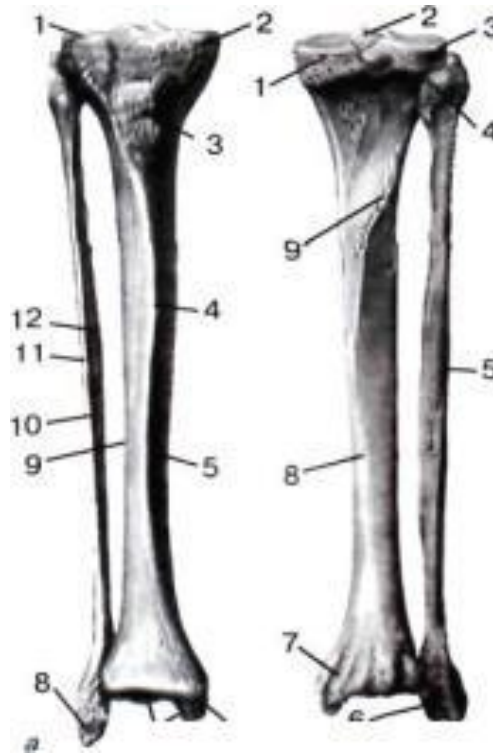

Рис. 2.19. Великогомількова та малої гомількова кістки (праві).

а - вигляд спереду: 1 - *margo infraglenoidalis*; 2 - *condylus medialis*; 3 - *tuberositas tibiae*; 4 - *margo anterior*; 5 - *tibia*; 6 - *malleolus medialis*; 7 - *facies articularis inferior et facies articularis malleoli*; 8 - *malleolus lateralis*; 9 - *margo interosseus tibiae*; 10 - *fibula*; 11 - *margo anterior fibulae*; 12 - *margo interosseus fibulae*; **б - вигляд ззаду:** 1 - *condylus medialis*; 2 - *eminentia intercondylaris*; 3 - *condylus lateralis*; 4 - *caput fibulae*; 5 - *fibula*; 6 - *facies articularis malleoli*; 7 - *sulcus malleolaris*; 8 - *tibia*; 9 - *linea m. solei*.

Тіло великогомілкової кістки, *corpus tibiae*, має три поверхні, які розділені краями. Найбільш гострий - **передній край, margo anterior**, добре пальпується через шкір, розділяє латеральну і медіальну поверхні. Третя поверхню, задня, обмежена округлим **медіальним, margo medialis**, і гострим **латеральним, margo lateralis**, краями. Латеральний край обернений до малогомілкової кістки і його називають **міжкістковим** краєм, *margo interosseus*. Медіальна поверхня гладенька, лежить безпосередньо під шкірою. Латеральна і задня поверхні покриті м'язами. На задній поверхні видно шорстку **лінію камбалоподібного м'яза, linea musculi solei**, що є місцем фіксації камбалоподібного м'яза. Донизу тіло великогомілкової кістки розширюється і переходить в дистальний епіфіз. На ньому є **нижня суглобова поверхня, facies articularis inferior tibiae**, яка

зчленовується із надп'ятковою кісткою. З латерального боку дистального епіфіза є **малогомілкова вирізка**, *incisura fibularis*, з медіального боку цього епіфізу знаходиться загострений донизу виступ - медіальна **кісточка** (китиця), *malleolus medialis*. Вона має суглобову поверхню, *facies articularis malleoli medialis*, що зливається з нижньою поверхнею великогомілкової кістки.

Малогомілкова кістка, *fibula*, (рис. 2.19), розташовується із зовнішнього боку гомілки. У ній, подібно до великогомілкової кістки, розрізняють тіло, проксимальний і дистальний епіфізи. Проксимальний епіфіз має **головку малогомілкової кістки**, *caput fibulae*, із загостреною доверху **верхівкою**, *apex capitis fibulae*. На внутрішній стороні головки є суглобова поверхня для зчленування з великогомілковою кісткою, *facies articularis capitis fibulae*. Вона обернена вгору і медіально, розташована в горизонтальній площині. На тілі розрізняють три краї: **передній**, *margo anterior*, **задній**, *margo posterior*, і найбільш гострий **міжкістковий край**, *margo interosseus*, розташований медіально.

Нижній дистальний кінець малогомілкової кістки потовщений і утворює латеральну **кісточку**, *malleolus lateralis*. На медіальній поверхні гомілки, виділяється **суглобова поверхня**, *facies articularis malleoli lateralis*, розташована в сагітальній площині, для зчленування із надп'ятковою кісткою. Позаду суглобової поверхні знаходиться **ямка латеральної кісточки**, *fossa malleoli lateralis*, до якої прикріплюються сухожилки малогомілкових м'язів.

Кістки стопи, *ossa pedis*, (рис. 2.20), включають 3 відділи: кістки передплюсна, плесни і кістки пальців стопи. **Передплюсно**, *tarsus*, складається із 7 губчастих кісток, що утворюють два ряди - проксимальний (надп'яткова і п'яткова кістки) і дистальний (човноподібна, кубоподібна і 3 клиноподібні).

Надп'яткова кістка, *talus*, (рис. 2.21), складається з головки, шийки і тіла. На головці є суглобова човноподібна поверхня, *facies articularis navicularis*, для зчленування з човноподібною кісткою. Верхня поверхня тіла представлена **блоком**, *trochlea*, для зчленування з кістками гомілки. Місцем зчленування кісточок кісток гомілки з надп'ятковою кісткою є бічні **суглобові поверхні блоку**, *facies malleolares medialis et lateralis*. На нижній поверхні тіла розташовується глибока **борозна**, *sulcus tali*; попереду і позаду неї є **суглобові площадки** для зчленування з кісткою, *facies articulares calcaneae anterior, media et posterior*.

П'яткова кістка, *calcaneus*, (рис. 2.22), наймасивніша з кісток стопи. На верхній поверхні містить три **підповерхні-передня, задня та присередня**, *facies articularis talaris anterior, medius et posterior* для з'єднання з надп'ятковою кісткою. Дві останні розділені борозною, *sulcus calcanei*. Позаду кістка переходить в **п'ятковий горб**, *tuber calcanei*, а в передньому відділі кістки знаходиться сідлоподібної форми **суглобова поверхня**, *facies articularis cuboidea*, для з'єднання з кубоподібною кісткою. На медіальному боці кістки є **виступ - опора надп'яткової кістки**, *sustentaculum tali*.

Човноподібна кістка, *os naviculare*, (рис. 2.20), знаходиться в області внутрішнього краю стопи, має увігнуту суглобову поверхню для головки надп'яткової кістки і випуклу - для з'єднання з клиноподібними кістками. На її нижній поверхні виражена **горбистість**, *tuberositas ossis navicularis*.

Клиноподібні кістки, *ossa cuneiformia*, (рис. 2.20), розташовуються в ряд, починаючи від медіального краю стопи: **присередня, проміжна, латеральна**, *os cuneiforme mediale, intermedium et laterale*.

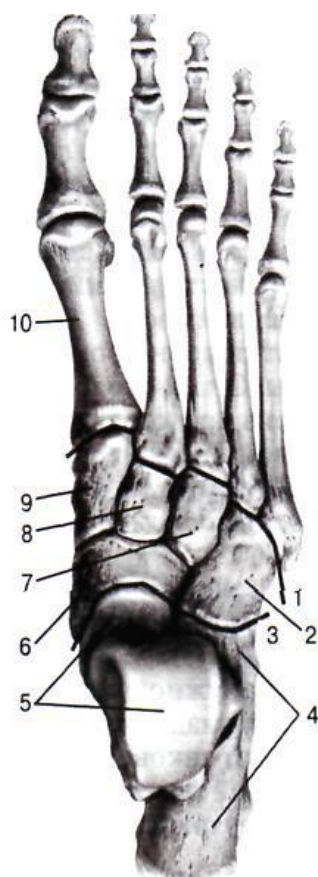

Рис. 2.20. Кістки правої стопи; вигляд зверху.

1 – лінія Лісфранкового суглоба; 2 – os cuboideum; 3 – лінія Шопарового суглоба; 4 – calcaneus; 5 – talus; 6 – os naviculare; 7 – os cuneiforme laterale; 8 – os cuneiforme intermedium; 9 – os cuneiforme mediale; 10 – os metatarsale I.

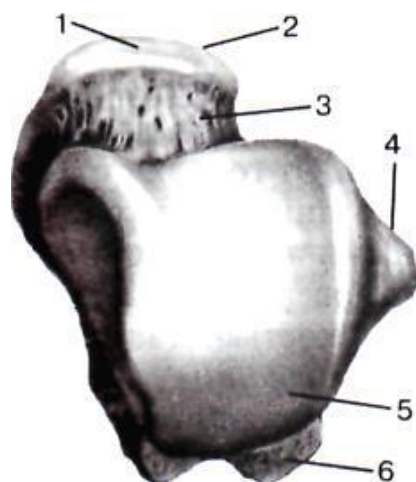


Рис. 2.21. Над'яткова кістка (права); вигляд зверху.

1 – caput tali; 2 – facies articularis navicularis; 3 – collum tali; 4 – processus lateralis tali; 5 – trochlea tali; 6 – processus posterior tali.

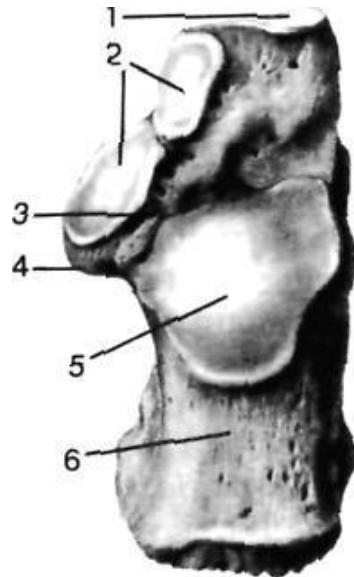


Рис. 2.22. П'яткова кістка (права); вигляд зверху.

1 – *facies articularis cuboidea*; 2 – *facies articularis talaris anterior*; 3 – *sulcus calcanei*; 4 – *sustentaculum tali*; 5 – *facies articularis talaris posterior*; 6 – *corpus calcanei*

Кубоподібна кістка, *os cuboideum*, (рис. 2.20), знаходиться з латерального краю стопи, між кісткою і основами IV-V плеснових кісток. На нижній поверхні є горбистість, *tuberositas ossis cuboidea*, попереду якої проходить борозна сухожилка довгого малогомілкового м'язу.

Плесна, *metatarsus*, (рис. 2.20) складається з **п'яти плеснових кісток**, *ossa metatarsalia I-V*. Кожна плеснова кістка складається з *основи, basis*, тіла, *corpus*, і *головки, caput*. В області основи і головки знаходяться суглобові поверхні.

Кістки пальців стопи, *phalange s digitorum pedis*, (рис. 2.20) аналогічні скелету пальців кисті, тобто складаються з *фаланг, phalanges proximalis, media et distalis*. **Великий палець стопи, *hallux***, має дві **фаланги, *phalanges proximalis et distalis***, інші - по три. У кожній фаланзі розрізняють тіло і два кінці: проксимальний – **основа, *basis***, і дистальний – **голівка, *caput***. Кожна дистальна (нігтьова) фаланга закінчується **горбистістю, *tuberositas phalangis distalis***.

III. КРАНІОЛОГІЯ, CRANIOLOGIA

3.1. ВСТУП В КРАНІОЛОГІЮ

Череп, *cranium*, є скелетом голови, в якому розташовані: головний мозок, органи зору, слуху і рівноваги, нюху і смаку, початкові відділи травної та дихальної систем. Череп людини утворюють 23 кістки (8 парних і 7 непарних) (рис. 3.1, 3.2).

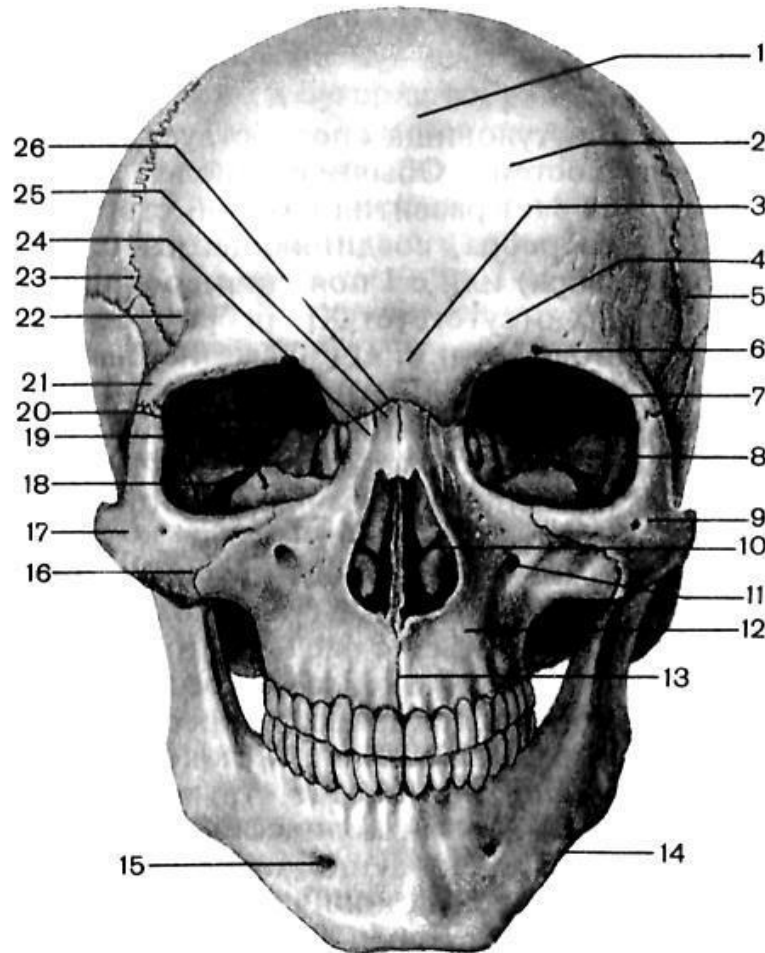


Рис.3.1. Череп дорослої людини (вигляд спереду).

1 – *os frontale*; 2 – *tuber frontale*; 3 – *glabella*; 4 – *arcus superciliaris*; 5 – *fossa temporalis*; 6 – *foramen supraorbitale*; 7 – *pars orbitalis ossis frontalis*; 8 – *ala major ossis sphenoidalis*; 9 – *os zygomaticum*; 10 – *apertura piriformis*; 11 – *foramen infraorbitale*; 12 – *maxilla*; 13 – *sutura intermaxillaris*; 14 – *mandibula*; 15 – *foramen mentale*; 16 – *sutura zygomaticomaxillaris*; 17 – *os zygomaticum*; 18 – *fissura orbitalis inferior*; 19 – *canalis opticus*; 20 – *fissura orbitalis superior*; 21 – *processus zygomaticus ossis frontalis*; 22 – *linea temporalis*; 23 – *sutura coronalis*; 24 – *sutura nasomaxillaris*; 25 – *os nasale*; 26 – *sutura nasofrontalis*.

У складі черепа виділяють **мозковий череп** (*cranium cerebrale*) і **лицевий** (*cranium faciale*), або **вісцеральний**, череп. Топографічно поділяють на **основу черепа** (*basis cranii*) та його **склепіння** (*fornix, calvaria*)

Мозковий череп, *cranium cerebrale*, (**neurocranium**), (рис. 3.3) утворений наступними кістками: лобовою, *os frontale*, потилично, *os occipitale*, клиноподібною, *os sphenoidale*, решітчастою, *os ethmoidale*, тім'яною, *os parietale*, скроневою, *os*

temporale. Дві останні кістки - парні, інші - непарні. Лецевий череп, *cranium viscerale*, (**viscerocranium**), (рис. 3.3) утворюють: верхня щелепа, *maxilla*, піднебінна кістка, *os palatinum*, вилична кістка, *os zygomaticum*, носова кістка, *os nasale*, слъзова кістка, *os lacrimale*, нижня носова раковина, *concha nasalis inferior*, нижня щелепа, *mandibula*, леміш, *vomer* і під'язикова кістка, *os hyoideum*. З кісток лицевого черепа тільки три останні непарні.

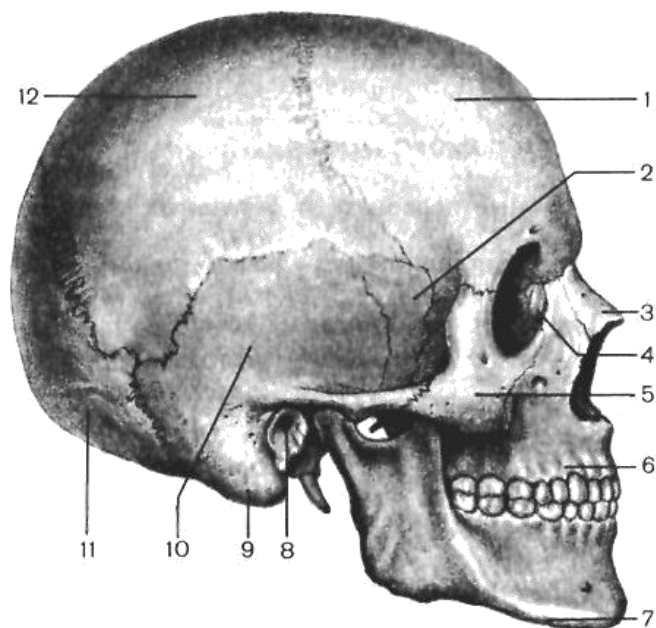


Рис. 3.2. Череп дорослої людини (вигляд збоку).

1 – *os frontale*; 2 – *os sphenoidale*; 3 – *os nasale*; 4 – *os lacrimale*; 5 – *os zygomaticum*; 6 – *maxilla*; 7 – *mandibula*; 8 – *porus acusticus externus*; 9 – *processus mastoideus*; 10 – *squama ossis temporalis*; 11 – *os occipitale*; 12 – *os parietale*.

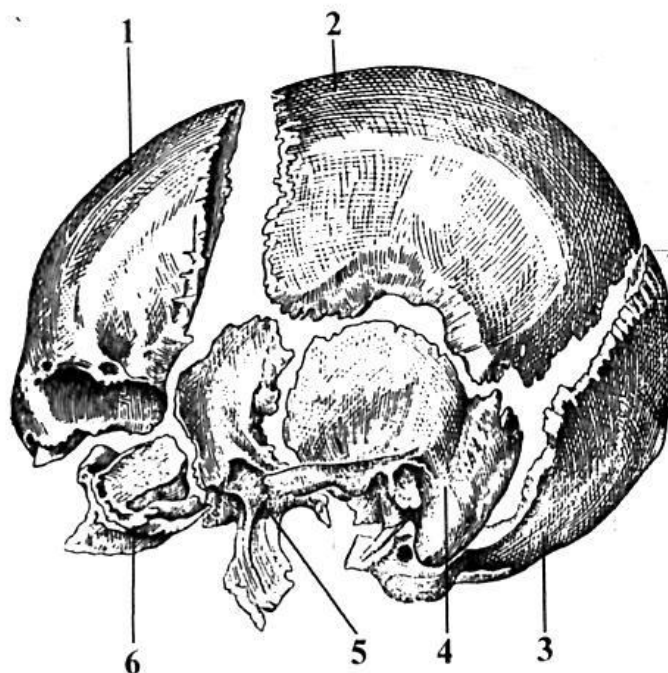


Рис. 3.3. Кістки мозкового черепа.

1 – *os frontale*; 2 – *os parietale*; 3 – *os occipitale*; 4 – *os temporale*; 5 – *os sphenoidale*; 6 – *os ethmoidale*.

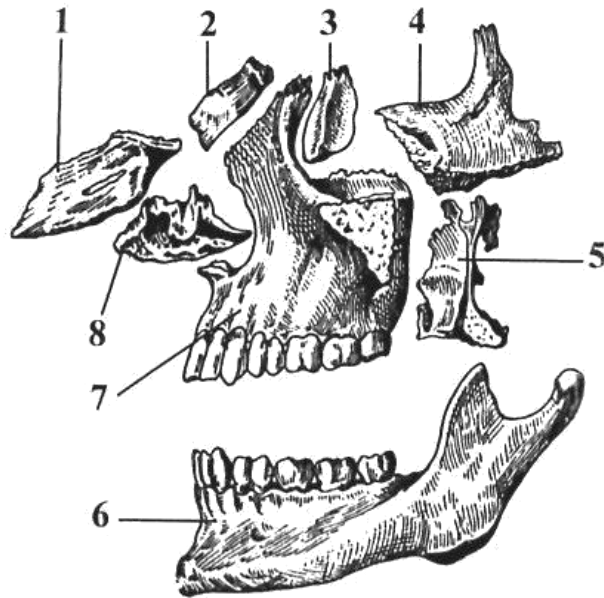


Рис. 3.4. Кістки лицевого черепа.

1 – vomer; 2 – os nasale; 3 – os lacrimale; 4 – os zygomaticum; 5 – os palatinum; 6 – mandibula; 7 – maxilla; 8 – concha nasalis inferior.

3.2. КІСТКИ МОЗКОВОГО ЧЕРЕПА

Лобова кістка, os frontale, (рис. 3.5) непарна кістка, складається з трьох основних частин: луски, *squama frontalis*, **носової частини, pars nasalis**, і парної **очноямкової частини, pars orbitalis**. Луска лобної кістки утворює опуклу частину лоба (чола). Зсередини вона увігнута, обернена до мозку, спереду лобова луска переходить в очноямкові частини, формуючи **надочноямковий край, margo supraorbitalis**. На надочноямковому краї є **надочноямкова вирізка, incisura supraorbitalis**. Іноді вона замикається, утворюючи **надочноямковий отвір, foramen supraorbitale**. Латерально надочноямковий край закінчується **вилічним відростком, processus zygomaticus**. Над надочноямковим краєм з кожного боку знаходиться підвищення - **надбрівна дуга, arcus superciliaris**. Між ними є поверхня - **глабела, glabella**, або надперенісся.

На внутрішній (мозковій) поверхні луски по середній лінії проходить **борозна верхньої сагітальної пазухи, sulcus sinus sagittalis superioris**. Ця борозна спереду і знизу переходить в **лобовий гребінь, crista frontalis**, біля основи якого розташований **сліпий отвір, foramen caecum** - місце прикріплення відростка твердої оболонки головного мозку.

Очноямкові частини, partes orbitales, обернені однією поверхнею в передню черепну ямку, інший - в очну ямку. В області латерального кута очноямкової частини знаходиться заглиблення - **ямка слізової залози, fossa glandulae lacrimalis**.

Носова частина, *pars nasalis*, входить до складу верхньої стінки порожнини носа. По середній лінії носової частини виступає гострий шип - **носова ость, spina nasalis**. З боків від ості помітні отвори – **отвори лобової пазухи, apertura sinus frontalis**, що ведуть у лобову пазуху. Лобова пазуха за допомогою **лійки, infundibulum**, відкривається в порожнину носа в області середнього носового ходу.

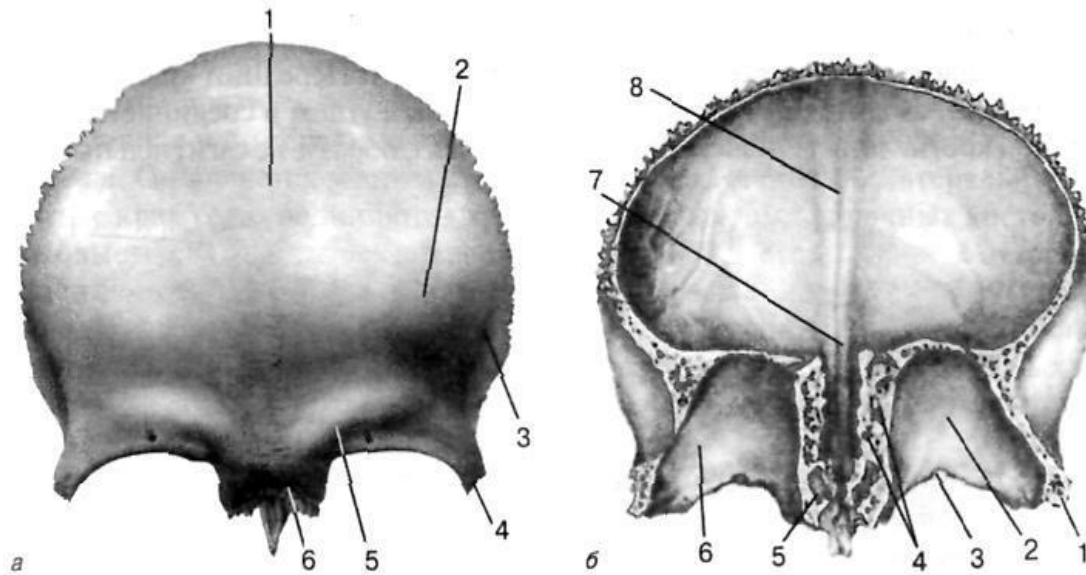


Рис. 3.5. Лобова кістка (а – зовнішня поверхня; б – внутрішня поверхня).

а: 1 – *squama frontalis*; 2 – *tuber frontale*; 3 – *linea temporalis*; 4 – *processus zygomaticus*; 5 – *arcus superciliaris*; 6 – *pars nasalis*; **б:** 1 – *processus zygomaticus*; 2 – *pars orbitalis*; 3 – *incisura supraorbitalis*; 4 – *foveolae ethmoidales*; 5 – *apertura sinus frontalis*; 6 – *fossa glandulae lacrimalis*; 7 – *crista frontalis*; 8 – *sulcus sinus sagittalis superioris*.

Потилична кістка, *os occipitale*, (рис. 3.6) непарна, складається з **базиллярної частини, *pars basilaris***, **луски, *squama occipitalis***, і парної **латеральної частини, *partes lateralis***.

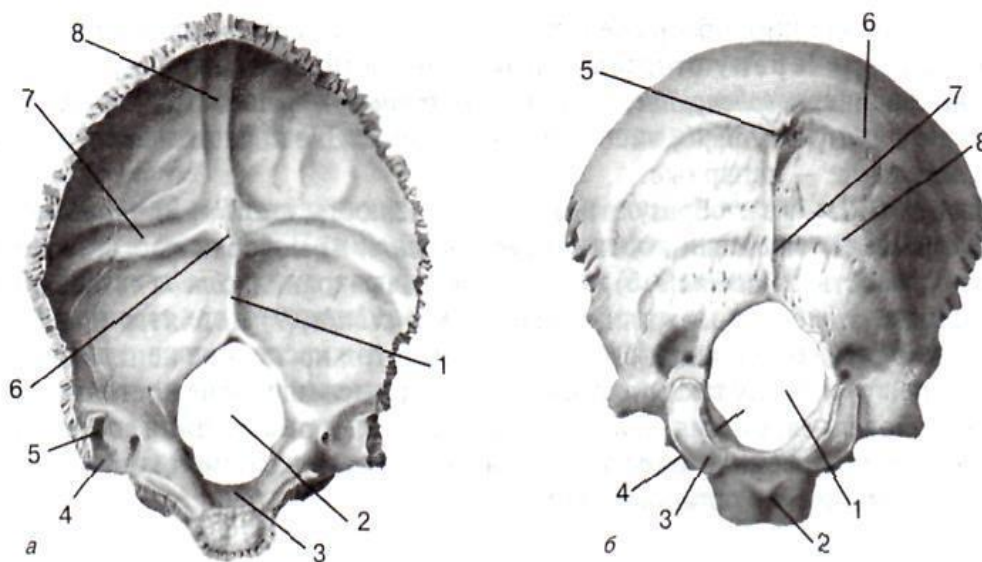


Рис. 3.6. Потилочна кістка (а – внутрішня поверхня; б – зовнішня поверхня).

а: 1 – *crista occipitalis interna*; 2 – *foramen magnum*; 3 – *clivus*; 4 – *incisura jugularis*; 5 – *sulcus sinus sigmoidei*; 6 – *protuberantia occipitalis interna*; 7 – *sulcus sinus transversi*; 8 – *sulcus sinus sagittalis superioris*; **б:** 1 – *foramen magnum*; 2 – *tuberculum pharyngeum*; 3 – *condylus occipitalis*; 4 – *canalis hypoglossalis*; 5 – *protuberantia occipitalis externa*; 6 – *linea nuchae superior*; 7 – *crista occipitalis externa*; 8 – *linea nuchae inferior*.

Базиллярна частина, pars basilaris, знаходиться попереду великого потиличного отвору. Спереду вона з'єднується з тілом клиноподібної кістки, утворюючи площадку - **скат, clivus**. На нижній поверхні базиллярної частини знаходиться підвищення - глотковий горбок, *tuberculum pharyngeum*.

Латеральна частина, *pars lateralis*, парна, ззаду переходить в луску потиличної кістки. Знизу на кожній її частині розташовується еліпсоподібне підвищення - **потиличний виросток, condylus occipitalis**, в основі якого знаходиться **канал під'язикового нерва, canalis nervi hypoglossi**, що є вмістилищем для під'язикового нерва (XII пара черепних нервів). Ззаду від виростка є **виросткова ямка, fossa condylaris**, а на її дні - **отвір виросткового каналу, canalis condylaris**. На верхній поверхні *pars lateralis* знаходиться **борозна сигмоподібної пазухи, sulcus sinus sigmoidei**.

Потилична луска, squama occipitalis, - широка, опукла назовні пластинка. Її зовнішній рельєф обумовлений прикріпленням м'язів і зв'язок. На черепі вцілому вона з'єднується з тим'яними і скроневиими кістками. У центрі зовнішньої поверхні луски видно **зовнішній потиличний виступ, protuberantia occipitalis externa**, від якого в обидва боки відходить **верхня шийна лінія, linea nuchae superior**. Вниз від виступу до великого потиличного отвору проходить **зовнішній потиличний гребінь, crista occipitalis externa**. Від його середини вправо і вліво йде **нижня каркова лінія, linea nuchae inferior**. Над зовнішнім потиличним виступом проглядається **найвища каркова лінія, linea nuchae suprema**.

На внутрішній стороні потиличної луски знаходиться **хрестоподібне підвищення, eminentia cruciformis**. Вправо і вліво від цього виступу проходить **борозна поперечної пазухи, sulcus sinus transversi**. Вгору від виступу йде **борозна верхньої сагітальної пазухи, sulcus sinus sagittalis superioris**. Обидві борозни обумовлені заляганням в них однойменних венозних синусів. Донизу, по напрямку до великого (потиличного) отвору, розташований **внутрішній потиличний гребінь, crista occipitalis interna**.

Тім'яна кістка, os parietale, (рис. 3.7), парна, широка, опукла назовні, входить до складу склепіння черепа. У ній розрізняють **зовнішню і внутрішню (мозкову) поверхні, facies externa et facies interna (cerebralis)**, а також **чотири краї і чотири кути**.

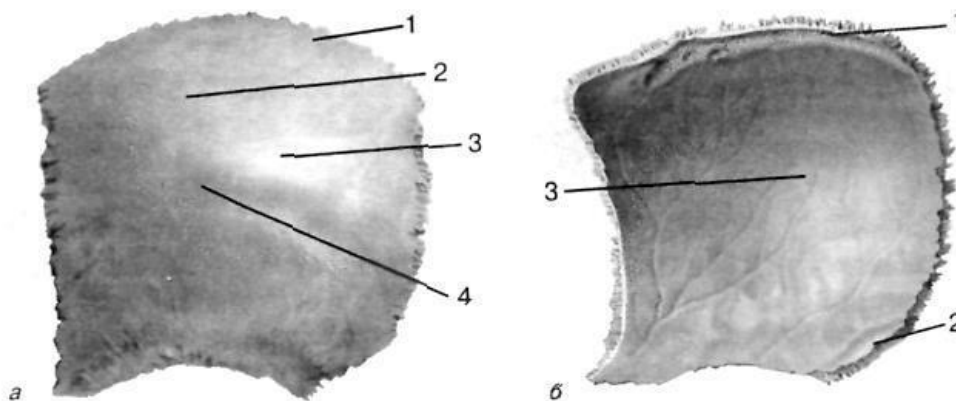


Рис. 3.7. Тім'яна кістка

(а – зовнішня поверхня лівої кістки; б – внутрішня поверхня правої кістки).

а: 1 – foramen parietale; 2 – facies externa; 3 – tuber parietale; 4 – linea temporalis superior;
б: 1 – sulcus sinus sagittalis superioris; 2 – sulcus sinus sigmoidei; 3 – facies interna.

До лобової кістки прилягає **лобовий край, margo frontalis**; в бік луски скроневої кістки спрямований **лускатий край, margo squamosus**; з лускою потиличної кістки зростається **потиличний край, margo occipitalis**; дві тим'яні кістки з'єднані між собою

сагітальним краєм, margo sagittalis. Передньо-верхній кут тім'яної кістки називається *лобовим, angulus frontalis*. Передньо-нижній кут обернений до *клиноподібної кістки, angulus sphenoidalis*; задньо-верхній кут називається *потиличним, angulus occipitalis*; задньо-нижній - *соскоподібний* кут, *angulus mastoideus*. На увігнутій поверхні вздовж всього верхнього краю тім'яної кістки спереду назад йде *борозна верхньої сагітальні пазухи, sulcus sinus sagittalis superior*, а в області соскоподібного кута - *борозна сигмоподібної пазухи, sulcus sinus sigmoidei*. У центральній частині опуклої зовнішньої поверхні кістки помітний *тім'яний горб, tuber parietale*, а під ним *верхня і нижня скроневі лінії, lineae temporales superior et inferior*.

Решітчаста кістка, os ethmoidale, (рис. 3.8) непарна, повітроносна кістка, входить до складу лицевого та основи черепа, утворюючи разом з іншими кістками стінки носової порожнини і очниці. Решітчаста кістка складається з *продірявленої (решітчастої) пластинки, lamina cribrosa*, на якій розташовується *півнячий гребінь, crista galli*, *перпендикулярної пластинки, lamina perpendicularis*, і *парного решітчастого лабіринту, labyrinthus ethmoidalis*. Решітчаста пластинка утворює верхню стінку порожнини носа, заходячи в передню черепну ямку; перпендикулярна пластинка є складовою частиною перегородки носа.

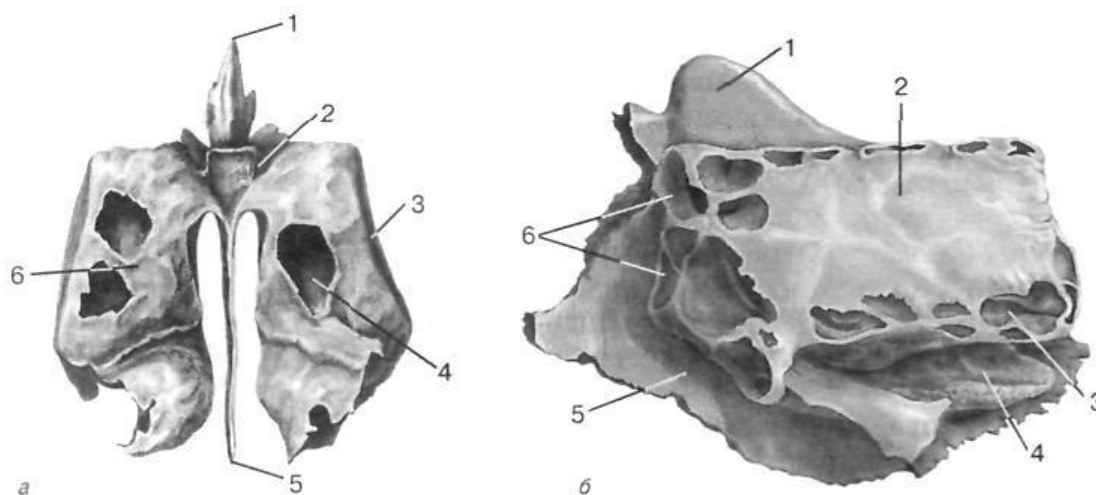


Рис. 3.8. Решітчата кістка (а – вид ззаду; б – вид збоку).

а: 1 – *crista galli*; 2 – *lamina cribrosa*; 3 – *lamina orbitalis*; 4 – *cellulae ethmoidales posteriores*; 5 – *lamina perpendicularis*; 6 – *labyrinthus ethmoidalis*; **б:** 1 – *crista galli*; 2 – *lamina orbitalis*; 3 – *cellulae ethmoidales posteriores*; 4 – *concha nasalis media*; 5 – *lamina perpendicularis*; 6 – *cellulae ethmoidales anteriores*.

У решітчастому лабіринті виділяють **очноюмкову пластинку, lamina orbitalis**, що є частиною медіальної стінки орбіти і **носову поверхню, facies nasalis**. На носовій поверхні, що входить до складу латеральної стінки порожнини носа, є два вирости: **верхня і середня носові раковини, concha nasalis superior et concha nasalis media**, що обмежують верхній носовий хід. В лабіринті є велика кількість порожнин – **решітчастих комірок, cellulae ethmoidales**, які відповідно до їх розташування класифікують на **передні, середні і задні**. Задні комірки відкриваються в порожнину носа у верхній носовий хід, а середні і передні - у середній носовий хід.

Узагальнені дані про основні складові частини перерахованих кісток представлені в таблиці 3.1.

Основні складові частини кісток мозгового черепа

Назва кістки	Основні складові частини
Лобова кістка, <i>os frontale</i>	1. Носова частина, <i>pars nasalis</i> ; 2. Луска, <i>squama frontalis</i> ; 3. Очноямкова частина, <i>pars orbitalis</i> (парна)
Потилична кістка, <i>os occipitale</i>	1. Базиллярна частина, <i>pars basilaris</i> ; 2. Луска, <i>squama occipitalis</i> ; 3. Латеральна частина, <i>pars lateralis</i> (парна)
Тім'яна кістка, <i>os parietale</i>	Кути: 1. Лобовий, <i>angulus frontalis</i> 2. Потиличний, <i>angulus occipitalis</i> 3. Клиноподібний, <i>angulus sphenoidalis</i> 4. Соскоподібний, <i>angulus mastoideus</i> Краї: 1. Лобовий, <i>margo frontalis</i> ; 2. Потиличний, <i>margo occipitalis</i> ; 3. Сагітальний, <i>margo sagittalis</i> ; 4. Лускатий, <i>margo squamosus</i> ; Поверхні: 1. Зовнішня, <i>facies externa</i>); 2. Внутрішня (мозгова), <i>facies interna (cerebralis)</i> .
Решітчаста кістка, <i>os ethmoidale</i>	1. Продірявлена (решітчаста) пластинка, <i>lamina cribrosa</i> ; 2. Перпендикулярна пластинка, <i>lamina perpendicularis</i> ; 3. Решетчатий лабіринт, <i>labyrinthus ethmoidalis</i> (парне утворення).

Клиноподібна кістка, *os sphenoidale*, (рис. 3.9 і 3.10), непарна, повітроносна, складається з тіла, двох пар крил і крилоподібних відростків.

Тіло клиноподібної кістки, *corpus ossis sphenoidalis*, обернене в середню черепну ямку, бере участь в утворенні верхньої стінки порожнини носа, медіальної стінки орбіти, зовнішньої основи черепа. У товщині тіла даної кістки розташовується **клиноподібна пазуха, *sinus sphenoidalis***, яка за допомогою однойменної апертури відкривається в порожнину носа позаду верхньої носової раковини. Тіло має 6 поверхонь: верхню, нижню, передню, задню і дві бічні. Верхня поверхня тіла, обернена в порожнину черепа, має в середині заглиблення - **турецьке сідло, *sella turcica***, з **гіпофізарної ямкою, *fossa hypophysialis***. Спереду від неї розташовується **горбок сідла, *tuberculum sellae***, із **передперехресною борозною**, що йде поперечно, ***sulcus prechiasmaticus***, а ззаду - **спинка сідла, *dorsum sellae***. На бічній поверхні тіла видно **сонну борозну, *sulcus caroticus***, слід від прилягання внутрішньої сонної артерії. По передній поверхні тіла тягнеться **клиноподібний гребінь, *crista sphenoidalis***, до якого прикріплюється леміш і перпендикулярна пластинка решітчастої кістки. Задня поверхня тіла з'єднується з основною частиною потиличної кістки, утворюючи **схил, *clivus***. Нижня поверхня бере участь в утворенні верхньої стінки порожнини носа і зовнішньої основи черепа. У тілі клиноподібної кістки розташована **повітроносна пазуха, *sinus sphenoidalis***, яка через отвори, ***aperturae sinus sphenoidalis***, сполучається із верхнім носовим ходом.

Малі крила клиноподібної кістки, ***alae minores ossis sphenoidale***, входять до складу передньої черепної ямки, будучи фрагментом верхньої стінки очниці. Вони відходять від тіла кістки з кожного боку двома країнами, між якими знаходиться **зоровий канал, *canalis opticus***. Між малими та великими крилами знаходиться **верхня очна щілина, *fissura orbitalis superior***.

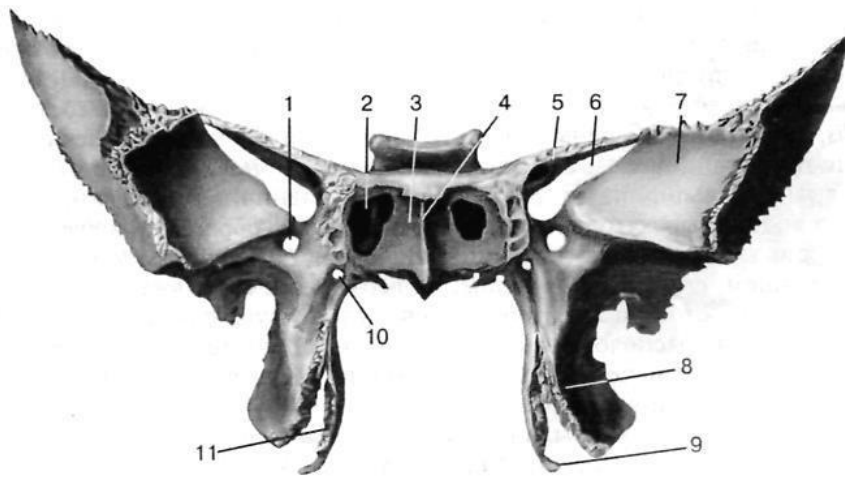


Рис. 3.9. Клиноподібна кістка (вигляд спереду).

1 – *foramen rotundum*; 2 – *apertura sinus sphenoidalis*; 3 – *concha sphenoidalis*; 4 – *crista sphenoidalis*; 5 – *ala minor*; 6 – *fissura orbitalis superior*; 7 – *ala major*; 8 – *lamina lateralis processus pterygoidei*; 9 – *hamulus pterygoideus*; 10 – *canalis pterygoideus*; 11 – *lamina medialis processus pterygoidei*.

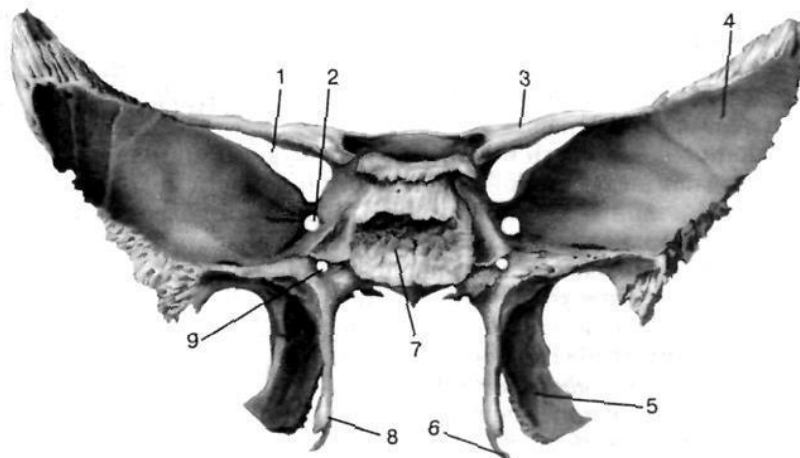


Рис. 3.10. Клиноподібна кістка (вигляд ззаду).

1 – *fissura orbitalis superior*; 2 – *foramen rotundum*; 3 – *ala minor*; 4 – *ala major*; 5 – *lamina lateralis processus pterygoidei*; 6 – *hamulus pterygoideus*; 7 – *corpus*; 8 – *lamina medialis processus pterygoidei*; 9 – *canalis pterygoideus*.

Великі крила клиноподібної кістки, *alae majores ossis sphenoidale*, своєю **мозковою поверхнею**, *facies cerebralis*, обернені в середню черепну ямку. На ній видно **три отвори**: **круглий**, *foramen rotundum*, **овальний**, *foramen ovale*, і **остистий**, *foramen spinosum*. Їх очноямкова поверхня, *facies orbitalis*, є частиною латеральної стінки очниці; **верхнещелепна поверхня**, *facies maxillaris*, орієнтована в крило-піднебінну ямку; латеральна поверхня за допомогою **підскроневого гребеня**, *crista infratemporalis*, розділяється на **скроневу поверхню**, *facies temporalis*, (є медіальною стінкою скроневої ямки) і **підскроневу поверхню**, *facies infratemporalis* (утворює верхню стінку підскроневої ямки).

Крилоподібні відростки, *processus pterygoideus*, відходять від клиноподібної кістки в місці з'єднання тіла з великими крилами. Вони складаються з **медіальної і**

латеральної пластинок, *lamina medialis et lamina lateralis processus pterygoidei*, які спереду з'єднані, а ззаду розділені глибокою **крилоподібною ямкою**, *fossa pterygoidea*. Внизу між ними є крилоподібна вирізка, *incisura pterygoidea*, в яку входить пірамідальний відросток піднебінної кістки. Крилоподібний відросток бере участь в утворенні великого піднебінного каналу (разом з піднебінною кісткою і верхньою щелепою). У основі крилоподібного відростка в передньо-задньому напрямку розташований **крилоподібний канал**, *canalis pterygoideus*, який з'єднує зовнішню основу черепа з крило-піднебінною ямкою. Медіальна пластинка внизу закінчується загнутим **крилоподібним гачком**, *hamulus pterygoideus*.

Скронева кістка, *os temporale*, (рис. 3.11, 3.12, 3.13), парна, складається з **лускатої частини** (луски), *squama temporalis (pars squamosa)* **барабанної частини**, *pars tympanica*, і **кам'янистої частини** (піраміди і сосковидного відростка), *pars petrosa (pyramis)*.

Луска скроневої кістки входить до складу покрівлі черепа, барабанна і кам'яниста частини відносяться до основи черепа. Барабанна частина являє собою тонку пластинку, яка на зовнішній основі черепа обмежує зовнішній слуховий прохід. У **піраміді** розрізняють **3 краї, 3 поверхні, основа і верхівку**. Передній і верхній краї, *margo anterior et margo superior*, обмежують передню поверхню, *facies anterior*, обернену в середню черепну ямку. Між верхнім і заднім краями, *margo superior et margo posterior*, розташована задня поверхня, *facies posterior*, що входить до складу задньої черепної ямки. Нижня поверхня, *facies inferior*, є складовою частиною зовнішньої основи черепа. Передня поверхня обернена вгору і вперед. У її верхівки є **втиснення вузла трійчастого нерва** (трійчасте втиснення), *impressio trigemini*. Латерально від цього втиснення помітні два отвори. Більший з них називається **розщелиною каналу великого кам'янистого нерва**, *hiatus canalis nervi petrosi majoris*, від якого вперед і медіально йде вузька однойменна борозна. Наперед і латеральніше розташована **розщелина каналу малого кам'янистого нерва**, *hiatus canalis nervi petrosi minoris*, що переходить в борозну цього нерва. Через ці отвори з порожнини черепа виходять відповідно великий і малий кам'янисті нерви. Посередині передньої поверхні є **дугоподібне підвищення**, *eminentia arcuata*.

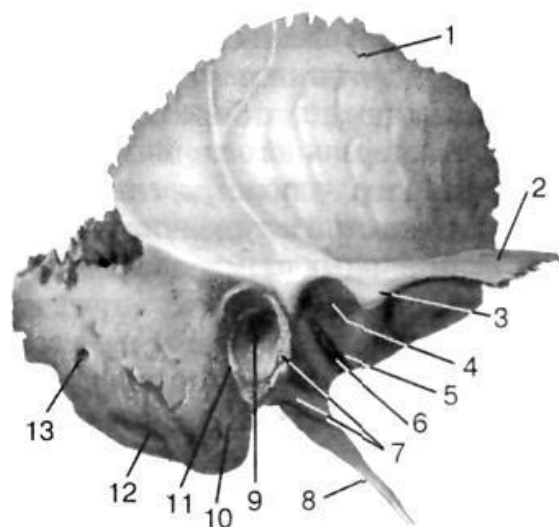


Рис. 3.11. Права скронева кістка (вигляд з латерального боку).

1 – *squama temporalis*; 2 – *processus zygomaticus*; 3 – *tuberculum articulare*; 4 – *fossa mandibularis*; 5 – *fissura petrosquamosa*; 6 – *fissura petrotympanica*; 7 – *pars tympanica*; 8 – *processus styloideus*; 9 – *porus acusticus externus*; 10 – *processus mastoideus*; 11 – *fissura tympanomastoidea*; 12 – *incisura mastoidea*; 13 – *foramen mastoideum*.

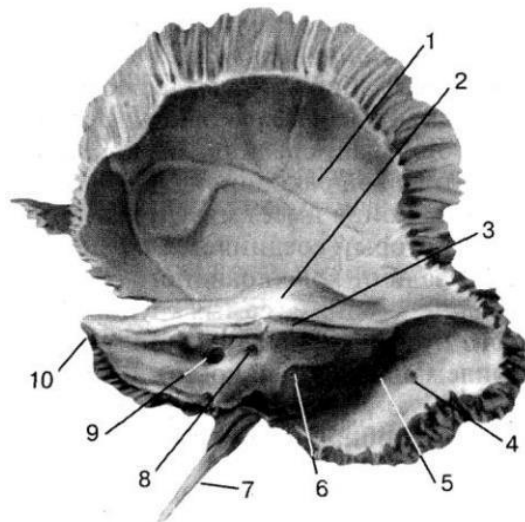


Рис. 3.12. Права скронева кістка (вигляд з медіального боку).

1 – *facies cerebralis*; 2 – *eminentia arcuata*; 3 – *sulcus sinus petrosi superioris*; 4 – *foramen mastoideum*; 5 – *sulcus sinus sigmoidei*; 6 – *apertura externa aqueductus vestibuli*; 7 – *processus styloideus*; 8 – *fossa subarcuata*; 9 – *porus acusticus internus*; 10 – *apex partis petrosae*.

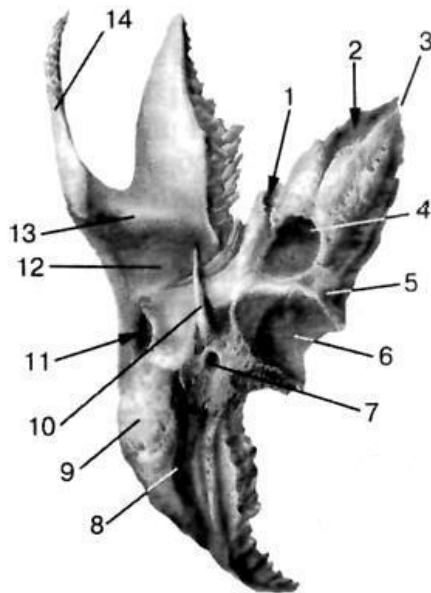


Рис. 3.13. Права скронева кістка (вигляд знизу).

1 – *canalis musculotubarius*; 2 – *foramen catoticum internum*; 3 – *apex partis petrosae*; 4 – *apertura externa canalis carotici*; 5 – *apertura externa canaliculi cochleae*; 6 – *fossa jugularis*; 7 – *foramen stylomastoideum*; 8 – *incisura mastoidea*; 9 – *processus mastoideus*; 10 – *processus styloideus*; 11 – *porus acusticus externus*; 12 – *fossa mandibularis*; 13 – *tuberculum articulare*; 14 – *processus zygomaticus*.

На задній поверхні піраміди розташований **внутрішній слуховий отвір**, *porus acusticus internus*, який веде в короткий слуховий прохід, *meatus acusticus internus*. В цей прохід входить лицевий нерв, *n. facialis* (VII пара), а виходить присінково-завитковий нерв, *n. vestibulocochlearis* (VIII пара). Також на задній поверхні піраміди скроневої кістки розташовані **зовнішній отвір водопроводу присінка**, *apertura externa*

aqueductus vestibuli, і **зовнішній отвір каналу завитки**, *apertura externa canaliculi cochleae*.

На нижній поверхні піраміди, ближче до основи, розташована **ярмна ямка**, *fossa jugularis*. Попереду неї знаходиться **зовнішнертурая ап сонного каналу**, *apertura externa canalis carotici*, який веде в **сонний канал**, *canalis caroticus*, де проходить внутрішня сонна артерія. На гребінці між ярмною ямкою і зовнішнім отвором сонного каналу розташована **кам'яниста ямочка**, *fossula petrosa*. Латеральніше ярмної ямки вниз спрямований тонкий і довгий **шилоподібний відросток**, *processus styloideus*. Позаду відростка знаходиться **шилососкоподібний отвір**, *foramen stylo-mastoideum* через який виходить *n. facialis* (VII пара). Позаду цього отвору спрямований вниз широкий, легко пальпується через шкіру **соскоподібний відросток**, *processus mastoideus*, на якому розрізняють **сосцевидну вирізку**(*incisura mastoidea*) та **потиличну борозну**(*sulcus occipitalis*).

Барабанна частина, *pars tympanica*, представлена пластиною та зовнішнім слуховим отвором, *porus acusticus externus*, що веде у **зовнішній слуховий прохід**, *meatus acusticus externus*. Останній веде в барабанну порожнину.

У **піраміді** скроневої кістки розташовується **внутрішній слуховий прохід**, *meatus acusticus internus*; **барабанна порожнина**, *cavitas tympanica*, в якій знаходяться 3 слухові кісточки: **молоточок**, *malleus*, **коваделко**, *incus*, **стремінце**, *stapes*; **лабіринт внутрішнього вуха**, *labyrinthus (auris interna)*, а також ряд каналів.

Соскоподібна частина представлена соскоподібним відростком, всередині якого знаходяться **комірки** - *cellulae mastoideae*. Одна з цих комірок найбільш виражена, сполучається з барабанною порожниною і носить назву - **соскоподібна печера**, *antrum mastoideum*.

Луска, *squama temporalis*, напівкругла вертикальна пластинка, входить до складу покрівлі черепа. Внизу луска з'єднується з пірамідою і соскоподібною частиною, а також з краєм барабанної частини. У лусці виділяють дві **поверхні**: внутрішню - **мозкову**, *facies cerebralis*, і зовнішню - **скроневу**, *facies temporalis*. Скронева поверхня бере участь в утворенні скроневої ямки. Внизу від неї відходить **виличний відросток**, *processus zygomaticus*, який з'єднується із виличної кісткою.

Основні складові частини і поверхні клиноподібної і скроневої кісток в таблиці 3.2.

Таблиця 3.2

Основні складові частини кісток основи черепа

Назва кістки	Основні складові частини
Клиноподібна кістка, <i>os sphenoidale</i>	1. Тіло клиноподібної кістки, <i>corpus ossis sphenoidalis</i> . має 6 поверхонь: а) верхню, <i>facies superior</i> , б) нижню, <i>facies inferior</i> , в) передню, <i>facies anterior</i> , г) задню, <i>facies posterior</i> , д) і е) латеральні, <i>facies lateralis</i> . 2. Мале крило, <i>ala minor</i> (парне). 3. Велике крило, <i>ala major</i> (парне). Має 5 поверхонь: а) мозкову поверхню, <i>facies cerebralis</i> ; б) очноямкову поверхню, <i>facies orbitalis</i> ; в) верхньощелепну поверхню, <i>facies maxillaris</i> ; г) скроневу поверхню, <i>facies temporalis</i> .

	<p>д) підскроневу поверхню, <i>facies infratemporalis</i>.</p> <p>4. Крилоподібний відросток, <i>processus pterygoideus</i>:</p> <p>а) медіальна пластинка, <i>lamina medialis</i>;</p> <p>б) латеральна пластинка, <i>lamina lateralis</i>.</p>
Скронева кістка, <i>os temporale</i>	<p>1. Луска скроневої кістки, <i>squama temporalis</i>. Розрізняють 2 поверхні луски:</p> <p>а) зовнішня поверхня, <i>facies externa</i>;</p> <p>б) внутрішня поверхня (мозкова), <i>facies interna (cerebralis)</i>.</p> <p>2. Соскоподібна частина, <i>pars mastoidea</i>;</p> <p>3. Барабанна частина, <i>pars tympanica</i>.</p> <p>4. Кам'яниста частина (піраміда), <i>pars petrosa (pyramis)</i>.</p> <p>Розрізняють 3 поверхні піраміди:</p> <p>а) передня поверхня, <i>facies anterior</i>;</p> <p>б) задня поверхня, <i>facies posterior</i>;</p> <p>в) нижня поверхня, <i>facies inferior</i>.</p>

Барабанна порожнина, *cavum tympani*, розташовується в кам'янистій частині скроневої кістки і є частиною середнього вуха. Вона має **шість стінок** та містить **слухові кісточки (молоточок, ковалдечко та стремінце)**, що передають коливання з барабанної перетинки на перилімфу внутрішнього вуха. З'єднується з носоглоткою через слухову трубу.

У барабанній порожнині розрізняють **шість стінок**: **верхня** або **покрівельна, *paries tegmentalis***, **нижня яремна, *paries jugularis***, **передня сонна, *paries caroticus***, **задня соскоподібна, *paries mastoideus***, **латеральна перетинчаста, *paries membranaceus***, **медіальна лабіринтова, *paries labyrinthicus***. На медіальній стінці є невеликий виступ - **мис, *promontorium***, вище позаду від якого розташовується **вікно присінки, *fenestra vestibuli***, а нижче і позаду - **вікно завитки, *fenestra cochleae***. У нижній частині задньої стінки видно пірамідальне підвищення, ***eminentia pyramidalis***. У верхній частині задньої стінки барабанної порожнини веде до **соскоподібну печеру, *antrum mastoideum***, в яку також відкриваються комірочки соскоподібного відростка.

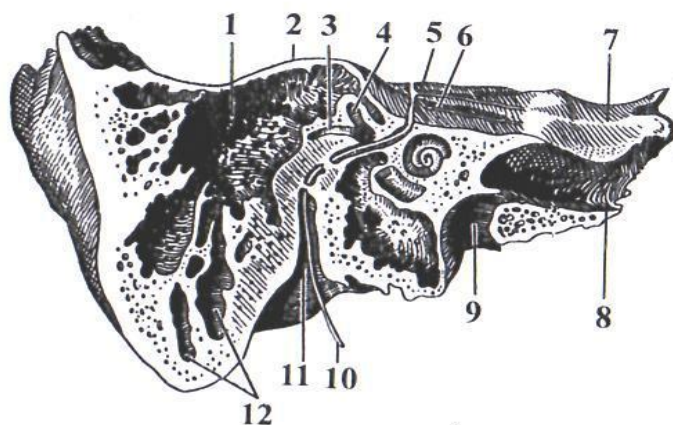


Рис. 3.14. Канали скроневої кістки.

1 - *antrum mastoideum*; 2 - *tegmen tympani*; 3 - *canalis semicircularis lateralis*; 4 - *canalis semicircularis anterior*; 5 - *hiatus canalis n. petrosi majoris*; 6 - *hiatus canalis n. petrosi minoris*; 7 - *impressio trigemini*; 8 - *for. caroticum internum*; 9 - *for. caroticum externum*; 10 - *zond y canalis facialis*; 11 - *for. stylomastoideum*; 12 - *cellulae mastoideae*.

Канали скроневої кістки. Через піраміду проходять великі та малі канали скроневої кістки, в яких розташовані окремі черепні нерви і кровоносні судини (рис. 3.14, таблиця 3.3.).

Лицевий канал, *canalis facialis*, починається отвором на дні **внутрішнього слухового проходу, *meatus acusticus internus*,** потім він йде латерально в товщі піраміди до *hiatus canalis nervi petrosi majoris*, де утворює вигин під кутом 90° - **колінце лицевого каналу, *geniculum canalis facialis*.** Далі канал в горизонтальній площині направляєється назад і, огинаючи барабанну порожнину, повертає вертикально вниз, закінчуючись в *foramen stylomastoideum*. Від лицевого каналу відгалужуються **канал великого кам'янистого нерва і каналець барабанної струни.**

Канал великого кам'янистого нерва, *canalis n. petrosi majoris*, починається від *canalis facialis* в області *geniculum canalis facialis*, відкриваючись на передній поверхні піраміди скроневої кістки за допомогою *hiatus canalis n. petrosi majoris*.

Каналець барабанної струни, *canaliculus chordae tympani*, починається від *canalis facialis* трохи вище *foramen stylomastoideum*, проходить через барабанну порожнину і закінчується в межах **кам'янисто-барабанної щілини, *fissura petrotympanica*.**

Барабанний каналець, *canaliculus tympanicus*, починається отвором в кам'янистій ямочці, *fossula petrosa*, за допомогою *apertura inferior canaliculi tympanici* проходить через барабанну порожнину і закінчується ущелиною малого кам'янистого нерва, *hiatus canalis n. petrosi minoris*, на передній поверхні піраміди скроневої кістки.

М'язево-трубний канал, *canalis musculotubarius*, з'єднує барабанну порожнину і верхівку піраміди. Горизонтальною перегородкою він розділяється на 2 частини: верхню - **півканал м'яза, що напружує барабанну перетинку, *semicanalis m. tensoris tympani*;** нижню - **півканал слухової труби, *semicanalis tubae auditivae*.**

Сонний канал, *canalis caroticus*, починається на нижній поверхні піраміди скроневої кістки за допомогою *apertura externa canalis carotici*, піднімається догори і згинається допереду під кутом 90°. Потім канал направляєється вперед і медіально, відкриваючись на верхівці піраміди у вигляді *apertura interna canalis carotici*. Від його стінок відгалужуються тонкі **сонно-барабанні каналці.**

Сонно-барабанні каналці, *canaliculi caroticotympanici*, (зазвичай два) відгалужуються від сонного каналу біля його зовнішнього отвору і проникають в барабанну порожнину.

Соскоподібний каналець, *canaliculus mastoideus*, починається в *fossa jugularis*, перехрещує лицевий канал і відкривається в соскоподібно-барабанну щілину, *fissura tympanomastoidea*, у вигляді *apertura canaliculi mastoidei*.

Таблиця 3.3

Канали скроневої кістки і їх вміст

Назва каналу	Початок каналу	Кінець каналу	Вміст
Лицевий канал, <i>canalis facialis</i>	внутрішній слуховий прохід, <i>meatus acusticus internus</i>	шилососкоподібний отвір, <i>foramen stylomastoideum</i>	лицевий нерв, <i>n. facialis</i> (VII пара) вузол колінця, <i>ganglion geniculi</i> ; шилососкоподібні артерії і вени, <i>a a. et</i>

			<i>vv. stylomastoideae</i>
Канал великого кам'янистого нерва, <i>canalis nervi petrosi majoris</i>	великий кам'янистий канал в області колінця, <i>geniculum canalis facialis</i>	розтір каналу великого кам'янистого нерва, <i>hiatus canalis nervi petrosi majoris</i>	великий кам'янистий нерв, <i>n. petrosus major</i> (гілка <i>n. facialis</i>)
Каналець барабанної струни, <i>canaliculus chordae tympani</i>	лицевий канал в області шилососкоподібного отвору, <i>foramen stylomastoideum</i>	кам'янисто-барабанна щілина, <i>fissura petrotympanica</i>	барабанна струна, <i>chorda tympani</i> (гілка <i>n. facialis VII</i> пара)
Барабанний каналець, <i>canaliculus tympanicus</i>	кам'яниста ямочка, <i>fossula petrosa (apertura inferior canaliculi tympanici)</i>	ущелина малого кам'янистого нерва, <i>hiatus canalis n. petrosi minoris</i>	барабанний нерв, <i>n. tympanicus</i> (гілка <i>n. glossopharyngeus IX</i> пара)
М'язово-трубний канал , <i>canalis musculotubarius</i> а) <i>semicanalis m. tensoris tympani</i> б) <i>semicanalis tubae auditivae</i>	барабанна порожнина, <i>cavitas tympani</i>	верхівка піраміди, <i>apex pyramis</i>	<i>m. tensor tympani;</i> <i>pars ossea tubae auditivae</i>
Сонний канал, <i>canalis caroticus</i>	зовнішній сонний отвір, <i>apertura externa canalis carotici</i>	внутрішній сонний отвір, <i>apertura interna canalis carotici</i>	внутрішня сонна артерія, <i>a. carotis interna;</i> венозне сплетення сонного каналу, <i>plexus venosus caroticus internus;</i> внутрішнє сонне сплетення, <i>plexus caroticus internus</i> (від <i>ganglion superius truncus sympathicus</i>)
Сонно-барабанні канальці , <i>canaliculi caroticotympanici</i>	сонний канал, <i>canalis caroticus</i>	барабанна порожнина, <i>cavitas tympanica</i>	сонно-барабанні артерії, <i>aa. caroticotympanici</i> (від <i>a. carotis interna</i>); сонно-барабанні

			нерви, <i>nn.</i> <i>caroticotympanici</i> (від <i>pl. caroticus internus et</i> <i>n. tympanicus</i>)
Соскоподібний каналець, <i>canaliculus mastoideus</i>	яремна ямка, <i>fossa</i> <i>jugularis (foramen</i> <i>mastoideum)</i>	соскоподібно-барабанна щілина, <i>fissura</i> <i>tympano- mastoidea</i> (<i>apertura</i> <i>canaliculi mastoidei</i>)	вушна гілка блукаючого нерва, <i>ramus</i> <i>auricularis n. vagi</i>

3.3. КІСТКИ ЛИЦЕВОГО ЧЕРЕПА

До кісток лицевого черепа належать: парні кістки - **верхня щелепа**, *maxilla*; **піднебінна кістка**, *os palatinum*; **сльозова кістка**, *os lacrimale*; **носова кістка**, *os nasale*; **нижня носова раковина**, *concha nasalis inferior*; **вилічна кістка**, *os zygomaticum*; і **непарні кістки** - **нижня щелепа**, *mandibula*; **леміш**, *vomer*; **під'язикова кістка**, *os hyoideum*.

Верхня щелепа, *maxilla*, (рис. 3.15, 3.16) парна, повітроносна, складається з **тіла** і чотирьох **відростків**: **лобний**, **піднебінний альвеолярний**, **скроневий (вилічний)**.

Тіло верхньої щелепи, *corpus maxilla*, має 4 поверхні: **носову**, **очноямкову**, **підскроневу** і **передню (лицеву)**. У товщі тіла верхньої щелепи розташовується **верхньощелепна (Гайморова) пазуха**, *sinus maxillaris (Higmore)*, яка відкривається в середній носовий хід. Ця пазуха є єдиною, з якою дитина народжується, інші - формуються в постнатальному періоді розвитку.

Передня поверхня, *facies anterior*, внизу переходить в альвеолярний відросток, де помітний ряд підвищень, *juga alveolaria*, які відповідають розміщенню зубних коренів. Підвищення, яке відповідне іклу, найбільш виражене. Вище його і латерально знаходиться **іклова ямка**, *fossa canina*. Вгорі передня поверхня верхньої щелепи відмежовується від очноямкової **підочноямковим краєм**, *margo infraorbitalis*. Тоді як нижче його помітний **підочноямковий отвір**, *foramen infraorbitale*, через яке з очниці виходять однойменний нерв і артерія. Медіальною межею передньої поверхні служить **носова вирізка**, *incisura nasalis*.

Носова поверхня, *facies nasalis*, внизу переходить в верхню поверхню піднебінного відростка. На ній помітний **гребінь** для **нижньої носової раковини** (*crista conchalis*). Позаду лобового відростка помітна сльозова борозна, *sulcus lacrimalis*, яка зі сльозовою кісткою і нижньою носовою раковиною перетворюється у **нососльозовий канал**, *canalis nasolacrimalis*, сполучає очну ямку з нижнім носовим ходом. Ще більш дозаду - великий отвір, що веде в *sinus maxillaris*, **верхньощелепна розщелина**, *hiatus maxillaris (semilunaris)*.

Підскронева поверхня, *facies infratemporalis*, відокремлена від передньої поверхні основою вилічного відростка. На цій поверхні добре видно горб верхньої щелепи, *tuber maxillae*, на якому відкриваються **альвеолярні отвори**, *foramina alveolaria*. Медіальніше горба розташовується вертикально і йде **велика піднебінна борозна**, *sulcus palatinus major*.

Очноямкова поверхня, *facies orbitalis*, бере участь в утворенні нижньої стінки очниці. В її задній частині починається **підочноямкова борозна**, *sulcus infraorbitalis*, що переходить спереду в **підочноямковий канал**, *canalis infraorbitalis*, який відкривається **підочноямковим отвором**, *foramen infraorbitale*, на передній поверхні тіла верхньої щелепи.

Лобовий відросток верхньої щелепи, *processus frontalis maxillae*, бере участь в утворенні латеральної стінки порожнини носа і медіальної стінки очниці. На його медіальній поверхні видно **реши́тчастий гребінь**, *crista ethmoidalis*, з яким зростається

середня носова раковина. **Піднебінний відросток**, *processus palatinus*, утворює кісткове піднебіння і нижню стінку (дно) порожнини носа. У передній частині шва, що утворюється при з'єднанні обох піднебінних відростків, знаходиться отвір, що веде в **різцевий канал**, *canalis incisivus*. **Виличний відросток**, *processus zygomaticus*, з'єднується із виличною кісткою. Нижній вільний край **альвеолярного відростка**, *processus alveolaris*, має заглиблення - **зубні альвеоли**, *alveoli dentales*, які відокремлені один від одного **міжальвеолярними перегородками**, *septa interalveolaria*. На його зовнішній поверхні видно **альвеолярні підвищення**, *juga alveolaria*.

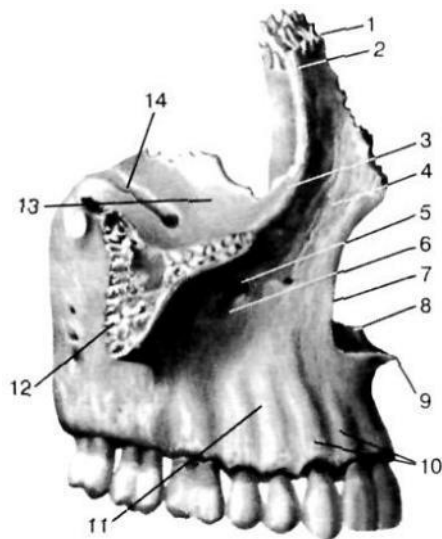


Рис. 3.15. Права верхня щелепа (вигляд збоку).

1 - *processus frontalis*; 2 - *crista lacrimalis anterior*; 3 - *margo infraorbitalis*; 4 - *facies anterior*; 5 - *foramen infraorbitale*; 6 - *fossa canina*; 7 - *incisura nasalis*; 8 - *processus palatinus*; 9 - *spina nasalis anterior*; 10 - *juga alveolaria*; 11 - *processus alveolaris*; 12 - *processus zygomaticus*; 13 - *facies orbitalis*; 14 - *sulcus infra-orbitalis*.

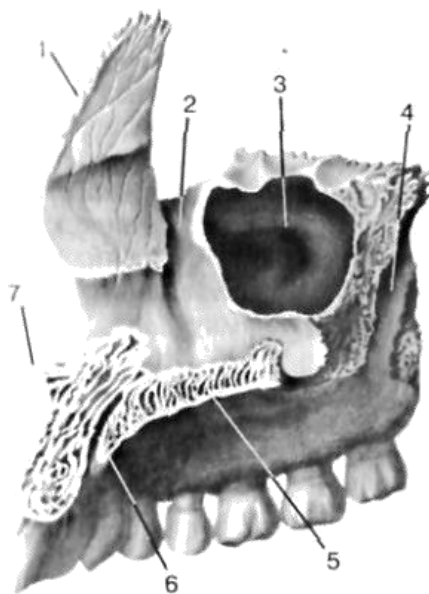


Рис. 3.16 Верхня щелепа і піднебінна кістка (вигляд зі сторони порожнини носа):

1 – *processus frontalis*; 2 – *sulcus lacrimalis*; 3 – *hiatus maxillaris*; 4 – *sulcus palatinus major*; 5 – *processus palatinus*; 6 – *canalis incisivus*; 7 – *spina nasalis anterior*.

Піднебінна кістка, *os palatinum*, (рис. 3.17) складається з *горизонтальної і перпендикулярної пластинок*, *lamina horizontalis et lamina perpendicularis*. Горизонтальна пластинка становить частину нижньої стінки порожнини носа і кісткового піднебіння. Перпендикулярна пластинка входить до складу латеральної стінки порожнини носа, утворюючи медіальну стінку крилоподібно-піднебінної ямки. Від перпендикулярної пластинки відходять *очноямковий і клиноподібний відростки*, *processus orbitalis et processus sphenoidalis*, розділені *клиноподібно-піднебінною вирізкою*, *incisura sphenopalatina*. *Пірамідний відросток*, *processus pyramidalis*, прилягає до вирізки крилоподібного відростка клиноподібною кістки.

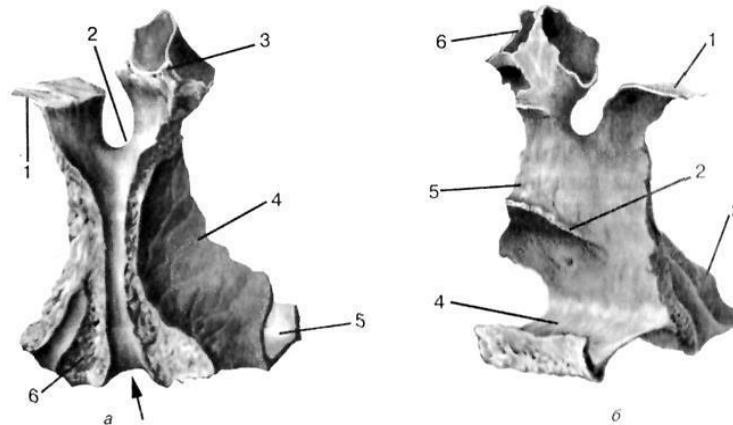


Рис. 3.17. Права піднебінна кістка (а - вигляд ззовні; б - вигляд зсередини).

1 - *processus sphenoidalis*; 2 - *incisura sphenopalatina*; 3 - *processus orbitalis*; 4 - *lamina perpendicularis*; 5 - *lamina horizontalis*; 6 - *processus pyramidalis*; *стрілкою показана sulcus palatinus major*; б: 1 - *processus sphenoidalis*; 2 - *crista conchalis*; 3 - *processus pyramidalis*; 4 - *lamina horizontalis*; 5 - *lamina perpendicularis*; 6 - *processus orbitalis*.

Сльозова кістка, *os lacrimale*, (рис. 3.18в) є частиною медіальної стінки очниці і латеральної стінки порожнини носа.

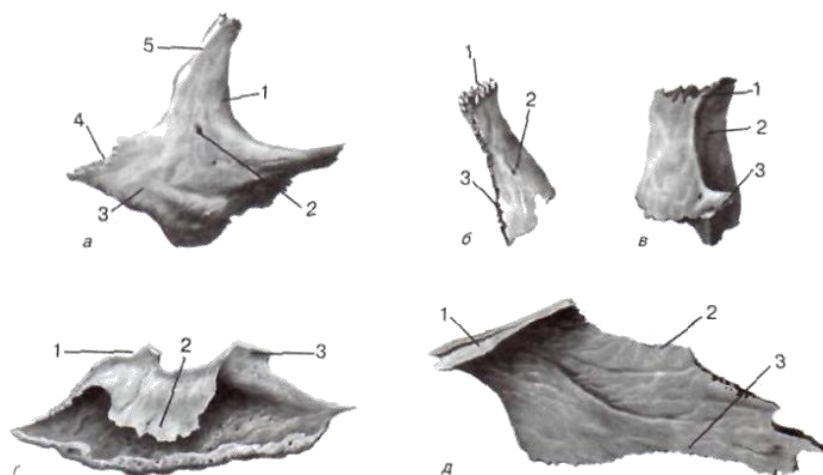


Рис. 3.18. Дрібні кістки лицевого черепа.

а - *os zygomaticum*; б - *os nasale*; в - *os lacrimale*; г - *concha nasalis inferior*; д - *vomer*.
 а: 1 - *facies orbitalis*; 2 - *foramen zygomaticofaciale*; 3 - *facies lateralis*; 4 - *processus temporalis*; 5 - *processus frontalis*; б: 1 - *margo superior*; 2 - *foramen nasale*; 3 - *margo lateralis*; в: 1 - *crista lacrimalis posterior*; 2 - *sulcus lacrimalis*; 3 - *hamulus lacrimalis*; г: 1 - *processus ethmoidalis*; 2 - *processus maxillaris*; 3 - *processus lacrimalis*; д: 1 - *alae vomeris*; 2 - *margo anterior*; 3 - *margo inferior*.

Носова кістка, *os nasale*, (рис. 3.18б) бере участь в утворенні спинки носа, латеральної стінки порожнини носа і грушоподібної вирізки.

Нижня носова раковина, *concha nasalis inferior*, прикріплюється до **раковини гребеня, *crista conchalis*** (рис. 18г), верхньої щелепи і перпендикулярної пластинки піднебінної кістки на латеральній стінці порожнини носа. Бере участь в утворенні середньої та нижньої носових ходів.

Вилична кістка, *os zygomaticum*, (рис. 3.18а) з'єднується із виличними відростками лобової і скроневої кісток, а також верхньої щелепи. Разом із виличними відростком скроневої кістки утворює виличну **дугу, *arcus zygomaticus***. У ній розрізняють **латеральну, скроневу і очноямкову поверхні, *facies lateralis, temporalis et orbitalis***, і два **відростки: лобовий і скроневий, *processus frontalis et temporalis***. На очній поверхні знаходиться **виличноочноямковий отвір, *foramen zygomaticoorbitale***. Він веде в канал, який в товщі кістки роздвоюється і відкривається назовні двома отворами: на латеральній поверхні - **виличнолицевий отвір, *foramen zygomaticofaciale***, на скроневій поверхні - **виличноскроневий отвір, *foramen zygomaticotemporale***.

Леміш, *vomer*, (рис. 3.18д) бере участь в утворенні перегородки порожнини носа. Складається з пластинки чотирикутної форми і крил.

Нижня щелепа, *mandibula*, (рис. 3.19а, б) непарна, складається з тіла, ***corpus mandibulae***, **парних гілок, *ramus mandibulae***.

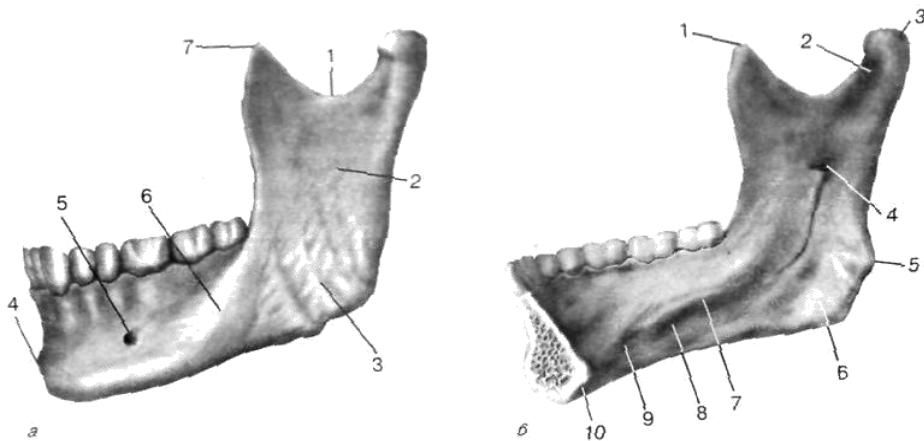


Рис. 3.19. Нижня щелепа (а - вигляд ззовні; б - вигляд зсередини).

а: 1 - *incisura mandibulae*; 2 - *ramus mandibulae*; 3 - *tuberositas masseterica*; 4 - *protuberantia mentalis*; 5 - *foramen mentale*; 6 - *corpus mandibulae*; 7 - *processus coronoideus*; **б:** 1 - *processus coronoideus*; 2 - *fovea pterygoidea*; 3 - *processus condylaris*; 4 - *foramen mandibulae*; 5 - *angulus mandibulae*; 6 - *tuberositas pterygoidea*; 7 - *linea mylohyoidea*; 8 - *fovea submandibularis*; 9 - *fovea sublingualis*; 10 - *fossa digastrica*.

Верхній край тіла утворює **альвеолярну частину, *pars alveolaris***, побудовану так само як і альвеолярний відросток верхньої щелепи. У передній частині тіла по серединній лінії знаходиться **підборідий виступ, *protuberantia mentalis***, що закінчується донизу парним підборідним горбком, ***tuberculum mentale***. Ззаду від нього знаходиться **підборідний отвір, *foramen mentale***. На внутрішній поверхні тіла по серединній лінії є **підборідна ость, *spina mentalis***. З боків від неї знизу розташовується парна **двочеревцева ямка, *fossa digastrica***, а вгорі - **під'язикова ямка, *fovea sublingualis***, в якій залягає однойменна слинна залоза. На рівні корінних зубів є **піднижньощелепна ямка, *fovea submandibularis***.

При переході тіла нижньої щелепи в її гілку утворюється **кут нижньої щелепи, *angulus mandibulae***, на зовнішній поверхні якого є **жувальна горбистість, *tuberositas masseterica***, а на внутрішній - **крилоподібна**

горбистість, tuberositas pterygoidea. На внутрішній поверхні гілки видно **отвір нижньої щелепи, foramen mandibulae**, який веде в **канал нижньої щелепи, canalis mandibulae**, що закінчується **підборідним отвором, foramen mentale**.

Догори гілка закінчується двома відростками: розташованим спереду - **вінцевим відростком, processus coronoideus**, і позаду - **виростковим відростком, processus condylaris**, між якими знаходиться **вирізка нижньої щелепи, incisura mandibulae**. Виростковий відросток має розширену частину - **головку, caput mandibulae**, і звужену частину - **шийку, collum mandibulae**, на передній поверхні якої розташовується **крилоподібна**

Під'язикова кістка, os hyoideum, (рис 3.20а, б) непарна, розташовується в області шії; до неї прикріплюється гортань, частина м'язів, що лежать вище і нижче під'язикової кістки. Враховуючи **спільність походження і розвитку дана кістка належить до лицевого черепу**. Вона складається з **тіла, corpus ossis hyoidei**, і **2 пар відростків: великого рогу, cornu majus**, і **малого рогу, cornu minus**.

Основні складові частини деяких кісток лицевого черепу представлені в таблиці 3.4.

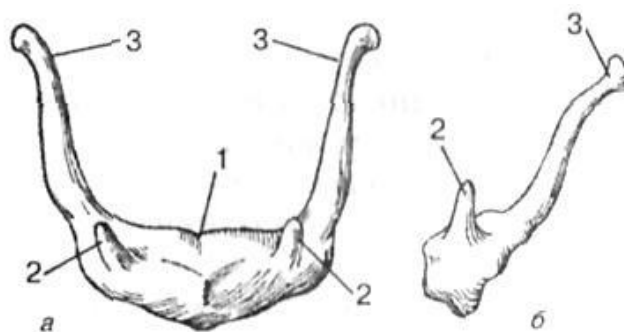


Рис. 3.20. Під'язикова кістка (а – вигляд зверху; б – вигляд збоку).
1 – corpus; 2 – cornua minora; 3 – cornua majora.

Таблиця 3.4

Основні складові частини деяких кісток лицевого черепу

Назва кістки	Основні складові частини
Нижня щелепа, <i>mandibula</i>	1. Тіло, <i>corpus mandibulae</i> . 2. Гілка, <i>ramus mandibulae</i> (парна). 3. Кут, <i>angulus mandibulae</i> . 4. Альвеолярна частина, <i>pars alveolaris mandibulae</i> .
Верхня щелепа, <i>maxilla</i>	1. Тіло, <i>corpus maxillae</i> . Має 4 поверхні: а) носова поверхня, <i>facies nasalis</i> ; б) очноямкова поверхня, <i>facies orbitalis</i> ; в) передня поверхня, <i>facies anterior</i> ; г) підскронева поверхня, <i>facies infratemporalis</i> . 2. Лобовий відросток, <i>processus frontalis</i> . 3. Піднебінний відросток, <i>processus palatinus</i> . 4. Альвеолярний відросток, <i>processus alveolaris</i> . 5. Виличний відросток, <i>processus zygomaticus</i> .
Піднебінна кістка, <i>os palatinum</i>	Пластинки: 1. Перпендикулярна пластинка, <i>lamina perpendicularis</i> . 2. Горизонтальна пластинка, <i>lamina horizontalis</i> . Відростки: 1. Клиноподібний відросток, <i>processus sphenoidalis</i> . 2. Очноямковий відросток, <i>processus orbitalis</i> . 3. Пірамідальний відросток, <i>processus pyramidalis</i> .

В окремих ділянках черепа є потовщення компактної речовини кісток, **контрфорси**, на яких розподіляється сила жувального тиску з верхньої або нижньої щелепи на склепіння черепа.

Розрізняють контрфорси верхньої і нижньої щелепи.

Контрфорси верхньої щелепи.

1. **Лобово-носовий контрфорс** - впирається знизу в потовщені стінки зубної альвеоли ікла і сусідніх з ним зубів, продовжуючись догори у вигляді щільної пластинки лобового відростка верхньої щелепи, доходючи до зовнішнього краю носової частини лобової кістки.

2. **Альвеолярно-вигинний контрфорс** - йде від альвеолярного підвищення 1-го і 2-го молярів вгору по вигинно-альвеолярному гребеню до вигинної кістки, яка перерозподіляє тиск: позаду - на вигинний відросток скроневої кістки, зверху - на вигинний відросток лобової кістки, досередини - на верхню щелепу в область підчонячкового краю з переходом в сторону лобно-носового контрфорсу.

3. **Крило-піднебінний контрфорс** - починається від альвеолярного підвищення останніх молярів і горба верхньої щелепи, прямує вгору, де посилюється крилоподібним відростком клиноподібної кістки і перпендикулярною пластинкою піднебінної кістки.

4. **Піднебінний контрфорс** - утворений піднебінними відростками верхньої щелепи і горизонтальними пластинками піднебінних кісток, що з'єднують праву і ліву альвеолярні дуги в поперечному напрямку. Врівноважує силу, що розвивається під час жування в поперечному напрямку.

Контрфорси нижньої щелепи.

1. **Альвеолярний контрфорс** - прямує вгору у напрямку до альвеолярних комірок нижньої щелепи.

2. **Висхідний контрфорс** - йде вгору по гілці нижньої щелепи до шиї і головки нижньої щелепи. По даному контрфорсу жувальний тиск передається на нижньощелепну ямку ямку скроневої кістки.

Кістки лицевого черепа беруть участь в утворенні **очниць, порожнини носа, порожнини рота, підскроневої і крилоподібно-піднебінної ямок**. Сконева ямка належить до мозкового черепа. В силу того, що вона топографічно пов'язана з підскроневою і крилоподібно-піднебінною ямками, вона буде описана в даному розділі.

Очна ямка, orbita, - парна порожнина, що має вигляд чотиригранної піраміди. Основа піраміди обернена вперед і обмежує **вхід в очну ямку, aditus orbitae**. Верхівка піраміди переходить в **зоровий канал, canalis opticus** (рис. 3.21). В очній ямці розташоване очне яблуко і його допоміжний апарат.

Вхід в очну ямку обмежений:

- **ноосвою частиною, надчонячковим краєм і вигинними відростком лобової кістки, pars nasalis, margo supraorbitalis et processus zygomaticus ossis frontalis;**
- **вигинною кісткою, os zygomaticum;**
- **підчонячковим краєм і лобовим відростком верхньої щелепи, margo infraorbitalis et processus frontalis maxillae.**

В очній ямці **виділяють 4 стінки: верхню, латеральну, нижню і медіальну**, кожна з яких утворена різними кістковими структурами. Будову стінок очної ямки надано в таблиці 3.5. Сполучення очної ямки з іншими топографічними утвореннями черепа описані в таблиці 3.6.

Ряд сполучень очної ямки утворюється при з'єднанні окремих кісток: при з'єднанні лобового відростка верхньої щелепи і слезової кістки утворюється **носослезовий канал, canalis nasolacrimalis**; верхня щелепа і велике крило клиноподібної кістки обмежують **нижню очноячкову щілину, fissura orbitalis inferior**; при з'єднанні лобової і решітчастої кісток формуються **передній і задній решітчасті отвори, foramen ethmoidale anterius et foramen ethmoidale posterius** (рис. 3.22).

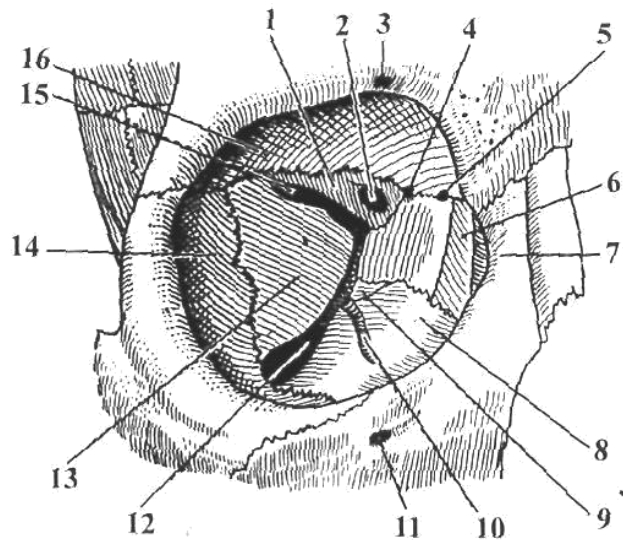


Рис. 3.21. Будова стінок очної ямки.

1 - *ala minor ossis sphenoidalis*; 2 - *canalis opticus*; 3 - *for. supraorbitale*; 4 - *for. ethmoidale posterius*; 5 - *for. ethmoidale anterius*; 6 - *os lacrimale*; 7 - *processus frontalis maxillae*; 8 - *facies orbitalis maxillae*; 9 - *processus orbitalis ossis palatini*; 10 - *sulcus infraorbitalis*; 11 - *for. infraorbitale*; 12 - *fissura orbitalis inferior*; 13 - *ala major ossis sphenoidalis*; 14 - *os zygomaticum*; 15 - *fissura orbitalis superior*; 16 - *pars orbitalis ossis frontalis*.

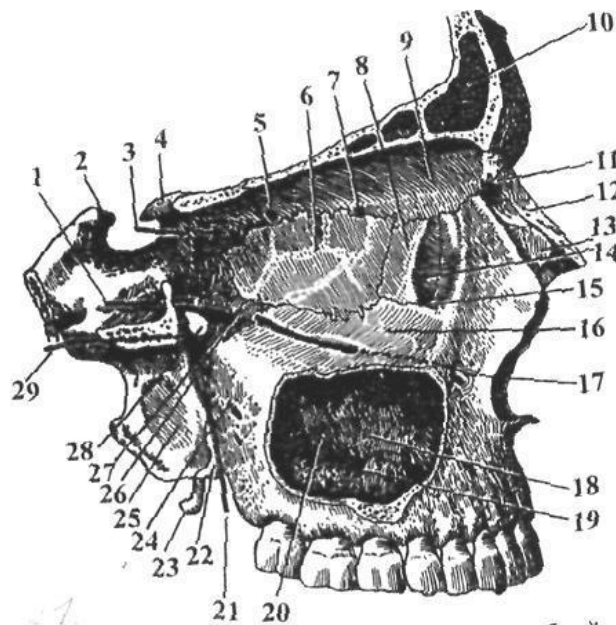


Рис. 3.22. Сполучення очної ямки і крилоподібно-піднебінної ямки.

1 - зонд у *for. rotundum*; 2 - *dorsum sellae*; 3 - зонд у *canalis opticus*; 4 - *sulcus prechiasmatis*; 5 - *for. ethmoidale posterius*; 6 - *lamina orbitalis ossis ethmoidalis*; 7 - *for. ethmoidale anterius*; 8 - *os lacrimale*; 9 - *os frontale*; 10 - *sinus frontalis*; 11 - *sutura nasofrontalis*; 12 - *os nasale*; 13 - *vomer*; 14 - *sulcus nasolacimalis*; 15 - *canalis nasolacimalis*; 16 - *facies orbitalis maxillae*; 17 - зонд у *canalis infraorbitalis*; 18 - *concha nasalis inferior*; 19 - *sinus maxillaris*; 20 - *lamina perpendicularis ossis palatini*; 21 - зонд у *canalis palatinus major*; 22 - *processus pyramidalis ossis palatini*; 23 - *hamulus pterygoideus*; 24 - *tuber maxillae*; 25 - *lamina lateralis processus pterygoidei*; 26 - *fossa pterygopalatina*; 27 - *processus orbitalis ossis palatini*; 28 - *for. sphenopalatinum*; 29 - зонд у *canalis pterygoideus*.

Таблиця 3.5

Будова очної ямки

Стінки очної ямки	Кісткові структури, які утворюють стінку
Верхня стінка, <i>paries superior</i>	- очноямкова частина лобової кістки, <i>pars orbitalis ossis frontalis</i> ; - мале крило клиноподібної кістки, <i>ala minor ossis sphenoidalis</i>
Латеральна стінка, <i>paries lateralis</i>	- очноямкова поверхня великого крила клиноподібної кістки, <i>facies orbitalis alae majoris ossis sphenoidalis</i> ; - очноямкова поверхня виличного відростка лобової кістки, <i>facies orbitalis processus zygomaticus ossis frontalis</i> ; - очноямкова поверхня виличної кістки, <i>facies orbitalis ossis zygomatici</i>
Нижня стінка, <i>paries inferior</i>	- очноямкова поверхня верхньої щелепи, <i>facies orbitalis maxillae</i> ; - очноямкова поверхня виличної кістки, <i>facies orbitalis ossis zygomatici</i> ; - очноямковий відросток піднебінної кістки, <i>processus orbitalis ossis palatini</i>
Медіальна стінка, <i>paries medialis</i>	- лобовий відросток верхньої щелепи, <i>processus frontalis maxillae</i> ; - носова і очноямкова частини лобової кістки, <i>pars nasalis et pars orbitalis ossis frontalis</i> ; - слезова кістка, <i>os lacrimale</i> ; - решітчаста пластинка решітчастого лабіринту, <i>lamina orbitalis labyrinthus ethmoidalis</i> ; - тіло клиноподібної кістки, <i>corpus ossis sphenoidalis</i>

Таблиця 3.6

Сполучення очної ямки

Назва отвору	Утвір, з яким сполучається очна ямка
Зоровий канал канал, <i>canalis opticus</i>	- передня черепна ямка, <i>fossa cranii anterior</i>
Надочноямковий отвір (вирізка), <i>foramen supraorbitale (incisura supraorbitalis)</i>	- лобова ділянка, <i>regio frontalis</i>
Носослезовий канал, <i>canalis nasolacrimalis</i>	- порожнина носа (нижній носовий хід), <i>cavitas nasi (meatus nasi inferior)</i>
Передній решітчастий отвір, <i>foramen ethmoidale anterius</i>	- передні і середні комірки решітчастої кістки, <i>cellulae ethmoidales anteriores et medii</i>
Задній решітчастий отвір, <i>foramen ethmoidale posterius</i>	- задні комірки решітчастої кістки, <i>cellulae ethmoidales posteriores</i>
Нижня очноямкова щілина, <i>fissura orbitalis inferior</i>	- підскронева ямка, <i>fossa infratemporalis</i> ; - крилоподібно-піднебінна ямка, <i>fossa pterygopalatina</i>
Верхня очноямкова щілина, <i>fissura orbitalis superior</i>	- середня черепна ямка, <i>fossa cranii media</i>
Підочноямковий канал, <i>canalis infraorbitalis</i>	- передня поверхня верхньої щелепи (іклова ямка), <i>facies anterior maxillae (fossa canina)</i>
Виличноочноямковий отвір, <i>foramen zygomaticoorbitale</i>	- вилична ділянка (виличнолицевий отвір), <i>regio zygomatica (foramen zygomaticofaciale)</i> ; - підскронева ямка (виличноскроневиий отвір), <i>fossa infratemporalis (foramen zygomaticotemporale)</i>

Порожнина носа, *cavitas nasi*, розташовується по центру *norma facialis*. Спереду порожнина носа відкривається **грушоподібним отвором, *apertura piriformis***, яка обмежена:

- **носовими вирізками верхніх щелеп, *incisurae nasales maxillae***;
- **нижнім краєм носових кісток, *margo inferiores ossa nasalia***.

Ззаду порожнина носа сполучається із глоткою за допомогою двох **хоан, *choanae***.

Кожна **хоана** обмежена:

- **лемешом, *vomer***;
- **тілом клиноподібної кістки, *corpus ossis sphenoidalis***;

- **горизонтальною пластинкою піднебінної кістки, *lamina horizontalis ossis palatini***;

- **медіальною пластинкою крилоподібного відростка клиноподібної кістки, *lamina medialis processus pterygoidei ossis sphenoidalis***.

Порожнина носа має такі **стінки: верхню, нижню і латеральні, а також перегородку носа**. Дані про кісткові структури, що беруть участь в утворенні стінок порожнини носа, представлені в таблиці 3.7.

Таблиця 3.7

Будова стінок і кісток перегородки порожнини носа

Назва стінки	Кісткові структури, які утворюють стінку
Верхня стінка, <i>paries superior</i>	- носові кістки, <i>ossa nasalia</i> ; - носова частина лобової кістки, <i>pars nasalis ossis frontalis</i> ; - решітчаста пластинка решітчастої кістки, <i>lamina cribrosa ossis ethmoidalis</i> ; - тіло клиноподібної кістки, <i>corpus ossis sphenoidalis</i>
Нижня стінка, <i>paries inferior</i>	- піднебінний відросток верхньої щелепи (парний), <i>processus palatinus maxillae</i> ; - горизонтальна пластинка піднебінної кістки (парна), <i>lamina horizontalis ossis palatini</i>
Латеральна стінка, <i>paries lateralis</i>	- носова поверхня тіла і лобовий відросток верхньої щелепи, <i>facies nasalis et processus frontalis maxillae</i> ; - слезова кістка, <i>os lacrimale</i> ; - решітчастий лабіринт, <i>labyrinthus ethmoidalis</i> ; - перпендикулярна пластинка піднебінної кістки, <i>lamina perpendicularis ossis palatini</i> ; - медіальна пластинка крилоподібного відростка клиноподібної кістки, <i>lamina medialis processus pterygoidei ossis sphenoidalis</i> ; - нижня носова раковина, <i>concha nasalis inferior</i>
Кісткова перегородка носа, <i>septum nasi osseum</i>	- перпендикулярна пластинка решітчастої кістки, <i>lamina perpendicularis ossis ethmoidalis</i> ; - леміш, <i>vomer</i> ; - носовий гребінь, <i>crista nasalis</i>

Найбільш складну будову має її латеральна стінка (рис. 3.23). На ній розташовані носові раковини, які відокремлюють один від одного носові ходи: верхній, середній і нижній (рис. 3.24).

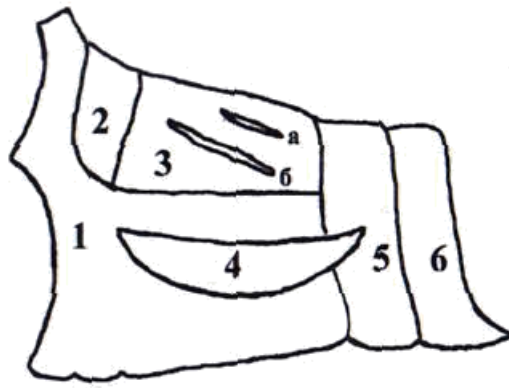


Рис. 3.23. Будова бічної стінки порожнини носа (схема).

1 – *processus frontalis et facies nasalis maxillae*; 2 – *os lacrimale*; 3 – *labyrinthus ethmoidalis* (a – *concha nasalis superior*; б – *concha nasalis media*; 4 – *concha nasalis inferior*; 5 – *lamina perpendicularis ossis palatini*; 6 – *lamina medialis processus pterygoidei ossis sphenoidalis*.

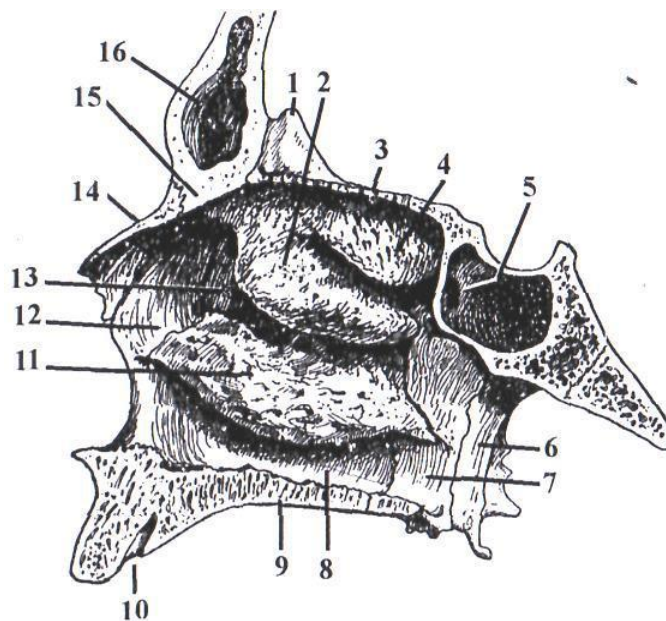


Рис. 3.24. Носові ходи і їх сполучення.

1 – *crista galli*; 2 – *concha nasalis media*; 3 – *lamina cribrosa*; 4 – *concha nasalis superior*; 5 – *apertura sinus sphenoidalis*; 6 – *lamina medialis processus pterygoidei*; 7 – *lamina perpendicularis ossis palatini*; 8 – *meatus nasi inferior*; 9 – *palatum osseum*; 10 – *canalis incisivus*; 11 – *concha nasalis inferior*; 12 – *processus frontalis maxillae*; 13 – *os lacrimale*; 14 – *os nasale*; 15 – *os frontale*; 16 – *sinus frontalis*.

Верхній носовий прохід, *meatus nasi superior*, обмежений верхньою і середньою носовими раковинами, *concha nasalis superior et concha nasalis media*, які є частинами решітчастого лабіринту.

У верхній носовий хід відкриваються:

- **задні комірки решітчастої кістки, *cellulae ethmoidales posteriores***;
- **клиноподібно-піднебінний отвір, *foramen sphenopalatinum***;
- **клиноподібна пазуха, *sinus sphenoidalis***.

Середній носовий прохід, *meatus nasi medius*, розташовується між середньою і нижньою носовими раковинами, *concha nasalis media et concha nasalis inferior*; остання - самостійна кістка.

У середній носовий хід відкриваються:

- **передні і середні комірки решітчастої кістки**, *cellulae ethmoidales anteriores et medii*;
- **лобова пазуха**, *sinus frontalis*;
- **верхньощелепна (Гайморова) пазуха**, *sinus maxillaris (Hightmore)*;
- **клиноподібно-піднебінний отвір**, *foramen sphenopalatinum*, яке сполучає середній носовий хід з крилоподібно-піднебінною ямкою.

Нижній носовий прохід, *meatus nasi inferior*, знаходиться між нижньою носовою раковиною і нижньою стінкою порожнини носа. Він за допомогою **нососльозового каналу**, *canalis nasolacrimalis*, сполучається з очною ямкою. Сюди ж відкривються канали твердого піднебіння: **великий та малий піднебінні канали** (*canalis palatinus mayor et minor*) та різцевий канал (*canalis incisivus*).

Простір, у вигляді сагітально розташованої щілини між перегородкою носа і медіальними поверхнями носових раковин, утворює **спільний носовий хід**, *meatus nasi communis*. Він сполучається з порожниною рота **через різцевий канал**, *canalis incisivus*; а також з передньою черепної ямкою через отвори в *lamina cribrosa*.

Дані про сполучення повітроносних порожнин кісток черепа представлені в таблиці 3.8.

Таблиця 3.8

Сполучення приносних пазух

Назва пазухи	Сполучення
Верхньощелепна пазуха, <i>sinus maxillaris</i>	порожнина носа (середній носовий хід, <i>meatus nasi medius</i>)
Лобова пазуха, <i>sinus frontalis</i>	порожнина носа (середній носовий хід, <i>meatus nasi medius</i>)
Комірки решітчастої кістки, <i>cellulae ethmoidales</i> : а) передні; б) середні; в) задні.	а), б) – порожнина носа (середній носовий хід, <i>meatus nasi medius</i>) в) – порожнина носа (верхній носовий хід, <i>meatus nasi superior</i>)
Клиноподібна пазуха, <i>sinus sphenoidalis</i>	порожнина носа (позаду верхньої носової раковини, <i>concha nasalis superior</i>)

Кісткове піднебіння, *palatum osseum*, утворене піднебінними відростками верхніх щелеп і горизонтальними пластинками піднебінних кісток (див. рис. 3.8), які з'єднані за допомогою **серединного піднебінного шва**, *sutura palatina mediana*, і **поперечного піднебінного шва**, *sutura palatina transversa*. Коли зазначені шви не формуються, виникає дефект розвитку, **розщеплення піднебіння** (*palatum fissum*), який називається «**вовча паща**», *faux lupine*. При наявності такого дефекту нормальне вигодовування новонародженого неможливе через попадання молока з порожнини рота в порожнину носа і потім в дихальні шляхи.

Порожнина рота сполучається з порожниною носа через **різцевий канал**, *canalis incisivus*, з крилоподібно-піднебінною ямкою - через великий піднебінний

канал, *canalis palatinus major*. До структур твердого піднебіння судини і нерви проходять через **малі піднебінні канали**, *canalculi palatini minoris*.

Сполучення порожнини рота і їх вміст представлені в таблиці 3.9.

Таблиця 3.9

Сполучення порожнини рота та їх вміст

Назва	Вміст		
	артерії	вени	Назва
Великий піднебінний канал, <i>canalis palatinus major</i>	<i>a. palatina descendens</i> (із <i>a. maxillaris</i>)	<i>vv. palatinae</i> (притоки <i>plexus venosus pterygoideus</i>)	<i>nasales posteriores inferiores</i> (від <i>ganglion pterygopalatinum</i>)
Малі піднебінні отвори, <i>foramina palatina minora</i>	<i>aa. palatinae minores</i> (із <i>a. palatina descendens</i> від <i>a. maxillaris</i>)		<i>nn. palatini minores</i> (від <i>ganglion pterygopalatinum</i>)
Резцевий канал, <i>canalis incisivus</i>			<i>n. nasopalatinus</i> (від <i>ganglion pterygopalatinum</i>)

3.4. ЧЕРЕП В ЦІЛОМУ. ЗОВНІШНЯ І ВНУТРІШНЯ ПОВЕРХНІ ОСНОВИ ЧЕРЕПА. СКРОНЕВА, ПІДСКРОНЕВА, КРИЛОПІДНЕБІННА ЯМКИ

Як уже зазначалося, мозковий відділ черепа складається з **склепіння (*fornix*) та основи (*basis*)** черепа. Межею між ними є умовна лінія, що проходить від *protuberantia occipitalis externa* по *linea nuchae superior* до *basis processus mastoideus* над *porus acusticus externus*. Потім межа йде по *basis processus zygomaticus ossis temporalis* і *crista infratemporalis alae majoris ossis sphenoidalis* продовжуючись до *processus zygomaticus ossis frontalis* і по *margo supraorbitalis* досягає *sutura nasofrontalis*.

Склепіння (покрівля) черепа, *fornix* seu *calvaria*, утворене *squama frontalis, ossa parietalia, squama temporalis, squama occipitalis*, латеральними частинами *alae majores ossis sphenoidalis* (рис. 25).

На зовнішній поверхні склепіння видно наступні основні утворення:

- **парний лобовий горб**, *tuber frontale*;
- **парний тімний горб**, *tuber parietale*;
- **верхня скронева лінія**, *linea temporalis superior*;
- **парний тім'яний отвір**, *foramen parietale*;
- **сагітальний шов**, *sutura sagittalis* (між *ossa parietalia*);
- **вінцевий шов**, *sutura coronalis* (між *squama frontalis* et *ossa parietalia*);
- **лямбдоподібний шов**, *sutura lambdoidea* (між *squama occipitalis* et *ossa parietalia*);
- **парний лускатий шов**, *sutura squamosa* (між *squama temporalis* et *os parietale*);
- **зубчасті шви**, *suturae serratae* (між *ala major ossis sphenoidalis* et *ossa temporale, parietale, frontale*; між *processus mastoideus* і *ossa parietale et occipitale*).

На внутрішній поверхні склепіння черепа, окрім перерахованих вище швів, видно контури:

- **пальцеві втиснення**, *impressiones digitatae*;
- **мозкові виступи**, *juga cerebralia*;
- **артеріальні борозни**, *sulci arteriosi*;
- **борозни верхньої сагітальної пазухи**, *sulcus sinus sagittalis superioris*;
- **ямочки грануляцій**, *foveolae granulares*, по ходу *sutura sagittalis*.

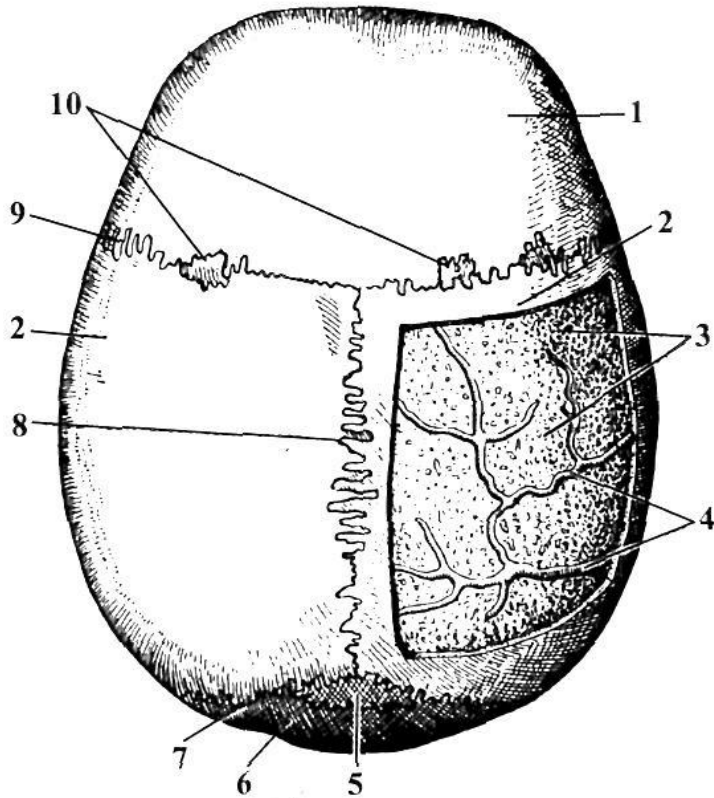


Рис. 3.25. Покрівля черепа.

1 – *os frontale*; 2 – *os parietale*; 3 – *diploë*; 4 – *venae diploicae*; 5 – *os intraparietale (Inci)*; 6 – *os occipitale*; 7 – *sutura lambdoidea*; 8 – *sutura sagittalis*; 9 – *sutura coronalis*; 10 – *ossa suturata*.

Зовнішня основа черепа, *dasis cranii externa* (рис. 3.26). Передня частина зовнішньої основи черепа, *basis cranii externa*, прикрита кістками лицевого черепа. Задній відділ основи черепа, доступний для огляду, утворений:

- **потиличною кісткою, *os occipitale***;
- **скроневими кістками, *ossa temporalia***;
- **клиноподібною кісткою, *os sphenoidale***;
- **соскоподібним кутом тім'яної кістки, *angulus mastoideus ossis temporalis*** (парний).

На лусці потиличної кістки видно:

- **зовнішній потиличний виступ, *protuberantia occipitalis externa***;
- **зовнішній потиличний гребінь, *crista occipitalis externa***;
- **верхня каркова лінія, *linea nuchae superior***;
- **нижня каркова лінія, *linea nuchae inferior***.

На латеральній частині потиличної кістки розташовуються:

- **потиличний виросток, *condylus occipitalis***;
- **виростковий канал, *canalis condylaris***;
- **виросткова ямка, *fossa condylaris***;
- **під'язиковий канал, *canalis hypoglossalis***.

В межах базиллярної частини потиличної кістки, яка зростається з тілом клиноподібною кістки, розташовується **глотковий горбок, *tuberculum pharyngeum***. Центральним отвором у задній черепній ямці є **великий отвір, *foramen magnum*** (рис. 3.26).

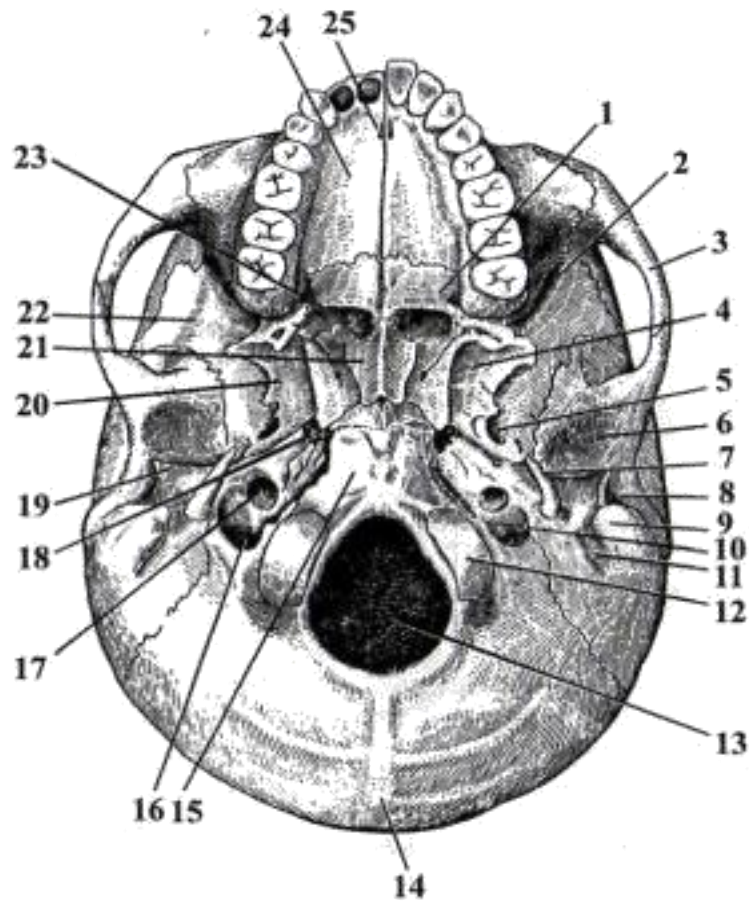


Рис. 3.26. Зовнішня основа черепа.

1 – lamina horizontalis ossis palatini; 2 – fossa pterygopalatina; 3 – arcus zygomaticus; 4 – fossa pterygoidea; 5 – for. ovale; 6 – fossa mandibularis; 7 – processus styloideus; 8 – porus acusticus externus; 9 – processus mastoideus; 10 – fissura petrooccipitalis; 11 – incisura mastoidea; 12 – condylus occipitalis; 13 – for. magnum; 14 – crista occipitalis externa; 15 – pars basilaris ossis occipitalis; 16 – for. jugulare; 17 – for. caroticum externum; 18 – for. lacerum; 19 – pars tympanica ossis temporalis; 20 – processus pterygoideus; 21 – vomer; 22 – ala major ossis sphenoidalis; 23 – choana; 24 – processus palatinus maxillae; 25 – canalis incisivus.

В утворенні зовнішньої основи черепа бере участь соскоподібний відросток і нижня поверхня піраміди скроневої кістки. На зазначеній поверхні розташовані:

- **яремна ямка**, *fossa jugularis*;
- **шилоподібний відросток**, *processus styloideus*;
- **шилососкоподібний отвір**, *foramen stylomastoideum*;
- **кам'яниста ямочка**, *fossula petrosa*;
- **зовнішній сонний отвір** *foramen caroticum externum*.

В межах соскоподібного відростка знаходяться:

- **борозна потиличної артерії**, *sulcus a. occipitalis*;
- **соскоподібна вирізка**, *incisura mastoidea*;
- **соскоподібний отвір**, *foramen mastoideum*.

До піраміди скроневої кістки прилягає її барабанна частина, що обмежує **зовнішній слуховий прохід**, *porus acusticus externus*. Попереду останнього знаходиться **барабанно-луската** щілина, *fissura tympanosquamosa*, в яку впирається кам'яниста частина. В результаті цього дана щілина розділяється на **кам'янисто-лускату щілину**, *fissura petrosquamosa*, і **кам'янисто-барабанну щілину**, *fissura petrotympanica*.

На лусці скроневої кістки видно:

- **нижньощелепна ямка**, *fossa mandibularis*;
- **суглобовий горбок**, *tuberculum articulare*.

З боку клиноподібної кістки зовнішнє підставу черепа утворюють: тіло, велике крило і крилоподібний відросток.

На великому крилі добре видно:

- **овальний отвір**, *foramen ovale*;
- **круглий отвір** (*foramen rotundum*);
- **остистий отвір**, *foramen spinosum*.

Біля основи крилоподібного відростка проходить **криловидний канал**, *canalis pterygoideus*.

Крім того, при з'єднанні вище зазначених кісток утворюються:

- **яремний отвір**, *foramen jugulare*;
- **рваний отвір**, *foramen lacerum*;
- **кам'янисто-потилична щілина**, *fissura petrooccipitalis*;
- **клиноподібно-кам'яниста щілина**, *fissura sphenopetrosa*.

Через багаточисельні отвори у зовнішній основі черепа проходять судини і нерви, основні дані про деякі з них представлені в таблиці 3.10.

Таблиця 3.10

Отвори зовнішньої основи черепа і їх вміст

Назва отвору	Вміст		
	Артерії	Вени	Нерви
Великий потиличний отвір, <i>foramen magnum</i>	– <i>aa. spinales anterior et posteriores</i> ; – <i>a. vertebralis</i>	– <i>plexus basilaris</i> ; – <i>v. vertebralis</i>	– <i>medulla oblongata</i> ; – <i>radix spinalis n. accessarii</i>
Виростковий канал, <i>canalis condylaris</i>	—	– <i>v. emissaria condylaris</i>	—
Під'язиковий канал, <i>canalis hypoglossalis</i>	—	– <i>plexus venosus canalis hypoglossalis</i>	– <i>n. hypoglossus</i> (XII пара)
Яремний отвір, <i>foramen jugulare</i>	– <i>a. meningea posterior</i> (із <i>a. pharyngea ascendens</i> від <i>a. carotis externa</i>)	– <i>v. jugularis interna</i>	– <i>n. glossopharyngeus</i> (IX пара); – <i>n. vagus</i> (X пара); – <i>n. accessorius</i> (XI пара)
Соскоподібний отвір, <i>foramen mastoideum</i>	– <i>r. meningeus</i> (із <i>a. occipitalis</i> від <i>a. carotis externa</i>)	– <i>v. emissaria mastoidea</i>	—
Соскоподібно-барабанна щілина, <i>fissura tympano</i>	—	—	– <i>r. auricularis n. vagi</i>

<i>mastoidea</i>			
Кам'янисто-барабанна щілина, <i>fissura petrotympanica</i>	<i>a. tympanica anterior</i> (із <i>a. maxillaris</i>)	– vv. <i>tympanicae</i> (притоки <i>v. retromandibularis</i>)	– <i>chorda tympani</i> (гілка <i>n. facialis</i>)
Кам'янисто-луската щілина, <i>fissura petrosquamosa</i>	– гілки <i>a. meningea media</i> (із <i>a. maxillaris</i>)	—	—
Клиноподібно-кам'яниста щілина, <i>fissura sphenopetrosa</i>	—	—	<i>n. petrosus minor</i> (продовження <i>n. tympanicus</i> , гілка <i>n. glossopharyngeus</i> (IX пара))
Зовнішній слуховий отвір, <i>porus acusticus externus</i>	– rr. <i>auriculares anteriores</i> (із <i>a. temporalis superficialis</i>); – <i>a. auricularis profunda</i> (із <i>a. maxillaris</i>)	– vv. <i>auriculares anteriores</i> (притоки <i>v. retromandibularis</i>)	– <i>r. auricularis n. vagi</i> ; – <i>n. meatus acustici externi</i> (із <i>n. auriculotemporalis</i> від <i>n. mandibularis</i> , гілка <i>n. trigeminus</i>)
Шилососкоподібний отвір, <i>foramen stylomastoideum</i>	– <i>a. stylomastoidea</i> (із <i>a. auricularis posterior</i> від <i>a. carotis externa</i>)	<i>v. stylomastoidea</i> (притока <i>v. retromandibularis</i>)	– <i>n. facialis</i> (VII пара)
Рваний отвір, <i>foramen lacerum</i>	—	—	– <i>n. petrosus major</i> (гілка <i>n. facialis</i>)
Зовнішній сонний отвір, <i>foramen caroticum externum</i>	– <i>a. carotis interna</i>	– <i>plexus venosus caroticus internus</i>	– <i>plexus caroticus internus</i> (симпатичне сплетення)
Нижня апертура барабанного каналця, <i>apertura inferior canaliculi tympanici</i> (расположена в <i>fossula petrosa</i>)	– <i>a. tympanica inferior</i> (із <i>a. pharyngea ascendens</i> від <i>a. carotis externa</i>)	– <i>v. tympanica inferior</i> (притока <i>v. retromandibularis</i>)	– <i>n. tympanicus</i> (гілка <i>n. glossopharyngeus</i>)
Овальний отвір, <i>foramen ovale</i>	– <i>r. meningeus accessorius</i> (із <i>a. meningea media</i> від <i>a. maxillaris</i>)	– <i>plexus venosus foraminis ovalis</i>	– <i>n. mandibularis</i> (3-я гілка <i>n. trigeminus</i>)
Крилоподібний канал, <i>canalis pterygoideus</i>	– <i>a. canalis pterygoidei</i> (із <i>a. palatina descendens</i> від <i>a. maxillaris</i>)	– <i>v. canalis pterygoidei</i> (притока <i>v. retromandibularis</i>)	– <i>n. canalis pterygoidei</i> (сполуч

			ення <i>n. petrosus major</i> и <i>n. petrosus profundus</i>)
--	--	--	--

На внутрішній основі черепа, *basis cranii interna*, розрізняють **три черепних ямки: передню, середню і задню**, *fossa cranii anterior, media et posterior*, (рис. 3.27).

Передня черепна ямка, *fossa cranii anterior*, утворена:

- очноямковими частина лобової кістки, *partes orbitales ossis frontalis*;
- продірявленою пластинкою решітчастої кістки, *lamina cribrosa ossis ethmoidalis*;
- малими крилами клиноподібної кістки, *alae minores ossis sphenoidalis*.

На лобовій кістці в межах передньої черепної ямки видно **мозкові виступи**, *juga cerebralia*, **пальцеві втиснення**, *impressionses digitatae*, і **артеріальні борозни**, *sulci arteriosi*; спереду від *crista galli* розташований **сліпий отвір**, *foramen caecum*. На решітчастій пластинці решітчастої кістки знаходиться 20-25 дрібних отворів, через які із порожнини носа проникають нюхові нерви. Через *canalis opticus* передня черепна ямка сполучається з очною ямкою. У передній черепній ямці розташовані лобові частки головного мозку, *lobi frontales*, і периферична частина нюхового мозку, *rhinencephalon*.

Отвори передньої черепної ямки і їх вміст представлені в таблиці 3.11.

Таблиця 3.11

Отвори передньої черепної ямки і їх вміст

Назва отвору	Вміст
Отвори решітчастої пластинки, <i>foraminae laminae cribrosae</i>	<i>nn. olfactorii</i> (I пара)
Сліпий отвір, <i>foramen caecum</i>	відросток твердої мозкової оболонки
Зоровий канал, <i>canalis opticus</i>	<i>a. ophthalmica</i> ; <i>nn. opticus</i> (II пара)

Середня черепна ямка, *fossa cranii media*, утворена:

- тілом і великими крилами клиноподібної кістки, *corpus et alae majores ossis sphenoidale*;
- лускою і передньою поверхнею кам'янистої частини скроневої кістки, *squama et facies anterior partis petrosae ossis temporalis* (є парними утвореннями).

У середній черепній ямці розрізняють центральну частину, яка відповідає тілу клиноподібної кістки, в якій сформоване **турецьке сідло** (*sella turcica*) з ямкою для гіпофіза і бічні частини. Межею між передньою і середньою черепними ямками є вільний задній край малих крил клиноподібної кістки і горбок сідла, *tuberculum sellae*. Середня черепна ямка межує із задньою по верхньому краю піраміди скроневої кістки (борозни верхньої кам'янистої пазухи) і спинці турецького сідла, *margo superior partis petrosae ossis temporalis (sulcus sinus petrosi superioris) et dorsum sellae*.

У середній черепній ямці в межах клиноподібної кістки є:

- передперехресна борозна, *sulcus prechiasmatis*;
- турецьке сідло, *sella turcica*;
- гіпофізарна ямка, *fossa hypophysialis*, яка знаходиться на дні турецького сідла;
- спинка сідла, *dorsum sellae*;
- сонна борозна, *sulcus caroticus*;

- **верхня очноямкова щілину**, *fissura orbitalis superior*;
- **круглий отвір**, *foramen rotundum*;
- **овальний отвір**, *foramen ovale*;
- **остистий отвір**, *foramen spinosum*.

На передній поверхні піраміди і лусці скроневої кістки знаходяться:

- **покрівля барабанної порожнини**, *tegmen tympani*;
- **дугоподібне підвищення**, *eminentia arcuata*;
- ущелина каналу (і борозна) великого кам'янистого нерва, *hiatus canalis (et sulcus) n. petrosi majoris*;
- ущелина каналу (і борозна) малого кам'янистого нерва, *hiatus canalis (et sulcus) n. petrosi minoris*;
- **трійчасте втиснення**, *impressio trigemini*;
- **борозна середньої менингеальної артерії**, *sulcus a. meningae mediae*;
- **пальцеподібні втиснення**, *impressiones digitatae*.

При з'єднанні скроневої і клиноподібної кісток утворюються:

- **рваний отвір**, *foramen lacerum*, в межах якого відкривається **внутрішній сонний отвір**, *foramen caroticum internum*;
- **клиноподібно-кам'яниста щілин**, *fissura sphenopetrosa*.

У середній черепній ямці розташовуються **скроневі частки головного мозку**, *lobi temporales*,

гіпофіз, *hypophysis*, **трійчастий вузол**, *ganglion trigeminale*.

Отвори середньої черепної ямки і їх вміст представлені в таблиці 3.12

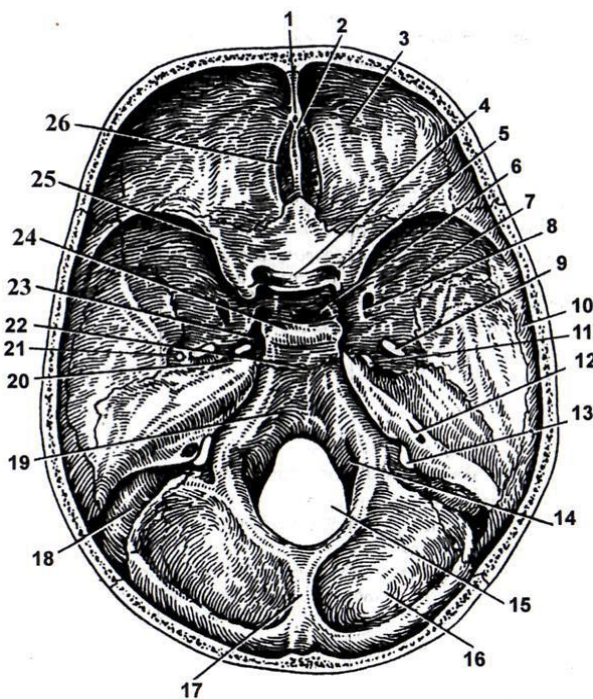


Рис. 3.27. Внутрішня основа черепа.

1 – *for. caecum*; 2 – *crista galli*; 3 – *pars orbitalis ossis frontalis*; 4 – *sulcus preiasmatis*; 5 – *canalis opticus*; 6 – *fossa hypophysialis*; 7 – *ala major ossis sphenoidalis*; 8 – *for. rotundum*; 9 – *for. ovale*; 10 – *os parietale*; 11 – *for. lacerum*; 12 – *porus acusticus internus*; 13 – *for. jugulare*; 14 – *canalis hypoglossalis*; 15 – *for. magnum*; 16 – *os occipitale*; 17 – *crista occipitalis interna*; 18 – *sulcus sinus sigmoidei*; 19 – *clivus*; 20 – *apex pyramis*; 21 – *for. spinosum*; 22 – *sutura sphenoccipitalis*; 23 – *corpus ossis sphenoidalis*; 24 – *dorsum sellae*; 25 – *ala minor ossis sphenoidalis*; 26 – *lamina cribrosa*.

Отвори середньої черепної ямки і їх вміст

Назва отвору	Вміст		
	артерії	вени	нерви
Внутрішній сонний отвір, <i>apertura interna canalis carotici</i>	– a. carotis interna	– plexus venosus caroticus internus (впадає у v. retromandibularis)	– plexus caroticus internus (симпатичне сплетення)
Верхня очноямкова щілина, <i>fissura orbitalis superior</i>	—	– v. ophthalmica superior (впадає у sinus cavernosus)	– n. oculomotorius (III пара); – n. trochlearis (IV пара); – n. ophthalmicus (1-а гілка n. trigeminus); – n. abducens (VI пара)
Круглий отвір, <i>foramen rotundum</i>	—	—	– n. maxillaris (2-а гілка n. trigeminus)
Розщелина каналу великого кам'янистого нерва, <i>hiatus canalis n. petrosi majoris</i>	– r. petrosus (із a. meningea media от a. maxillaris)	—	– n. petrosus major (гілка n. facialis)
Розщелина каналу малого кам'янистого нерва, <i>hiatus canalis n. petrosi minoris</i>	– a. tympanica superior (із a. meningea media від a. maxillaris)	—	– n. petrosus minor (продовження n. tympanicus із n. glossopharyngeus)

ПРИМІТКА: вміст рваного, овального і остистого отворів – див. зовнішню основу черепа (таблиця 3.10).

Задня черепна ямка, fossa cranii posterior, утворена:

- **потиличною кісткою, os occipitale;**
- задньою поверхнею кам'янистої частини і мозковою поверхнею соскоподібної частини скроневої кістки, *facies posterior partis petrosae et facies cerebralis partis mastoideae ossis temporalis* (є парними);
- соскоподібним кутом тім'яної кістки, *angulus mastoideus ossis parietalis*.

На внутрішній поверхні потиличної кістки в межах задньої черепної ямки розташовані:

- **великий потиличний отвір, foramen magnum;**
- 76
- **виростковий канал, canalis condylaris;**
- **під'язиковий канал, canalis hypoglossalis;**
- **потиличний виступ внутрішній, protuberantia occipitalis interna;**

- **внутрішній потиличний гребінь**, *crista occipitalis interna*;
- **борозна поперечної пазухи**, *sulcus sinus transversi*.

При з'єднанні тіла клиноподібної кістки з базиллярною частиною потиличної кістки утворюється **схил**, *clivus*.

На задній поверхні піраміди і соскоподібного частини скроневої кістки розрізняють:

- внутрішній слуховий отвір, який переходить у **внутрішній слуховий прохід**, *porus (meatus) acusticus internus*;
- **піддугоподібну ямку**, *fossa subarcuata*;
- **зовнішню апертуру водопроводу присінка**, *apertura externa aqueductus vestibuli*;- зовнішній отвір каналця завитки, *apertura externa canaliculi cochleae*;
- по задньому краю піраміди проходить **борозна нижньої кам'янистої пазухи**, *sulcus sinus petrosi inferioris*.

При з'єднанні потиличної і скроневої кісток утворюється **яремний отвір і кам'янисто-потилічна щілина** *foramen jugulare et fissura petrooccipitalis*. До яремного отвору підходить **борозна сигмоподібної пазухи**, *sulcus sinus sigmoidei*, яка дає **початок внутрішній яремній вені**.

У задній черепній ямці розташовується мозочок, до схилу прилягає довгасти мозок і міст.

Основні отвори задньої черепної ямки і їх вміст представлені в таблиці 3.13.

Таблиця 3.13

Отвори задньої черепної ямки і їх вміст

Назва отвору	Вміст		
	артерії	вени	нерви
Внутрішній слуховий отвір (внутрішній слуховий хід), <i>porus acusticus internus (meatus acusticus internus)</i>	- <i>a. labyrinthi</i> (із <i>a. basilaris</i>)	- <i>vv. labyrinthi</i> (притоки <i>sinus petrosus inferior</i>)	- <i>n. facialis</i> (VII пара); - <i>n. vestibulocochlearis</i> (VIII пара)
Зовнішня апертура водопроводу присінка, <i>apertura externa aqueductus vestibuli</i>	- <i>ductus endolymphaticus</i>		
Зовнішня апертура каналця завитки, <i>apertura externa canaliculi cochleae</i>	- <i>ductus perilymphaticus</i>		

ПРИМІТКА: вміст великого потиличного, яремного і соскоподібного отворів, виросткового і під'язикового каналів – див. зовнішню основу (таблиця 3.10).

Вихід черепних нервів із черепа.

Схема місць виходу (або входу) черепних нервів із порожнини черепа (рис. 3.28):

- *lamina cribrosa* (решітчаста пластинка). В її отворах проходить *nervi olfactorii* (нюхові нерви) - I пара;

- *canalis opticus* (зоровий канал) - проходить *nervus opticus* (зоровий нерв) - II пара;

- *fissura orbitalis superior* (верхня очноямкова щілина). Через неї проходить III, IV, VI пари черепних нервів і перша гілка V пари:

III - *nervus oculomotorius* (окоруховий нерв);

IV - *nervus trochlearis* (блокоподібний нерв);

V - *nervus ophthalmicus nervi trigemini* (очна гілка трійчастого нерва);

VI - *nervus abducens* (відвідний нерв);

- *foramen rotundum* (круглий отвір) - друга гілка V пари - *nervus maxillaris* (верхньощелепний нерв);

- *foramen ovale* (овальний отвір) - третя гілка V пари (*nervus mandibularis*);

- *porus acusticus internus* (внутрішній слуховий отвір). Через нього проходять VII і VIII пари:

VII - *nervus facialis* (лицевий нерв);

VIII - *nervus vestibulocochlearis* (присінково-завитковий нерв);

- *foramen jugulare* (яремний отвір). Через нього проходить IX, X, XI пари черепних нервів:

IX - *nervus glossopharyngeus* (язикоглотковий нерв);

X - *nervus vagus* (блукаючий нерв);

XI - *nervus accessorius* (додатковий нерв);

XI пара, *radix spinalis nervi accessorii* (спинномозкової корінець додаткового нерва) входить в порожнину черепа через великий отвір (*foramen magnum*) і залишає череп через яремний отвір (*foramen jugulare*);

- *canalis hypoglossi* (під'язиковий канал) пропускає XII пару – під'язиковий нерв (*nervus hypoglossus*).

Крім очної ямки, порожнини носа, порожнини рота кістки лице черепа беруть участь в утворенні підскроневої і крилоподібно-піднебінної ямок. Скронева ямка належить до мозкового черепа. В міру того, що вона тісно пов'язана з підскроневою і крилоподібно-піднебінною, вона буде описана в цьому розділі.

Скронева ямка, *fossa temporalis*, має **передню, медіальну і латеральну стінки**. **Передня стінка, *paries anterior***, представлена виличними відростками лобової кістки і верхньої щелепи, а також виличною кісткою. **Медіальну стінку** утворює *facies temporalis alae majores, squama ossis temporalis, facies externa ossis parietale* до верхньої скроневої лінії. Латеральна стінка представлена виличною дугою, *arcus zygomaticus*.

У скроневої ямки розташовуються:

- скронева м'яз, *m. temporalis*;

- поверхнева скронева артерія, *a. temporalis superficialis*, і деякі її гілки (*rr. auriculares anteriores, a. zygomaticoorbitalis, a. temporalis media*);

- глибока скронева артерія, *a. temporalis profunda* (гілка *a. maxillaris*);

- поверхнева скронева вена, *v. temporalis superficialis* (притока *v. retromandibularis*);

- поверхневі середні і глибокі скроневі вени *vv. temporales superficiales mediae et profundae* (притоки *v. retromandibularis*);

- вушно-скронева нерв, *n. auriculotemporalis*, глибокі скроневі нерви, *nn. temporales profundi* (гілки *n. mandibularis* з V пари);

- гілки привушного сплетення лицевого нерва, *pl. parotideus*.

Підскронева ямка, *fossa infratemporalis*, має **передню, верхню і медіальну стінки**. **Передню стінку** утворює **виличний відросток і горб верхньої щелепи, *processus zygomaticus et tuber maxillae***, а також **вилична кістка, *os zygomaticus***. **Верхня стінка** несучільна, представлена **скроневою кісткою, *os temporale***, і **підскроневою поверхнею великого крила клиноподібної кістки, *facies infratemporale alae majores ossis sphenoidalis***.

Медіальна стінка утворена **латеральною пластинкою крилоподібного відростка клиноподібної кістки, lamina lateralis processus pterygoidei ossis sphenoidalis.** З **латерального** боку підскронева ямка обмежена **гілкою нижньої щелепи, ramus mandibulae** (рис. 3.29).

Межею між підскроневою і скроневою ямками є **підскроневий гребінь, crista infratemporalis.** В межах підскроневої ямки розташовуються:

- медільний і латеральний крилоподібні м'язи, *mm. pterygoideus medialis et pterygoideus lateralis;*
- верхньощелепна артерія, *a. maxillaris,* і її гілки, що відходять в межах щелепного і крилоподібного відділів: *a. auricularis profunda, a. tympanica anterior, a. alveolaris inferior, a. meningea media, a. masseterica, rr. pterygoidei, a. buccalis;*
- крилоподібне венозне сплетення, *pl. venosus pterygoideus;* - занижньощелепна вена, *v. retromandibularis;*
- нижньощелепний нерв, *n. mandibularis* (гілка V пари) і його гілки: *n. alveolaris inferior, n. auriculotemporalis, n. massetericus, nn. pterygoidei medialis et lateralis, n. buccalis;*
- через задні альвеолярні отвори, *foramina alveolaria posteriora,* проходять: *a. alveolaris posterior superior* (з *a. maxillaris*), *rr. alveolares superiores posteriores* (гілки, *n. infraorbitalis,* з *n. maxillaris,* V пари).

Крилоподібно-піднебінна

ямка, fossa pterygopalatina, має 3 стінки: передню, задню і медіальну, дані про яких представлені в таблиці 3.14 і на малюнку 3.29

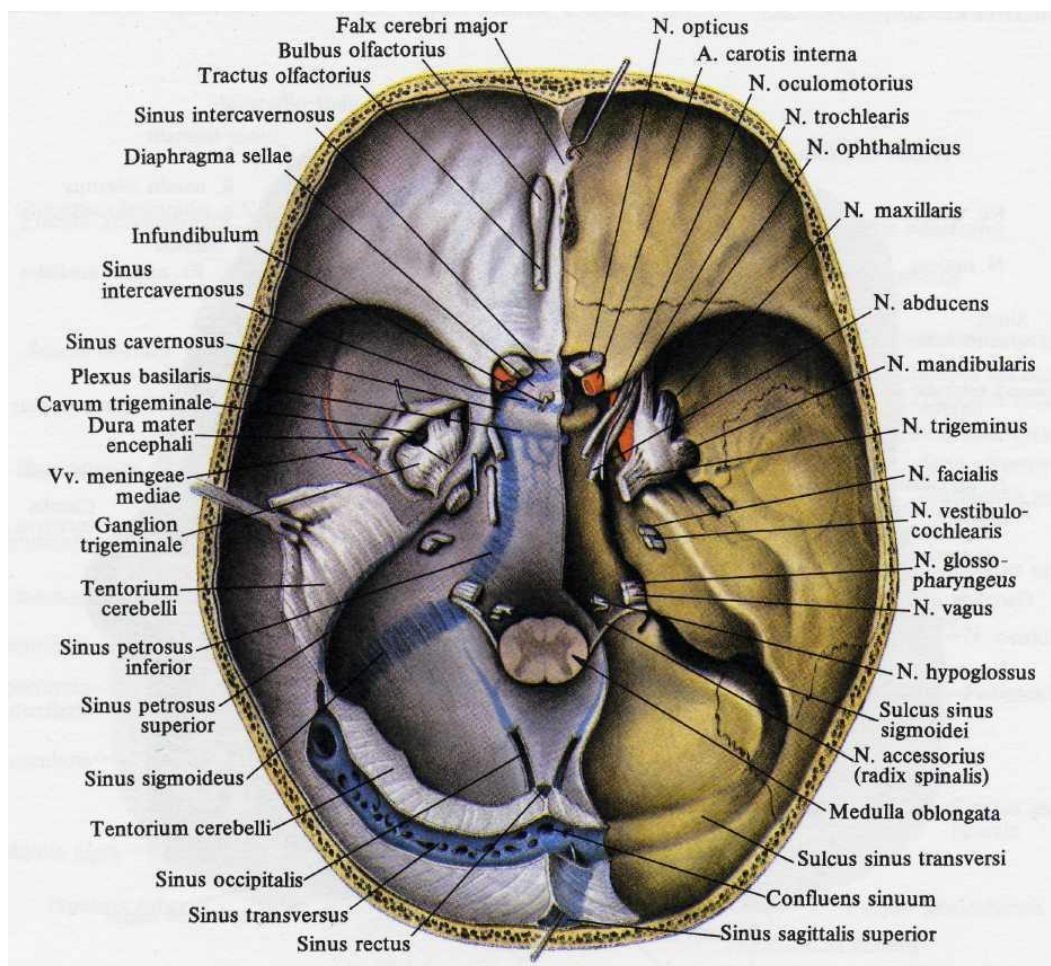


Рис. 3.28. Внутрішня основа черепа із нервами, що виходять з неї.

Крилоподібно-піднебінна ямка має ряд сполучень з різними топографічними утвореннями черепа. Слід зазначити, що деякі з цих отворів відсутні на окремих кістках і формуються тільки при їх з'єднанні. Такими утвореннями є: **клиноподібно-піднебінний отвір**, *foramen sphenopalatinum*; великий **піднебінний канал**, *canalis palatinus major*; **нижня очноямкова щілина**, *fissura orbitalis inferior*. Сполучення крилоподібно-піднебінної ямки з різними топографічними утвореннями черепа представлені в таблиці 3.15. У цих отворах проходять судини і нерви, які описані в таблиці 3.16.

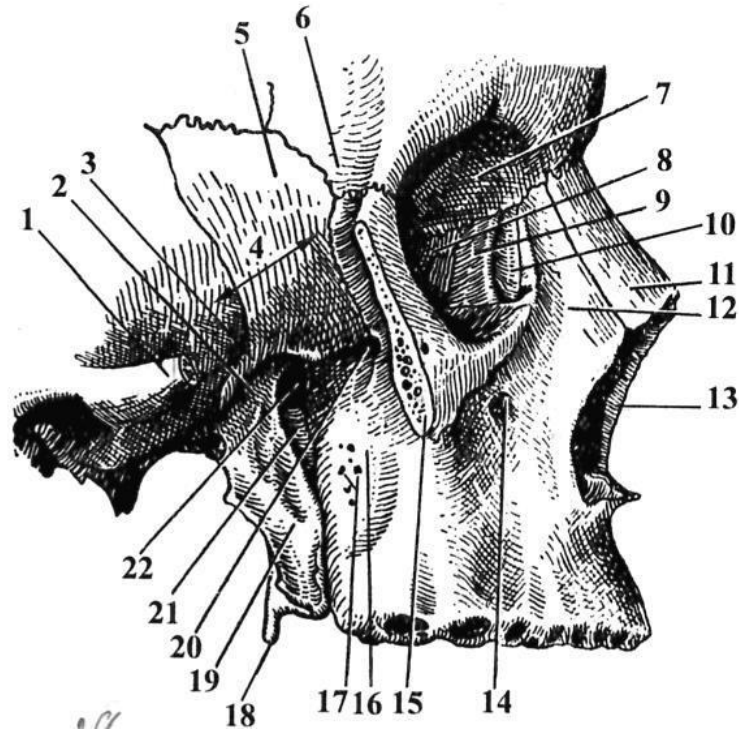


Рис. 3.29. Сконева, підсконева і криловидно-піднебінна ямки.

1 – *arcus zygomaticus* (розрізана); 2 – *fossa infratemporalis*; 3 – *crista infratemporalis*; 4 – *fossa temporalis*; 5 – *ala major ossis sphenoidalis*; 6 – *processus zygomaticus ossis frontalis*; 7 – *pars orbitalis ossis frontalis*; 8 – *labyrinthus ethmoidalis*; 9 – *os lacrimale*; 10 – *sulcus nasolacrimalis*; 11 – *os nasale*; 12 – *processus frontalis maxillae*; 13 – *apertura piriformis*; 14 – *for. infraorbitale*; 15 – *os zygomaticum*; 16 – *tuber maxillae*; 17 – *foramina palatina minora*; 18 – *hamulus pterygoideus*; 19 – *processus pterygoideus*; 20 – *fissura orbitalis inferior*; 21 – *lamina perpendicularis ossis palatini*; 22 – *for. sphenopalatinum*.

Таблиця 3.14

Стінки крилоподібно-піднебінної ямки

<i>Назва стінки</i>	<i>Кісткові структури, що утворюють стінку</i>	
Передня стінка, <i>paries anterior</i>	– горб верхньої щелепи	– <i>tuber maxillae</i>
Задня стінка, <i>paries posterior</i>	– крилоподібний відросток клиноподібної кістки	– <i>processus pterygoideus ossis sphenoidalis</i>
Медіальна стінка, <i>paries medialis</i>	– перпендикулярна пластинка піднебінної кістки	– <i>lamina perpendicularis ossis palatini</i>

Таблиця 3.15

Сполучення крилоподібно-піднебінної ямки

Назва сполучення	Утвори, з якими сполучається крилоподібно-піднебінна ямка
Круглий отвір, <i>foramen rotundum</i>	– середня черепна ямка, <i>fossa cranii media</i>
Нижня очноямкова щілина, <i>fissura orbitalis inferior</i>	– очна ямка, <i>orbita</i>
Клиноподібно-піднебінний отвір, <i>foramen sphenopalatinum</i>	– порожнина носа (середній носовий хід), <i>cavitas nasi</i>
Великий піднебінний канал, <i>canalis palatinus major</i>	– прожнина рота, <i>cavitas oris</i>
Крилоподібний канал, <i>canalis pterygoideus</i>	– зовнішня основа черепа, <i>basis cranii externa</i>
Крилоподібно-верхньощелепна щілина, <i>fissura pterygomaxillaris</i>	– підскронева ямка, <i>fossa infratemporalis</i>

Таблиця 3.16

Сполучення крилоподібно-піднебінної ямки і їх вміст

Назва	Вміст		
	артерії	вени	нерви
Круглий отвір, <i>foramen rotundum</i>			– <i>n. maxillaris</i> (2-а гілка V пари)
Нижня очноямкова щілина, <i>fissura orbitalis inferior</i>	– <i>a. infraorbitalis</i> (із <i>a. maxillaris</i>)	– <i>v. infraorbitalis</i> (притока <i>pl. venosus pterygoideus</i>)	– <i>n. zygomaticus et n. infraorbitalis</i> (гілки <i>n. maxillaris</i> , із V пари)
Крилоподібний канал, <i>canalis pterygoideus</i>	– <i>a. canalis pterygoidei</i> (із <i>a. palatina descendens</i> від <i>a. maxillaris</i>)	– <i>v. canalis pterygoidei</i> (притока <i>pl. venosus pterygoideus</i>)	– <i>n. canalis pterygoidei</i> (сполучення <i>n. petrosus major</i> і <i>n. petrosus profundus</i>)
Клиноподібно-піднебінний отвір, <i>foramen sphenopalatinum</i>	– <i>a. sphenopalatina</i> (із <i>a. maxillaris</i>)	– <i>v. sphenopalatina</i> (притока <i>pl. venosus pterygoideus</i>)	– <i>rr. nasales posteriores superiores mediales et laterales</i> (від <i>ganglion pterygopalatinum</i>)
Великий піднебінний канал, <i>canalis palatinus major</i>	– <i>a. palatina descendens</i> (із <i>a. maxillaris</i>)	– <i>vv. palatinae</i> (притока <i>pl. venosus pterygoideus</i>)	– <i>n. palatinus major et rr. nasales posteriores inferiores</i> (від <i>ganglion pterygopalatinum</i>)
Крилоподібно-верхньощелепна щілина, <i>fissura pterygo-maxillaris</i>	– <i>a. maxillaris</i> ; – <i>aa. palatinae minores</i> (із <i>a. palatina descendens</i> від <i>a. maxillaris</i>)	– <i>plexus venosus pterygoideus</i> (притока <i>v. retromandibularis</i>)	– <i>nn. palatini minores</i> (від <i>ganglion pterygopalatinum</i>)

3.5. ФІЛО- І ОНТОГЕНЕЗ КІСТОК ЧЕРЕПА

Основними причинами формоутворюючих процесів черепа в філогенезі є прогресивний розвиток головного мозку, органів чуттів і перебудова зябрового апарату, оточуючого початкові відділи травної та дихальної систем. Так, у ланцетника зародковий головний мозок оточений сполучнотканинною оболонкою (перетинчастий череп), у круглоротих основа черепа хрящова, а покрівля сполучнотканинна, у хрящових риб - хрящовий череп, у осетрових риб хрящ частково заміщується кістковою тканиною. В процесі еволюції хрящова тканина поступово заміщується кістковою тканиною, в результаті чого формується кістковий череп. У вісцеральному черепі визначається 7 пар зябрових дуг.

Прогресують у своєму розвитку органи чуття і жувальний апарат, які надають моделюючий вплив на формування черепа.

У наземних тварин зябра редукуються, заміщуючись органами дихання - легенями, а матеріал зябрових дуг йде на формування вісцерального черепа.

Таким чином, основа черепа в філогенезі проходить три послідовні стадії розвитку: сполучнотканинну (перетинчасту), хрящову і кісткову; а склепіння (покрівля) черепа проходить дві стадії розвитку: перетинчасту (сполучнотканинну) і кісткову. Вісцеральний череп і окремі кістки мозкового черепа розвиваються на основі перетинчастого, минаючи хрящову стадію. У філогенезі кількість кісток черепа значно зменшується: одні зникають повністю, інші зростаються між собою.

Кістки лицевого і мозкового черепа розвиваються з різних ембріональних зачатків. Основа і покрівля мозкового черепа також мають різні джерела розвитку.

Розвиток мозкового черепа. Мозковий череп формується одночасно з розвитком головного мозку із склеротомів головних сомітів, що закладаються навколо краніального кінця хорди. На першому місяці ембріогенезу розвивається **перетинчастий череп**. Він складається виключно з сполучної тканини, джерелом якої стала мезенхіма, що охоплює вигляді футляра головний мозок. З цих структур формується покрівля черепа (лобова, тім'яна кістка, луска і барабанна частина скроневої кістки, верхня частина луски потиличної кістки мають сполучнотканинне походження). На початку 2 місяця з'являється **хрящова основа**. Поблизу головного кінця хорди утворюється парахордальні, а попереду від них прехордальні хрящові пластинки. В кінці 2 місяця утворюється хрящова основа черепа, і формуються хрящові області: решітчаста, очноямкова, лабіринтова і потилична. Із решітчастої області формуються решітчаста кістка і нижня носова раковина. З очноямкової області розвивається велика частина клиноподібної кістки. Лабіринтова область є хрящовою основою для розвитку кам'янистої частини та соскоподібного відростка скроневої кістки. З базиллярної області розвивається основна, латеральна частини і нижній відділ луски потиличної кістки.

Розвиток лицевого черепа. Особовий череп розвивається з мезенхіми, прилеглої до краніального відділу первинної кишки. У мезенхімі між зябровими кишнями формуються зяброві дуги. **Перша дуга** називається **нижньощелепною**, а **друга** – **під'язиковою**. Ці дві дуги називаються **вісцеральними**, а решта - **зябровими**. З першої вісцеральної дуги розвиваються дві слухові кісточки: молоточок і коваделко, а також відбувається закладка нижньої щелепи. Друга вісцеральна дуга в середній своїй частині редукується, перетворюючись в шилопід'язикову зв'язку. Решта кісток лицевого черепа є ендесмальними. Вони розвиваються із закладок мезенхіми, розташованої по боках і попереду носових капсул. Винятком є нижня носова раковина, яка розвивається із залишків хряща в області носової капсули. Отже, кістки лицевого черепа, крім під'язикової кістки, нижньої носової раковини, вінцевого і виросткового відростка нижньої щелепи є первинними.

Узагальнені відомості про розвиток кісток черепа представлені в таблиці 3.17.

Класифікація кісток черепа за розвитком

Відділ черепа	Первинні кістки	Вторинні кістки	Змішані кістки
Кістки мозкового черепа	<ul style="list-style-type: none"> – <i>os frontale;</i> – <i>os parietale</i> 	<ul style="list-style-type: none"> – <i>os ethmoidale</i> 	<ul style="list-style-type: none"> – <i>os occipitale: pars basilaris, pars lateralis, squama occipitalis</i> (нижня щелепа) – вторинна кістка; верхня частина луски – первинна кістка; – <i>os sphenoidale: lamina medialis processus pterygoidei</i> (окрім <i>hamulus pterygoideus</i>), латеральна частина <i>ala major i conchae sphenoidales</i> – первинні кістки, інші частини – вторинні; – <i>os temporale: pars mastoidea et pars petrosa</i> – вторинні; <i>pars tympanica et squama temporalis</i> – первинна кістка
Кістки лицевого черепа	<ul style="list-style-type: none"> – <i>os zygomaticum;</i> – <i>os palatinum;</i> – <i>os nasale;</i> – <i>os lacrimale;</i> – <i>maxilla;</i> – <i>vomer</i> 	<ul style="list-style-type: none"> – <i>os hyoideum;</i> – <i>concha nasalis inferior</i> 	<ul style="list-style-type: none"> – <i>mandibula: processus coronoideus et processus condylaris</i> – вторинні, інші частини - первинні

3.6. ВІКОВІ І СТАТЕВІ ОСОБЛИВОСТІ ЧЕРЕПА

Череп новонародженого має ряд істотних особливостей в порівнянні з черепом дорослої людини, які необхідно враховувати в клінічній практиці:

1. Найхарактернішою ознакою черепа новорожденного є наявність тім'ячок (рис.3.30). **Тім'ячка, fonticuli**, являють собою ділянки сполучної тканини між кістками склепіння черепа. Всього є 6 тім'ячок. Найбільше тім'ячко - **переднє (лобове, велике), fonticulus anterior (frontalis, major)** розташовується між лобовою і тім'яними кістками, заростає на початку 2 року життя. **Заднє** тім'ячко (**потиличне, мале), fonticulus posterior (occipitalis, minor)**, знаходиться між потиличною і тім'яною кістками; воно повністю закривається на 2 місяці життя. **Бічні** тім'ячка: **клиновидне і соскоподібне** - парні, при пальпації (промацуванні) не визначаються, заростають на 2 тижні після народження. **Клиноподібні тім'ячка, fonticulus sphenoidalis**, розташоване в області клиноподібного кута тім'яної кістки; **соскоподібні тім'ячка, fonticulus mastoideus**, знаходиться в області соскоподібного кута тім'яної кістки.

2. Шви між кістками склепіння черепа плоскі, ширші. На третьому році життя починається формування **зубчастих швів, sutura serrata**.

3. Мозковий відділ черепа за об'ємом у 8 разів більший лицевого (у дорослого - в 4 рази).
4. Кістки основи черепа з'єднані за допомогою широких хрящових і сполучнотканинних прошарків.
5. Вхід в очну ямку ширший.
6. Вертикальна проекція, *Norma verticalis*, має чотирикутну форму через більш розвинені тім'яні і лобові горби.
7. Щелепи недорозвинені, в міру чого лицевий череп має меншу висоту.
8. На частинах черепа не виражені місця прикріплення м'язів (лінії, горби, відростки і т.д.).
9. У кістках черепа **диплоїчна речовина, diploe**, практично відсутня.
10. Рельєф мозкової поверхні кісток слабо виражений (*impressiones digitatae, juga cerebralia, sulci arteriosi*).
11. Відносно коротка і менша за об'ємом порожнина носа, що є одним з факторів порушення носового дихання у дітей.
12. Зовнішній слуховий прохід ширший і короткий, його нижня стінка (барабанна пластинка) має отвори (дігесценції), що є одним з факторів виникнення отитів.

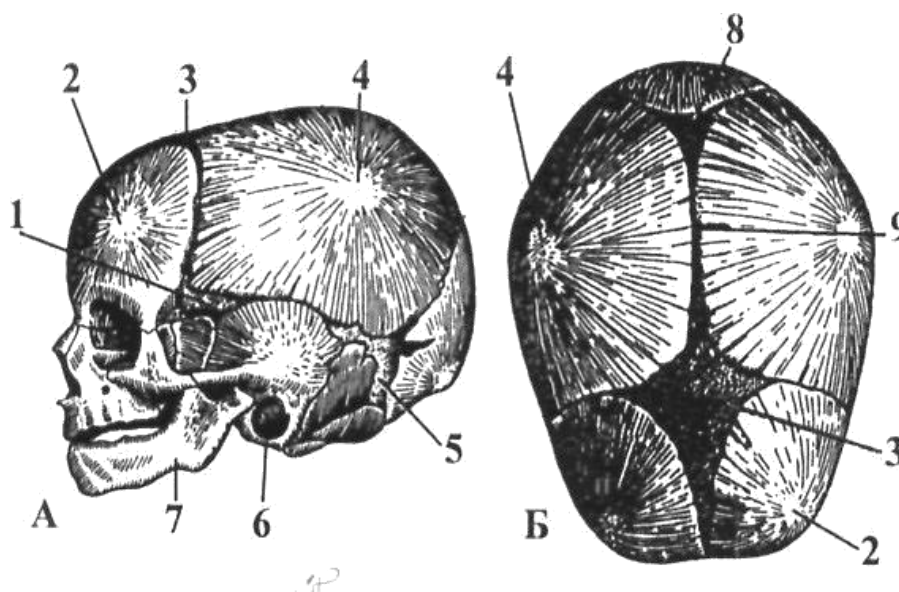


Рис. 3.30. Череп новонародженого (А – вигляд збоку; Б – вигляд зверху).
 1 – *fonticulus sphenoidalis*; 2 – *tuber frontale*; 3 – *fonticulus major*; 4 – *tuber parietale*; 5 – *fonticulus mastoideus*; 6 – *porus acusticus externus*; 7 – *mandibula*; 8 – *fonticulus minor*; 9 – *sutura sagittalis*.

Також суттєві відмінності мають і окрема кістки черепа, які представлені в таблиці 3.18.

Таблиця 3.18

Особливості будови кісток черепа новонародженого і терміни синостозування їх частин

<i>Назва кістки</i>	<i>Відмінні ознаки</i>
Потилична кістка, <i>os occipitale</i>	- синостозування частин кісток відбувається до 3 року життя
Лобова кістка, <i>os frontale</i>	- парна, частини синостозуються на 2 році життя; - відсутня лобова пазуха; - слабо виражені надбрівні дуги;

Тім'яна кістка, <i>os parietale</i> Решітчаста кістка, <i>os ethmoidale</i>	кути кістки зглажені; <i>tuber parietale</i> добре виражений; відсутні комірочки у лабіринті; частини кістки синостозуються на 6 році життя;
Клиноподібна кістка, <i>os sphenoidale</i>	відсутня клиноподібна пазуха; частини кістки синостозуються на 8 році життя;
Скронева кістка, <i>os temporale</i>	частини кістки синостозуються на 13 році життя; соскоподібний відросток слабо виражений; зовнішній слуховий прохід більш широкий; барабанна порожнина слабо розвинена, зовнішній слуховий отвір не має вигляду кісткового кільця; шилоподібний відросток є окремою кістковою структурою;
Верхня щелепа, <i>maxilla</i>	альвеолярний відросток недорозвинений; відсутні зуби у <i>processus alveolaris</i> ; <i>fossa canina</i> не виражена;
Нижня щелепа, <i>mandibula</i>	альвеолярний відросток недорозвинений; відсутні зуби у <i>processus alveolaris</i> ; <i>processus coronoideus</i> не виражений; <i>spina mentalis</i> відсутня;
Носова кістка, <i>os nasale</i>	має відносно невеликі розміри (кістковий ніс недорозвинений);
Леміш, <i>vomer</i>	складається із 2 пластинок (зростаються до 10-12 років життя);
Під'язикова кістка, <i>os hyoideum</i>	частини кістки синостозуються до 30 років життя.

Статеві відмінності черепа у людини незначні, тому відрізнити череп чоловіка від жінки іноді досить важко. Необхідно відзначити наступні, не завжди достатньо виражені статеві відмінності черепа:

1. У черепі чоловіка рельєф зовнішньої поверхні (гребені, лінії, горби) видно, як правило, краще; більш виражені надбрівні дуги, сильніше розвинений зовнішній потиличний виступ.
2. У черепі жінки очні ямки мають відносно велику величину.
3. Пазухи повітроносних кісток черепа у чоловіків більше за об'ємом.
4. Кістки черепа чоловіка дещо товстіші, в порівнянні з такими у жінок.
5. Нижня щелепа у чоловіків більш «масивна».
6. Кут гілки нижньої щелепи чоловіків частіше прямий, у жінок - частіше тупий.
7. У чоловіків відносно більш розвинений лицевий череп, у жінок більш розвинений мозковий череп.

3.7. РЕНТГЕНОАНАТОМІЯ ЧЕРЕПА

Для вивчення кісток черепа застосовують традиційні проєкції: **пряму, бічну**, а також **аксіальні (косі)** і **спеціальні** закладки (рис. 3.31 і 3.32). Для визначення форми черепа на рентгенограмах вимірюють **фронтальний, сагітальний і вертикальний** розміри.

Фронтальний розмір (ширина черепа) - це відстань між найбільш віддаленими точками тім'яних кісток (вимірюється на прямій проєкції).

Сагітальний розмір (довжина черепа) - це відстань між найбільш віддаленими точками луски лобової і потиличної кісток.

Вертикальний розмір (висота черепа) визначається по перпендикуляру, що проводиться від зовнішнього слухового проходу до внутрішньої пластинки тім'яної кістки. Сагітальний і вертикальний розміри вимірюються на рентгенограмах, виконаних в бічній проекції.

За співвідношенням фронтального і сагітального розмірів визначають форму черепа (*доліхо-, мезо-, брахікраніальний*). У *доліхокранів* (довгоголових) переважає сагітальний розмір, у *брахікранів* (широкоголових) - фронтальний, у *мезокранів* (середньоголових) вони практично рівні.

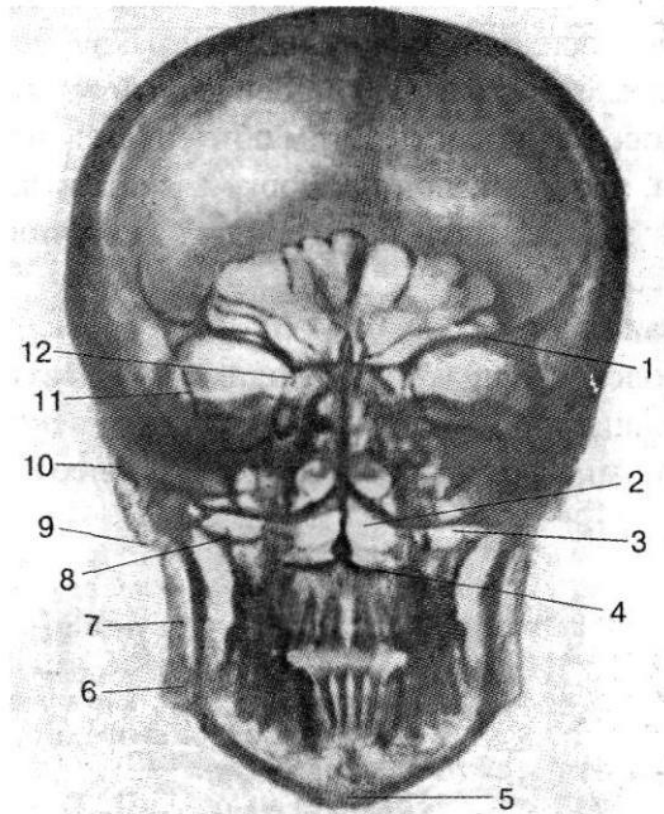


Рис. 3.31. Рентгенограма черепа дорослої людини; передня проекція.

1 – *margo supraorbitalis*; 2 – *cavum nasi*; 3 – *sinus maxillaris*; 4 – дно порожнини носа; 5 – *protuberantia mentalis*; 6 – *angulus mandibulae*; 7 – *r. mandibulae*; 8 – дно верхньощелепної назухи; 9 – *processus mastoideus*; 10 – *facies externa basis cranii*; 11 – *ala major ossis sphenoidalis*; 12 – *fissura orbitalis superior*.

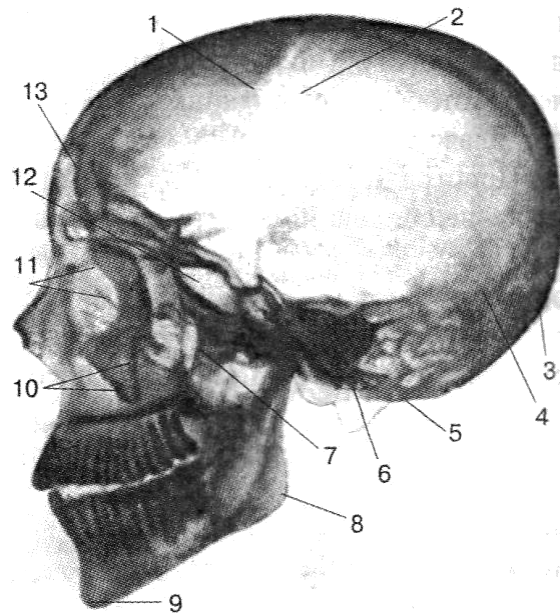


Рис. 3.32. Рентгенограма черепа дорослої людини; бічна проекція.

1 – *os frontale*; 2 – *sut. coronalis*; 3 – *protuberantia occipitalis externa*; 4 – *sut. lambdoidea*; 5 – *processus mastoideus*; 6 – *condylus occipitalis*; 7 – *fossa pterygopalatina*; 8 – *angulus mandibulae*; 9 – *protuberantia mentalis*; 10 – *processus zygomaticus maxillae*; 11 – *labyrinthus ossis ethmoidalis*; 12 – *sinus sphenoidalis*; 13 – *sinus frontalis*.

Із урахуванням висоти черепа виділяють *високі - гіпсицефалічні* черепа, *низькі - платіцефалічні і середні - ортоцефалічні* черепа.

На рентгенограмі черепа в **прямій проекції** перш за все необхідно звернути увагу на структури, що формують очні ямки, порожнину носа, анатомічні утворення в області верхньої щелепи, оцінюються форма, розміри і характер лобової і верхньощелепної пазух, а також великий потиличний отвір. На рентгенограмі в **бічній проекції** можна оцінити черепні ямки, товщину і рельєф кісток мозкового черепа. Особливу увагу необхідно звернути на розміри і форму **турецького сідла, клиноподібної і лобової пазух**.

Оцінка форми і розмірів турецького сідла дозволяє характеризувати його вміст - гіпофіз.

3.8. ВАРІАНТИ І АНОМАЛІЇ РОЗВИТКУ ЧЕРЕПА

1. Аномалії і вади розвитку кісток черепа. Існують аномалії черепа (варіанти розвитку), що не зумовлюють патологічних змін головного мозку, і аномалії, які поєднуються з вадами розвитку головного мозку і його дериватів, або створюють умови для розвитку патології ЦНС. До першої групи належать: наявність непостійних (вставних вормієвих) кісток швів, кісток тім'ячок, острівцевих кісток, непостійних швів (метопічних внутрішньотім'яних швів, які розділяють потиличну луску), великих тім'яних отворів, потоншення тім'яної кістки або тім'яное втиснення у вигляді локальної відсутності зовнішньої кісткової пластинки, продірявлений череп і ін. Як правило, ці аномалії клінічно не проявляються, виявляються випадково під час рентгенологічного дослідження і не потребують лікування. Аномалії і вади розвитку, що виділяються в другу аномальну групу, можуть бути пов'язані з порушенням розвитку головного мозку. У разі незакриття переднього відділу нервової трубки в ембріональному періоді головний мозок і череп залишаються відкритими із дорзального боку - краніосхіз. Цей стан супроводжується

недорозвиненням головного мозку аж до повної його відсутності (аненцефалія), а також призводить до утворення гриж головного мозку.

Досить часто зустрічається вада розвитку черепа - **краніостеноз**, що є наслідком передчасного синостозування окремих або всіх швів черепа, якщо синостоз стався в період внутрішньоутробного розвитку. При краніостенозі спостерігаються різні зміни конфігурації черепа (баштовий, човноподібний, клиноподібний, скошений і ін.). До різновидів краніостенозу відносять черепно-лицевий дізостоз, або **синдром Крузона**, при якому краніостеноз поєднується з недорозвиненням кісток обличчя, коротким носом, що має форму гачка («дзьоб папуги»), укороченням верхньої щелепи, екзофтальм, косоокістю, гіпертелоризмом. Успадковується по аутосомно-домінантному типу. Хвороба, або **синдром Апера** характеризується передчасним синостозом вінцевого (рідше лямбдоподібного) шва, дисморфією лицевого черепа (гіпертелоризм, екзофтальм, плоскі очні ямки, аркоподібне піднебіння із розщілинами), що поєднуються з синдактилією, карликовим ростом, відставанням в розумовому розвитку.

Зміна розмірів черепа спостерігається при **мікроцефалії**, яка характеризується зменшенням розмірів мозкового черепа і головного мозку при нормально розвиненому лицевому скелеті. Розрізняють справжню мікроцефалію, що має спадковий характер, і променеву мікроцефалію, що є наслідком впливу іонізуючого випромінювання в період внутрішньоутробного розвитку. Різке збільшення розмірів мозкового черепа при нормальному лицевому зазвичай вказує на гідроцефалію. Збільшення розмірів черепа можливе за рахунок надлишкового розвитку речовини головного мозку без ознак гідроцефалії (мегалоцефалія, макроцефалія). Вроджена атрофія головного мозку поєднується з місцевим потовщенням склерозованих кісток склепіння черепа, збільшенням приносних пазух і деформацією відповідних відділів шлуночкової системи мозку.

Аномалії лицевого черепа частіше пов'язані з порушенням розвитку зубів, піднебіння і щелеп, а також виражаються в його асиметрії, що виявляється неоднаковим розміром очних ямок, лобових і верхньощелепних пазух, косим розташуванням носа, викривленням його перегородки. У деяких випадках виявляється міжщелепна, або різцева, кістка.

2. Аномалії очної ямки. Аномалії очної ямки зустрічаються вкрай рідко і виключно при комбінованих вадах розвитку краніостозів (передчасні синостози швів черепа): «баштового» черепа, черепно-лицевого дізостозу (**синдром Крузона**), коли змінюється конфігурація і розміри очної ямки. Значні зміни кісткових стінок очної ямки спостерігаються при щелепно-фасціальному дізостозі, гідроцефалії і мікроцефалії, мозкових орбітальних грижах, хвороби Марфана та ін.

3. Вади розвитку мозкового черепа. В області голови спостерігаються вади розвитку черепа, що призводять до утворення мозкових гриж, які являють собою вкриті шкірою вип'ячування, що розташовані спереду або ззаду по середній лінії і через дефекти розвитку черепних кісток, які сполучені з порожниною черепа. Найчастіше зустрічаються: а) передня мозкова грижа при розташуванні «грижових воріт» спереду в області пернісся (рис. 3.33); б) задня мозкова грижа при дефекті в кістках потиличної області (рис. 3.34). Задні грижі діляться на верхні - при дефекті в кістці вище потиличного горба і нижні - при дефекті нижче горба. У таких дітей часто спостерігаються і інші вади розвитку. Залежно від вмісту грижового вип'ячування *виділяють*: а) **енцефалоцеле**, *encephalocoele*, коли вмістом є тільки щільні тканини; б) **менінгоцеле**, *meningocoele*, коли вип'ячування, являє собою мозкові оболонки, наповнені рідиною; в) **енцефалоцистоцеле**, *encephalocystocoele* – наявність грижі у мозковій тканині і спинномозковій рідині. Клінічне розпізнавання окремих видів мозкових гриж створює значні труднощі.

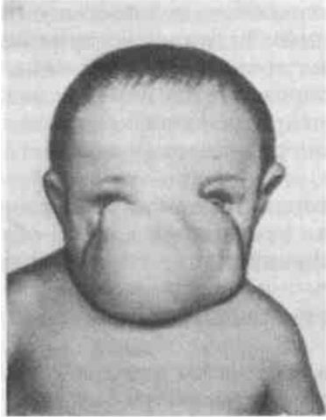

Рис. 3.33. Передня мозкова грижа.

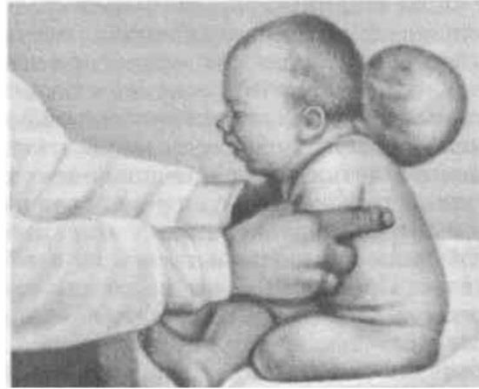


Рис. 3.34. Задня мозкова грижа.

Отвір в кістках черепа зазвичай буває круглим, з гладенькими краями. Він завжди значно менше основи вип'ячування. Вип'ячування іноді досягають розмірів 12 x 10 x 12 см і більше; як правило, бувають круглі, з плоскою основою, еластичної консистенції, іноді з флюктуацією або відчуттям наявності в ній щільних частин. При обережному натисканні іноді зменшується в розмірі; інколи проявляється пульсація вип'ячування.

4. Варіанти і аномалії розвитку окремих кісток черепа. Варіанти і аномалії розвитку кісток черепа зустрічаються досить часто. Деякі дані варіантів і аномалій розвитку кісток мозкового і лицевого черепа наводимо нижче.

Лобова кістка. Приблизно у 10% випадків лобова кістка складається з двох частин, між ними зберігається лобовий шов. Мінлива величина лобової пазухи.

Клиноподібна кістка. Незрощення передньої і задньої половин тіла клиноподібної кістки призводить до утворення в центрі турецького сідла черепно-глоткової кишені.

Потилична кістка. При повному або частковому злитті потиличних виростків з першим шийним хребцем. Біля потиличної кістки часто є додаткові кістки (*кістки швів*, ossa suturalia). Інколи зовнішній потиличний виступ досягає значних розмірів.

Решітчаста кістка. Форма і розміри частин кістки дуже варіабельні. Часто зустрічається найвища носова раковина.

Тім'яна кістка. Точки скостеніння не зливаються, кожна тім'яна кістка може складатися з верхньої і нижньої половини.

Скронева кістка. Яремна вирізка скроневої кістки може бути розділена міжяремним відростком на дві частини. Шилоподібний відросток може бути відсутнім.

Верхня щелепа. Спостерігається різна кількість і форма зубних альвеол, і часто непарна різцева кістка. Найважчою вадою розвитку верхньої щелепи є розщілина твердого піднебіння є «вовча паща», незрощення піднебінних відростків верхньощелепних кісток і горизонтальних пластинок піднебінних кісток.

Вилична кістка. Горизонтальний шов може ділити кістку навпіл.

Носова кістка. Інколи кістка відсутня, заміщається лобовим відростком верхньої щелепи.

Сльозова кістка. Величина і форма цієї кістки непостійні.

Нижня носова раковина. Кістка вмає значну варіабельність за формою і величиною, особливо її відростки.

Леміш. Може бути викривлений вправо і вліво.

Нижня щелепа. Права і ліва половини тіла часто асиметричні. Зустрічається подвоєння підборідного отвору і отвору нижньої щелепи, також каналу нижньої щелепи.

Під'язикова кістка. Величина тіла під'язикової кістки, великих і малих рогів непостійні.

IV. АРТРОСИНДЕСМОЛОГІЯ, ARTHROSYNDESMOLOGIA ЗАГАЛЬНА АРТРОСИНДЕСМОЛОГІЯ

Термін **артросиндесмологія** означає вчення про суглоби і зв'язки (від грец.: *arthros* - *суглоб*, *desmos* – *зв'язка*, *logos* - *вчення*). В системі органів опорно-рухового апарату з'єднання кісток виконують роль сполучної ланки між кістками і м'язами. Маючи такі фізіологічні властивості як рухливість, міцність, пружність, вони забезпечують об'єднання окремих кісток в скелеті, переміщення тіла в просторі і його частин відносно один одного, переміщення тіла в просторі, збереження певного положення тіла і його стійкість, попередження передчасного зношування опорних структур, що мають амортизуючий (ресорний) вплив при рухах.

4.1 РОЗВИТОК З'ЄДНАНЬ КІСТОК

З'єднання скелета розвивається в тісному взаємозв'язку з розвитком самих кісток, які в процесі філогенезу проходять три стадії розвитку: *сполучнотканинну*, *хрящову* і *кісткову*. Вийняток становлять кістки склепіння і лицевого черепа, які проходять дві стадії розвитку - сполучнотканинну і кісткову. Відображаючи філогенетичний процес, з'єднання кісток проходить ці три стадії розвитку (рис. 4.1).

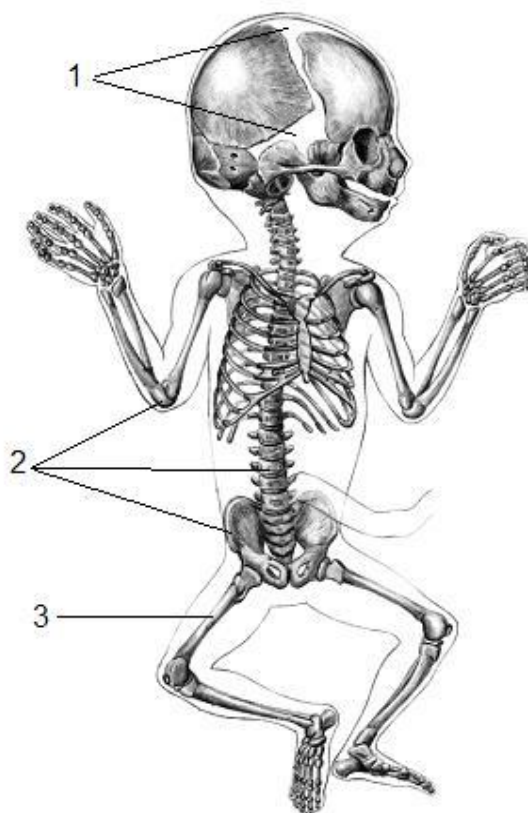


Рис. 4.1. Скелет плода 4-х місяців; показані стадії розвитку кісток і їх сполучень.
1 – сполучнотканинна; 2 – хрящова; 3 – кісткова.

На 1-2 місяці внутрішньоутробного розвитку зачатки скелета з'єднані між собою прошарками мезенхіми. Надалі цей мезенхімний прошарок перетворюється або на хрящ, або на фіброзну тканину. Вже на другому місяці внутрішньоутробного розвитку спостерігається ущільнення мезенхіми в хрящових закладках кісток - це стадія передхрящової концентрації мезенхіми. Потім йде стадія формування хрящових діафізів в

трубчастих кістках, епіфізи залишаються мезенхімними, а в області майбутнього суглоба утворюється суглобова щілина, суглобова капсула і внутрішньосуглобові зв'язки суглоба.

У другій половині ембріонального періоду діафізи кісток костеніють, а епіфізи стають хрящовими. Всередині суглоба утворюються внутрішньосуглобові компоненти: диски, меніски, внутрішньокапсульні (внутрішньосуглобові) зв'язки. Формування суглобової порожнини відбувається не лише в ембріональному періоді, а й у постнатальному. У різних суглобах утворення внутрішньосуглобової порожнини завершується в різні терміни. Надалі під впливом функцій суглобові поверхні набувають необхідної форми, капсула зміцнюється зв'язками і сухожилками оточуючих м'язів.

4.2. КЛАСИФІКАЦІЯ СПОЛУЧЕННЯ КІСТОК

За розвитком, будовою і функціями всі сполучення кісток можна розділити на **три види: неперервні (волокнисті), перервні (синовіальні) і симфізи або напівсуглоби** (рис. 4.2 і 4.3).

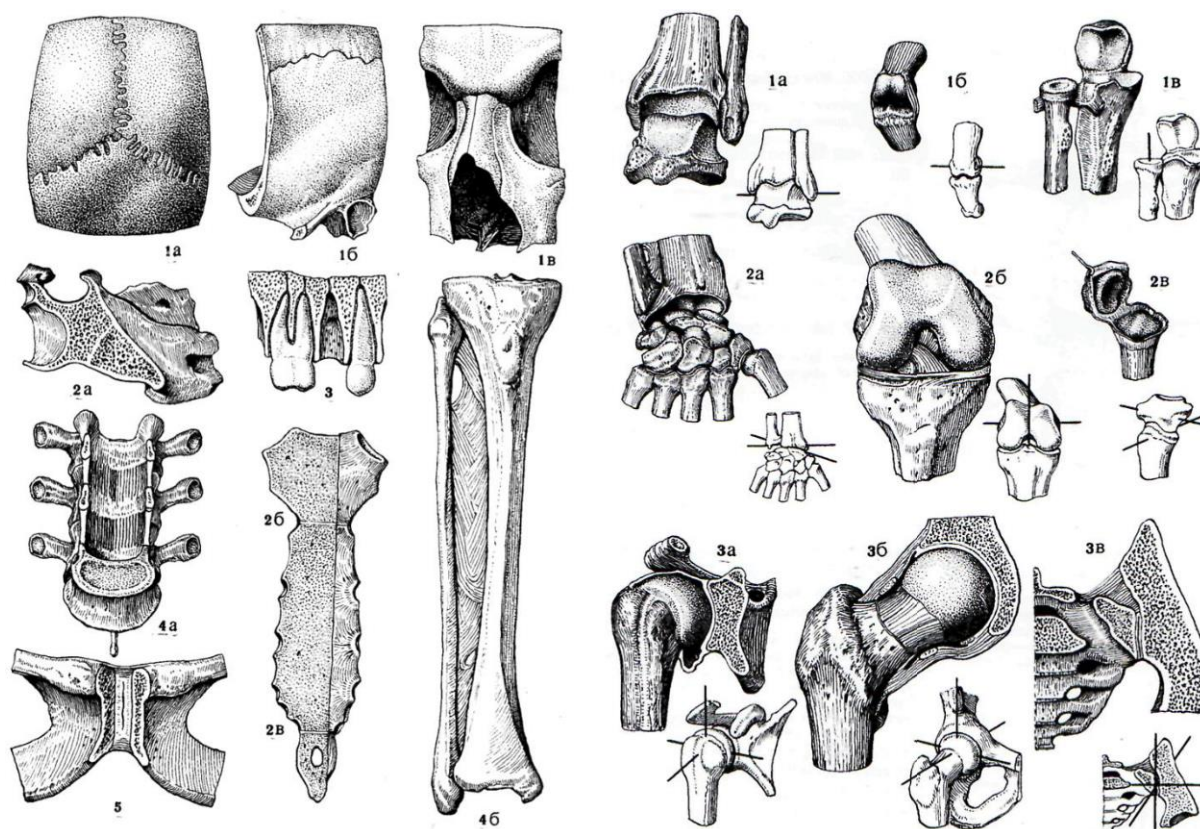


Рис. 4.2. Волокнисті сполучення.

1a - *sutura serrata*; 1б - *sutura squamosa*; 1в - *sutura plana*; 2a - *synchondrosis sphenoccipitalis*; 2б - *symphysis manubriosternalis*; 2в - *symphysis xiphosternalis*; 3 - *syndesmosis den-toalveolaris, gomphosis*; 4a - *ligg. flava*; 4б - *membrana interossea cruris*; 5 - *symphysis pubica*.

Рис. 4.3. Синовіальні сполучення. Одноосьові: 1a - *art. talocruralis*; 1б - *art. interphalangeae manus (art. ginglymus)*; 1в - *art. radioulnaris proximalis (art. trochoidea, art. cylindrica)*. Двоосьові: 2a - *art. radiocarpea (art. ellipsoidea)*; 2б - *art. genus (art. condylaris seu bicondylaris)*; 2в - *art. carpometacarpea pollicis (art. sellaris)*. Трьох- або багатоосьові: 3a - *art. humeri (art. spheroidea)*; 3б - *art. coxae (art. cotylica)*; 3в - *art. sacroiliaca (art. plana)*

Безперервні сполучення, синартрози, *synarthrosis* - це з'єднання, в яких між кістками є прошарок сполучної, хрящової або кісткової тканини. Щілина або порожнина між з'єднуючими кістками відсутня. Вони більш ранні в розвитку, нерухомі або малорухомі по функції.

Симфізи або напівсуглоби, *symphysis seu haemiarthrosis*, - це перехідна форма від безперервних до перервних. Вони мають невелику щілину з хрящового або сполучнотканинного прошарку між з'єднуючими кістками.

Перервні з'єднання, діартрози, *diarthrosis*, або **суглоби (синовіальні з'єднання, *juncturae synoviales*)**, характеризуються наявністю суглобових поверхонь, капсули, синовіальної оболонки, що вистилає із середини суглобову капсулу, синовіальної рідини, що заповнює порожнину суглоба. Суглоби більш пізні в розвитку і забезпечують рухливі функції.

Основні види з'єднань кісток (безперервні і перервні), що поділяються в свою чергу на кілька груп, можна класифікувати за такою схемою (табл. 4.1).

Таблиця 4.1

Види сполучення кісток

Неперервні (синартрози), <i>synarthrosis</i>	Напівсуглоби (геміартрози), <i>haemiarthrosis</i>	Перервні (діартрози), <i>diarthrosis</i> (синовіальні сполучення, <i>juncturae synovialis</i>), або суглоби (<i>articulatio</i>)	
<p>I. Фіброзні сполучення, <i>juncturae fibrosea</i> (сполучення за допомогою сполучної тканини, або синдесмози, <i>syndesmosis</i>);</p> <ul style="list-style-type: none"> - зв'язки, <i>ligamenta</i>; - мембрани, <i>membranae</i>; - тім'ячка, <i>fonticuli</i>; - шви, <i>suturae</i> (зубчастий, лускатий, плоский); - вклинення, <i>gomphosis</i>. 	<p>I. Класифікація суглобів за осями рухів і формою суглобових поверхонь</p>		
	1. Одноосьові:	2. Двоосьові:	3. Багатоосьові:
	<p>а) циліндричний, <i>art. cylindrica</i>, або обертальний, <i>art. trochoidea</i>;</p> <p>б) блокоподібний, <i>art. ginglymus</i>, різновид – завитковий або гвинтоподібний, <i>art. cochlearis</i>.</p>	<p>а) еліпсоподібний; <i>art. ellipsoidea</i>;</p> <p>б) сідлоподібний, <i>art. sellaris</i>;</p> <p>в) виростковий, <i>art. bicondylaris</i>.</p>	<p>а) кулястий, <i>art. spherioidea</i>, різновид – чашоподібний, <i>art. cotylica</i> або горіхоподібний, <i>art. enarthrosis</i>;</p> <p>б) плоский, <i>art. plana</i></p>
<p>II. Хрящові сполучення,</p>	<p>II. За будовою</p>		

<i>juncturae cartilagineae</i> (сполучення за допомогою хряща, або синхондрози , <i>synchondrosis</i>)	а) прості , <i>art. simplex</i> (утворений двома суглобовими поверхнями кісток). б) складні , <i>art. composita</i> (утворений трома і більше суглобовими поверхнями кісток). в) комплексні , <i>art. complexa</i> (наявність
– тимчасові і постійні: – сполучення за допомогою гіалінового хряща; – сполучення за допомогою фіброзного хряща.	внутрішньосуглобового диска або меніска). г) комбіновані , <i>art. combinatoria</i> (два суглоби, які анатомічно ізольовані, але функціонують спільно).
III. Синостози , <i>synostosis</i> (сполучення за допомогою кісткової тканини).	

4.3. БЕЗПЕРЕВНІ З'ЄДНАННЯ (СИНАРТРОЗИ), *SYNARTHROSIS*

Залежно від характеру тканини, яка сполучає кістки, виділяють чотири групи безперервних з'єднань кісток - **фіброзні, хрящові, кісткові і м'язові** (рис. 4.4).

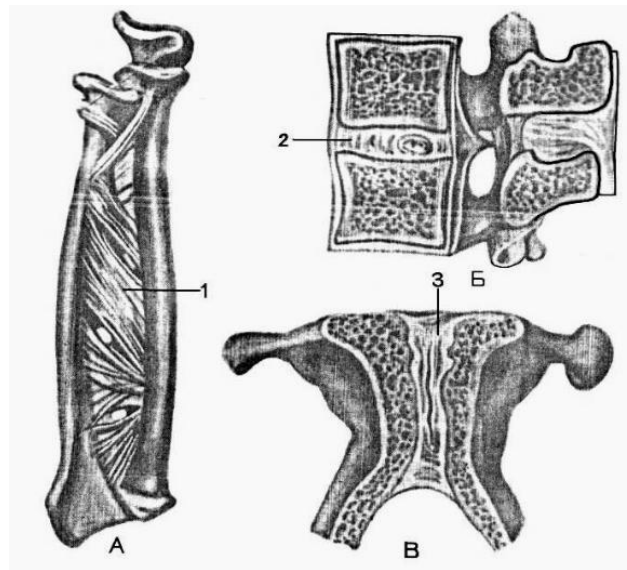


Рис. 4.4. Неперервні сполучення кісток і напівсуглоб. А – синдесмоз, міжкісткова мембрана передпліччя (1); Б – синхондроз, міжхребцевий диск (2); В – напівсуглоб, лобковий симфіз (3).

I. Фіброзні з'єднання - синдесмози, *juncturae fibrosae*, або з'єднання за допомогою сполучної (фіброзної) тканини. До них відносяться зв'язки, мембрани, тім'ячка, шви і вклинення.

Зв'язки, *ligamenta*, - це з'єднання за допомогою сполучної тканини, мають вигляд пучків колагенових або еластичних волокон і служать для зміцнення з'єднань кісток. Вони можуть бути дуже короткими, що з'єднують сусідні кістки, наприклад, міжкостисті, міжпоперечні зв'язки, більшість зв'язок кісток кінцівок, і довгими, що з'єднують кілька кісток на великій відстані (задня і передня поздовжні зв'язки хребетного стовпа, надосна зв'язка). До особливого виду зв'язок відносяться жовті зв'язки, *ligamenta flava*, утворені еластичними волокнами.

Мембрани, *membranae*, - це сполучні пластинки, натягнуті між діафізами довгих трубчастих кісток. Роль їх багато в чому схожа зі зв'язками. Вони також утримують кістки

відносно один одного (*міжреберні мембрани, міжкісткові мембрани передпліччя і гомілки*), служать місцем початку м'язів і формують отвори для проходження судин і нервів (затульна мембрана).

Тім'ячка, джерельця, fonticuli, - це сполучнотканинні утворення, які створюють умови для зміщення кісток черепа в процесі пологів і сприяють інтенсивному росту кісток після народження. У ділянках, де сходяться кілька кісток, є **6 джерелець**, закритих сполучнотканинними пластинками: **2 непарних** (*переднє або лобове, і заднє або потиличне*) і **2 парних** (*клиноподібне і соскоподібне*). Тім'ячка зникають за рахунок росту кісток черепа і формування між ними шовної сполучної тканини.

Шви, suturae, - це тонкі прошарки сполучної тканини, що розташовуються між кістками черепа. Залежно від форми кісток черепа розрізняють наступні шви: **зубчастий** - *sutura serrata* (між кістками склепіння черепа, наприклад, лобовою і тім'яними), **лускатий** - *sutura squamosa* (між краями скроневої і тім'яної кісток) і **плоский** - *sutura plana* (між кістками лицевого черепа, наприклад, носовими) Плоскі шви ще називають **гармонійними, sutura garmonica**.. Шви служать зоною росту кісток черепа і надають амортизуючу дію при рухах, захищаючи головний мозок, орган зору, орган слуху і рівноваги від пошкоджень.

Вклинення, gomphosis, - це особливий вид фіброзного з'єднання зубів з комірками альвеолярних відростків щелеп за допомогою щільної сполучної тканини - періодонта, що має спеціальне призначення. Це дуже міцне з'єднання, що має виражену амортизаційну властивість під час навантаженні на зуби.

II. Хрящові з'єднання - синхондрози, juncturae cartilagineae, являють собою з'єднання кісток за допомогою хрящової тканини. Головне призначення синхондрозів - пом'якшення поштовхів і напруження при осьових навантаженнях на кістку (амортизація) і забезпечення міцного з'єднання кісток. У той же час вони мають велику рухливість (наприклад, різноманітні рухи в хребтному стовпі).

За тривалістю існування синхондрози можуть бути **постійними** (залишаються протягом усього життя людини) і **тимчасовими** (існуючими до певного віку, а потім заміщуються кістковою тканиною). Постійні хрящі (з'єднання за допомогою фіброзного хряща) - це хрящі, що утворюють *міжхребцеві диски*, хрящі, розташовані *між пірамідою скроневої кістки і сусідніми кістками* - клиноподібною, потиличною, а також *передні хрящові кінці ребер*. Тимчасовими (з'єднання за допомогою гіалінового хряща) синхондроз є метаепіфізарні хрящі, хрящі між окремими частинами кісток (тазовий), хрящ між основною частиною потиличної і тілом клиноподібною кісток. Якщо тимчасове безперервне з'єднання заміщується кістковою тканиною, то воно називається синостоз.

III. Кісткові з'єднання - синостози, synostosis, - з'єднання за допомогою кісткової тканини, що виникає на місці тимчасового з'єднання. Це найміцніші з'єднання з групи безперервних. Вони повністю втратили пружність і амортизаційні властивості (наприклад, з'єднання між окремими кістками основи черепа, половинами нижньої щелепи, між крижовими хребцями, кістками, що утворюють тазову кістку, і ін.).

IV. М'язові з'єднання - синміозис (синсаркозис), symmyosis, - з'єднання кісток з допомогою м'язів. Вони зміцнюють суглоб, утримують суглобові поверхні кісток відносно один одного, завдяки постійному м'язовому тону. Прикладом є м'язи плечового поясу (*mm. cinguli membri superioris*). Вони формують перервне м'язове з'єднання (*symsarcosis*), приєднуючи лопатку і плечову кістку до грудної клітки і шийних хребців. Ще одним типовим **синміозом** з приєднання підязикової кістки до груднини та нижньої щелепи за допомогою передніх м'язів шиї.

4.4. НАПІВСУГЛОБИ (ГЕМІАРТРОЗИ), HAEMIARTHROSIS

Напівсуглоби або симфізи, *symphysis* (від грец.: *symphysis* - зрощення) - являють собою

хрящові з'єднання, що є проміжним видом з'єднань між безперервними і перервними з'єднаннями. Симфізи містять хрящ, розташований між двома кістками, в якому є невелика щілиноподібна порожнина. Стінки даної порожнини не мають синовіальної вистилки, а сама порожнина не заповнена синовіальною рідиною. Прикладом цього з'єднання є **симфіз руки груднини**, *symphysis manubriosternalis*, **міжхребцевий симфіз**, *symphysis intervertebralis*, і **лобковий симфіз**, *symphysis pubica*. У ряді випадків симфізи утворюються при з'єднанні V поперекового і I крижового хребців, а також між крижом і куприком.

4.5. ПЕРЕРВНІ СПОЛУЧЕННЯ (ДІАРТРОЗИ), *DIARTHROSIS*

Перервними сполученнями є суглоби або синовіальні з'єднання. **Суглоб**, *articulatio*, - це вид з'єднання кісток, що відрізняється великою рухливістю, різноманітністю рухів. Кожен суглоб являє собою перериване з'єднання кісток, яке включає **чотири основні елементи суглобів** (рис. 4.5):

1. **Суглобові поверхні, які покриті гіаліновими хрящами.**
2. **Суглобову капсулу.**
3. **Порожнину суглоба.**
4. **Суглобову рідину.**

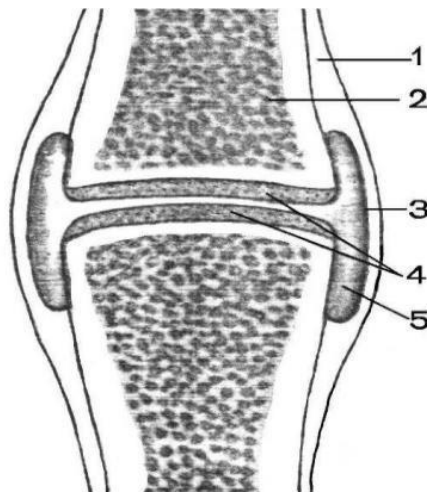


Рис. 4.5. Схема будови суглоба.

1 – окістя; 2 – кістка; 3 – суглобова капсула; 4 – суглобові поверхні, які покриті суглобовим хрящем; 5 – суглобова порожнина.

1. **Суглобові поверхні**, *facies articulare*, - це ділянки кістки, покриті суглобовим хрящем. У більшості випадків при зчленуванні кісток суглобові поверхні відповідають один одному, тобто вони є **конгруентними**. Якщо одна суглобова поверхня опукла (суглобова головка), то інша, яка зчленується із нею, увігнута (суглобова западина). У деяких суглобах ці поверхні не відповідають один одному або по формі, або за величиною. Такі суглоби називаються **неконгруентними**.

Суглобовий хрящ, *cartilago articularis*, міцно пов'язаний із кісткою. Роль суглобового хряща зводиться до того, що він згладжує нерівності і шорсткості суглобових поверхонь кісток, надаючи їм більшу конгруентність. В міру своєї еластичності він пом'якшує поштовхи і струси. Чим більше навантаження випробовує суглоб від сили тяжіння, тим більша товщина суглобових хрящів на поверхнях, які зчленовуються.

2. Суглобова капсула, *capsula articularis*, - це сумка, яка герметично оточує суглобову порожнину, приростає по краю до суглобових поверхонь або на незначній відстані від них. Вона міцно зростається з окістям, утворюючи замкнену суглобову порожнину. Капсула складається із зовнішнього шару - фіброзної мембрани, і внутрішнього - синовіальної мембрани. **Фіброзна мембрана, *membrana fibrosa***, міцна і товста. У деяких місцях вона потовщується, утворюючи зв'язки, які зміцнюють капсулу. Синовіальна мембрана обернена в порожнину суглоба, багато кров'ю, із середини вистелена синовіоцитами, які виділяють синовіальну рідину, що має властивості макрофагів. Синовіальна мембрана має численні ворсинки і складки, що збільшують її поверхню.

3. Суглобова порожнина, *cavitas articularis* - це герметично закритий простір, обмежений суглобовими поверхнями і капсулою, заповнена синовіальною рідиною. Форма суглобової порожнини залежить від форми поверхонь, які зчленовуються, будови капсули, наявності або відсутності всередині суглоба допоміжних утворень (суглобового диска або меніска) і внутрішньокапсульних зв'язок.

4. Суглобова рідина. Синовіальна рідина за складом і характером освіти являє собою трансудат - випіт плазми крові і лімфи з капілярів, прилеглих до синовіальної мембрани. Синовіальна рідина: змащує суглобові поверхні (зменшує тертя при рухах, збільшує ковзання), зв'язує суглобові поверхні, пом'якшує навантаження, живить суглобовий хрящ.

Допоміжні елементи суглобів. Окрім основних, в суглобах зустрічаються і допоміжні елементи суглобів, які забезпечують оптимальну функцію суглоба. Основними з них є: позасуглобні і внутрішньосуглобові зв'язки, внутрішньосуглобові хрящі (суглобовий диск і меніски), суглобова губа, синовіальні складки, сесамовіподібні кістки, синовіальні сумки.

Зв'язки несуть функцію пасивних гальм, обмежуючи рухи в суглобі. По відношенню до порожнини суглоба їх можна поділити на внутрішньо-і позасуглобові.

Позасуглобові зв'язки розглядають як **капсульні і позакапсульні**. Капсульні зв'язки є потовщенням фіброзної мембрани. Зв'язки можуть розташовуватися поза капсулою (не зростаючись з нею), і тоді вони називаються позакапсульними.

Внутрішньосуглобові зв'язки, *ligamenta intraarticularia*, - це фіброзні зв'язки, які покриті синовіальною мембраною, що зв'язують суглобові поверхні в колінному суглобі (хрестоподібні зв'язки колінного суглоба), в суглобі головки ребра і в кульшовому суглобі.

Внутрішньосуглобові хрящі, *artilago intraarticulares*, - це фіброзні хрящі, розташовані між суглобовими поверхнями у вигляді хрящових пластинок - дисків і менісків:

- **суглобовий диск, *discus articularis***, - це хрящова пластинка, що розділяє суглоб на два поверхні. При цьому утворюються дві розділені порожнини, як, наприклад, в скронево-нижньощелепному, грудинно-ключичному і акроміально-ключичному суглобах;

- **суглобовий меніск, *meniscus articularis***, - пластинки, які мають півмісяцеву форму (лат. *menisci* - півмісяць) і краями зрощені з капсулою (наприклад, колінний суглоб), порожнина суглоба пластинками хряща розділяється тільки частково. Диски і меніски забезпечують конгруентність суглобових поверхонь, пом'якшують поштовхи, зменшують тиск на прилеглі суглобові поверхні.

Суглобова губа, *labrum articulare*, - це хрящовий обідок, що доповнює по краю суглобову ямку. Суглобова губа зустрічається в двох суглобах: плечовому та кульшовому (***labrum glenoidale et labrum acetabulare***). Вона збільшує площу суглобової поверхні, робить її глибше, обмежуючи тим самим обсяг рухів.

Синовіальні складки, *plicae synoviales*, - це багаті судинами сполучнотканинні утворення, що заповнюють вільні простори порожнини суглоба. Якщо всередині них накопичується жирова клітковина, то утворюються жирові складки. Складки сприяють зменшенню порожнини суглоба, збільшують обсяг рухів.

Сесамоподібні кістки, ossa sesamoidea, - це вставні кістки, які тісно пов'язані із капсулою суглоба і сухожилками м'язів, що оточуюють суглоб. Вони сприяють зменшенню порожнини суглоба і побічно збільшують обсяг рухів в даному суглобі. Найбільша сесамоподібна кістка - надколінок. Дрібні сесамоподібні кістки часто зустрічаються в суглобах кисті, стопи, наприклад, в міжфалангових, зап'ястково-п'ясткових суглобах першого пальця і ін.

Синовіальні сумки, bursa e synoviales, - це невеликі порожнини, сполучені або не сполучені із порожниною суглоба. Найбільша кількість їх зустрічається в колінному суглобі. Усередині них накопичується синовіальна рідина, яка змащує розташовані поруч сухожилки.

4.6. БІОМЕХАНІКА СУГЛОБІВ І ЇХ КЛАСИФІКАЦІЯ ЗА ФУНКЦІЄЮ

У суглобах, в залежності від будови (форми, відповідності, розмірів), поверхонь, які зчленовуються, рухи можуть здійснюватися навколо **трьох осей обертання**:

- **фронтальної** (вісь, відповідна фронтальній площині, що розділяє тіло на передню та задню поверхні);

- **сагітальної** (вісь, відповідна сагітальній площині, що розділяє тіло на праву і ліву половину);

- **вертикальної** або своєї власної осі.

Рух в суглобах навколо осей обертання визначаються геометричною формою суглобової поверхні. Наприклад, циліндр і блок обертаються тільки навколо однієї осі; еліпс, овал - навколо двох осей; куля або плоска поверхня - навколо трьох.

Кількість і можливі види рухів навколо існуючих осей обертання представлені в табл. 4.2. Так, навколо фронтальної осі виконується **двох види рухів - згинання (flexio) і розгинання (extensio)**. Навколо сагітальній осі здійснюються також два види рухів - **приведення (adductio) і відведення (abductio)**. Навколо вертикальної осі ще один рух - **обертання (rotatio)**, але у нього можуть бути підвиди: обертання всередину (**пронація, pronatio**) і назовні (**супінація, supinatio**). При переході з однієї осі на іншу виникає ще один рух - **коловий або конічний (circumductio)**.

Таблиця 4.2

Осі обертання, кількість і види можливих рухів

Осі обертання, навколо яких здійснюються рухи	Кількість можливих рухів	Вид можливих рухів
Фронтальна	2	Згинання (<i>flexio</i>), розгинання (<i>extensio</i>).
Сагітальна	2	Приведення (<i>adductio</i>), відведення (<i>abductio</i>).
Фронтальна і сагітальна	5	Згинання, розгинання, приведення, відведення, конічний коловий рух (<i>circumductio</i>).
Вертикальна	1	Обертання (<i>rotatio</i>): всередину – пронація (<i>pronatio</i>), назовні – супінація (<i>supinatio</i>).

Слід зазначити, що суглобова поверхня однієї з кісток, що зчленовуються, яка має форму головки, може бути представлена у вигляді кулі, еліпса, сідла, циліндра або блоку. Суглобова поверхня може бути утворена декількома кістками, що додають їй в сукупності певну форму, наприклад, суглобова поверхня, сформована кістками проксимального ряду зап'ястя (рис. 4.6).

ОДНООСЬОВІ СУГЛОБИ.

Це суглоби з однією віссю руху. Такими осями є фронтальна або вертикальна. Якщо вісь фронтальна, то в цих суглобах відбуваються рухи у вигляді згинання та розгинання. Якщо ж вісь вертикальна, то можливий тільки один рух - обертання.

Циліндричний (обертальний) суглоб, *art. cylindrica (art. trochoidea)*, є прикладом одноосьових суглобів. Циліндричні суглоби здійснюють рух навколо вертикальної осі, тобто здійснюють обертання (табл. 4.3). Прикладом таких суглобів є серединний атлanto-осьовий, а також проксимальний і дистальний променево-ліктьові суглоби.

Блокоподібний суглоб, *art. ginglymus*, на його суглобовій поверхні циліндричної форми є кістковий гребінець, а на відповідній суглобовій западині - направляюча борозенка. За рахунок гребінця і западини неможливі зміщення суглобових поверхонь в сторони. Працюють блокоподібні суглоби завжди навколо фронтальної осі (табл. 4.3). Прикладом їх є міжфалангові суглоби.

Різновидом **блокоподібного** суглоба є **звинтоподібний**, або **завитковий**, *art. cochlearis*. Прикладом завиткового суглоба служить плечо-ліктьовий суглоб, що працює також навколо фронтальної осі.

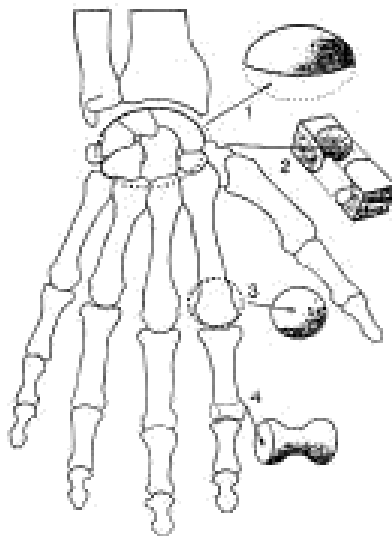


Рис. 4.6. Різні види суглобів (схема).

1 – еліпсоподібний; 2 – сідлоподібний; 3 – кулястий; 4 – блокоподібний.

ДВООСЬОВІ СУГЛОБИ.

Це суглоби, що працюють навколо двох осей обертання - фронтальної і сагітальної. Такі суглоби реалізують 5 видів руху: згинання, розгинання, приведення, відведення і коловий рух. За формою суглобових поверхонь ці суглоби є еліпсоподібними, сідлоподібними і надвиростковими.

Еліпсоподібний суглоб, *art. ellipsoidea*. Його суглобові поверхні за формою є відрізкою еліпса у вигляді голівки і відповідної їй ямки. Рухи в суглобі можливі навколо двох взаємно перпендикулярних осей. Приклад – **променево-зап'ястковий суглоб і атлanto-потиличні суглоби** (мають дві осі - фронтальну і сагітальну). Навколо фронтальної осі відбувається згинання та розгинання, а навколо сагітальної - приведення і відведення (табл. 4.3).

Сідлоподібний суглоб, *art. sellaris*. Утворений взаємоконгруентними суглобовими поверхнями сідлоподібної форми. Рухи у цьому суглобі аналогічні рухам у еліпсоподібному суглобі (табл. 4.3). Наприклад: **зап'ястково-п'ястковий суглоб 1-го**

пальця, art. carpometacarpa pollicis. В ньому можливі рухи приведення – відведення та протиставлення.

Виростковий суглоб, art. bicondylaris. Перехідна форма між одноосьовими і двоосьовими суглобами (від блокоподібного до еліпсоподібного суглоба). У виростковому суглобі можливі рухи навколо двох осей. Наприклад - **колінний суглоб** (навколо фронтальної осі відбувається згинання та розгинання, навколо поздовжньої - обертання) (табл. 4.3).

БАГАТООСЬОВІ СУГЛОБИ.

Це суглоби, рухи в яких здійснюються навколо всіх **трьох осей обертання**.

Багатоосьовим суглобам відповідає **куляста або плоска суглобові поверхні**.

Кулястий суглоб, art. spheroidea. Опукла суглобова поверхня (головка) має кулясту форму, а увігнута - форму відповідної їй западини. Суглобова западина має менші розміри, ніж голівка, тому рухи в такому суглобі можуть відбуватися вільно і навколо багатьох осей (багатоосьовий суглоб). У суглобах кулястої форми можливі 6 видів руху: згинання та розгинання (навколо фронтальної осі), приведення і відведення (навколо сагітальної осі), обертання (навколо вертикальної осі), при переході з однієї осі на іншу виникає ще один рух - коловий або конічний (табл. 4.3). Внаслідок великої різниці у розмірах поверхонь, які зчленовуються, кулястий суглоб є найбільш рухомим з усіх суглобів. Наприклад - **плечовий суглоб**.

Різновидом **кулястого** суглоба є **чашоподібний, art. cotylica,** або **горіхоподібний, art. enarthrosis,** наприклад, кульшовий. Для нього характерна глибока суглобова ямка, міцна капсула, укріплена зв'язками, обсяг рухів в ньому менший. Типовим горіховидним(чашоподібним) суглобом є **кульшовий**.

Плоский суглоб, art. plana. Суглобові поверхні його мало зігнуті і нагадують відрізки (ділянки) поверхні кулі великого діаметру. Рухи в суглобах з такою поверхнею різко обмежені або взагалі відсутні. Наприклад, в **крижово-клубовому** суглобі. У зв'язку з цим дані суглоби називають **малорухомими, art. amphiarthrosis**. Під цією назвою виділяється група зчленувань з різною формою суглобових поверхонь, частіше - плоскою, але схожих за іншими ознаками: вони мають коротку, туго натягнуту суглобову капсулу і дуже міцний, що не розтягується, допоміжний апарат, зокрема короткі зміцнюючі зв'язки (наприклад - крижово-клубовий суглоб). Внаслідок цього суглобові поверхні тісно пов'язані один з одним, що різко обмежує рухи. Такі малорухливі зчленування і називають тугими (малорухомими суглобами - амфіартрозами (BNA)). Тугі суглоби пом'якшують поштовхи і струси між кістками. Рухи в таких суглобах мають ковзаючий характер і обсяг їх вкрай незначний.

Таблиця 4.3

Класифікація суглобів за осями обертання, формою суглобових поверхонь, кількістю осей обертання і видами можливих рухів

Осість суглоба	Форма суглобової поверхні	Кількість рухів	Осі, що реалізуються	Рухи, що реалізуються
Одноосньові	- циліндричний, <i>art. trochoidea</i> ;	1	Вертикальна	- обертання, <i>rotatio</i> .
	- блокоподібний, <i>art. ginglymus</i> ;	2	фронтальна	- згинання, <i>flexio</i> ; - розгинання, <i>extensio</i> .
	- завитковий або гвинтоподібний, <i>art. cochlearis</i> (різновид блокоподібного).			

Двоосьові	- еліпсоподібний, <i>art. ellipsoidea</i> ;	5	фронтальна	- згинання, <i>flexio</i> ; - розгинання, <i>extensio</i> .
	- сідлоподібний, <i>art. sellaris</i> ;		сагітальна	- відведення, <i>abductio</i> ; - приведення, <i>adductio</i> .
			перехід з осі на вісь	- коловий рух, <i>circumductio</i> .
	- виростковий,, <i>art. bicondylaris</i> .	3	фронтальна	- згинання, <i>flexio</i> ; - розгинання, <i>extensio</i> .
			вертикальна	- обертання, <i>rotatio</i>
Багатоосьові	- кулястий, <i>art. spherioidea</i> ;	6	фронтальна	- згинання, <i>flexio</i> ; - розгинання, <i>extensio</i> .
	- чашоподібний, <i>art. cotylica</i> , або горіхоподібний, <i>art. enarthrosis</i> (різновид кулястого); - плоский, <i>art. plana</i> .		сагітальна	- відведення, <i>abductio</i> ; - приведення, <i>adductio</i> .
			перехід з осі на вісь	- коловий рух, <i>circumductio</i> .
			вертикальна	- ковзання

4.7. КЛАСИФІКАЦІЯ СУГЛОБІВ ЗА БУДОВОЮ (КІЛЬКІСТЮ СУГЛОБОВИХ ПОВЕРХОНЬ)

Суглоби відрізняються один від одного кількістю кісток, які зчленовуються, тобто кількістю суглобових поверхонь і формою цих поверхонь. Залежно від кількості суглобових поверхонь виділяють:

1. Простий суглоб, *art. simplex*, - суглоб, що має тільки дві суглобові поверхні, кожна з яких може бути утворена однією або декількома кістками. Наприклад, суглобові поверхні міжфалангових суглобів утворені тільки двома кістками, а одна з суглобових поверхонь у променево-зап'ястковому суглобі утворена трьома кістками проксимального ряду зап'ястка.

2. Складний суглоб, *art. composita*, - суглоб, в одній капсулі якого знаходиться кілька суглобових поверхонь; отже, кілька простих суглобів, що функціонують як разом, так і окремо. Прикладом складного суглоба є ліктьовий суглоб, що має 6 окремих суглобових поверхонь, що утворюють 3 суглоби: плечо-ліктьовий, плечо-променевий, проксимальний променево-ліктьовий.

3. Комплексний суглоб, *art. complexa*, - суглоб, який характеризується наявністю між поверхнями, які зчленовуються, суглобового диска або меніска. Диск ділить порожнину суглоба на два поверхи (наприклад, в скронево-нижньощелепному суглобі). Меніски ділять суглоб не повністю, мають форму півмісяця (наприклад, в колінному суглобі). Внутрішньосуглобні хрящі (диски і меніски) забезпечують конгруентність суглобових поверхонь.

4. Комбіновані суглоби, *art. combinata*, - суглоби з одномоментною спільною функцією, представлені двома анатомічно ізольованими суглобами, тобто знаходяться в різних суглобових капсулах, але функціонують тільки

разом. Наприклад, правий і лівий скронево-нижньощелепні суглоби, проксимальний і дистальний променево-ліктьові суглоби.

ТОПОГРАФІЧНА АРТРОСИНДЕСМОЛОГІЯ

У першому розділі подані відомості по загальній анатомії суглобів (розвиток з'єднань кісток, види з'єднань кісток, класифікація суглобів). У другому розділі матеріал розташований в певній послідовності. Спочатку подається загальна характеристика з'єднань певної топографічної області, потім дані про найбільші суглоби подані за традиційною схемою відповіді. Для поліпшення сприйняття матеріалу малюнки, підписи до малюнків, назви деталей будови подані українською і латинською мовами відповідно до Міжнародної анатомічної номенклатури. Такий підхід дає можливість добре орієнтуватися при розгляді малюнків будь-якому студенту, особливо на першому курсі. З'єднання окремих кісток тулуба і кінцівок згруповані у вигляді таблиць. Це дасть змогу максимально полегшити засвоєння матеріалу, систематизувати та узагальнити знання, отримані на практичних заняттях.

Схема опису суглоба:

1. **Назва суглоба** (українська, латинська).
2. **Суглобові поверхні** кісток, що утворюють суглоб.
3. **Особливості будови капсули і її прикріплення.**
5. **Вид суглоба** (простий, складний, комбінований, комплексний).
6. **Форма суглоба** (циліндричний, блокоподібний, гвинтоподібний, еліпсоподібний, сидлоподібний, виростковий, кулястий, чашоподібний, плоский).
7. Класифікація суглобів за **кількістю осей обертання** (одноосьові, двоосьові, багатоосьові).
8. **Функція** (можливі рухи у суглобі).
9. **Допоміжні елементи.** Фіксуючий апарат (позасуглобні зв'язки), внутрішньосуглобові зв'язки, хрящі - диск, меніски, суглобова губа; суглобові складки, сесамоподібні кістки і синовіальні сумки. **Морфофункціональні особливості суглоба** (невідповідність форми і функції, наявність додаткових елементів і т.д.)
10. **Кровообіг, венозний і лімфатичний відтік, іннервація.**

4.8. СПОЛУЧЕННЯ КІСТОК ТУЛУБА

З'єднання кісток тулуба відіграють роль сполучної ланки між окремими кістками у скелеті, між кістками і м'язами, забезпечуючи переміщення частин тіла відносно одна одної, пересування в просторі. Крім високої механічної міцності, забезпечують хребту гнучкість і рухливість. Ці завдання вирішуються завдяки особливому способу зчленування суглобових поверхонь хребців, а також розташуванню зв'язок, що зміцнюють ці сполуки.

До *з'єднань кісток тулуба* відносяться з'єднання *хребців, ребер і груднини*. Кістки тулуба з'єднуються за допомогою *безперервних і перервних з'єднань*.

1. Безперервні сполучення (синартрози):

а) синдесмози - зв'язки (служать для зміцнення з'єднань кісток тулуба) і мембрани (утримують кістки відносно одна одної):

- передня і задня поздовжні зв'язки, витримують великі навантаження на розтягнення, перешкоджають надмірному згинанню і розгинанню хребетного стовпа;
 - жовті зв'язки, по функції еластичне і гнучкі;
 - міжостисті, надосна і каркова зв'язки, гальмують надмірне згинання хребетного стовпа і голови;
 - міжпоперечні зв'язки, обмежують бічні рухи хребетного стовпа в протилежний бік;
 - міжреброві мембрани, заповнюють міжреброві проміжки і є продовженням зовнішніх і внутрішніх міжребрових м'язів, беручи участь в акті дихання (вдих і видих);
- б) синхондрози:**

- *постійні* - міжхребцеві диски, вони міцні, пружні, виконують функцію буфера при струсах і поштовхах; між першим ребром і грудниною;

- *тимчасові* - хрящові з'єднання між частинами тазової кістки;

в) синостози:

- між крижовими хребцями;

г) симфізи :

- ручка груднини.

2. Перервні з'єднання (діартрози):

- *дуговідросчаті (міжхребцеві) суглоби* - з'єднання між суглобовими відростками хребця;

- *крижово-куприковий суглоб* - з'єднання між V крижовим хребцем і куприком;

- *атланта-потиличний суглоб* - з'єднання між двома виростками потиличної кістки і увігнутими верхніми ямками атланта;

- *латеральні атланта-осьові суглоби (правий, лівий)* - з'єднання між нижніми суглобовими ямками атланта і дотичними з ними верхніми суглобовими ямками осьового хребця;

- *серединний атланта-осьовий суглоб* - з'єднання між зубом осьового хребця і суглобовою ямкою зуба передньої дуги атланта;

- *реброво-хребцеві суглоби* - з'єднання між ребрами і грудними хребцями;

- *груднинно-реберні суглоби* - з'єднання між II - V ребровими хрящами і грудниною;

- *міжхрящові суглоби* - з'єднання між хрящами VI - VIII ребер.

4.8.1. СПОЛУЧЕННЯ ХРЕБЕТНОГО СТОВПА

З'єднання хребців. У вільних типових хребцях розрізняють з'єднання тіл, дуг і відростків. Тіла двох сусідніх хребців з'єднуються за допомогою **міжхребцевих дисків**, *disci intervertebrales* (рис. 4.7). Загальна їх кількість - 23. Такий диск відсутній тільки між I і II шийними хребцями.

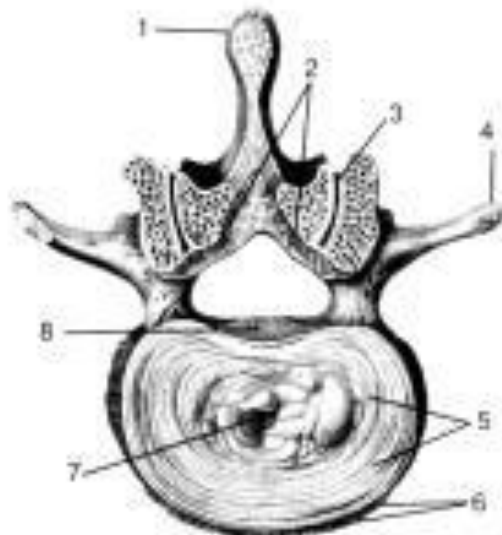


Рис. 4.7. Сполучення сусідніх хребців (горизонтальний розріз між II і III поперековими хребцями).

1 – *processus spinosus*; 2 – *lig. flavum*; 3 – *art. intervertebrales*; 4 – *processus transversus*; 5 – *annulus fibrosus*; 6 – *lig. longitudinale anterius*; 7- *nucleus pulposus*; 8 – *lig. longitudinale posterius*.

Міжхребцевий диск, *discus intervertebralis*, побудований переважно з волокнистого хряща і складається з двох частин, що переходять одна в одну. По периферії

розташовується **фіброзне кільце, *anulus fibrosus***, що складається з концентричних пластинок. Центральну частину диска становить **драглисте ядро, *nucleus pulposus***, що складається з аморфного речовини.

Спереду і ззаду тіла хребців з'єднані двома поздовжніми зв'язками. **Передня поздовжня зв'язка, *lig. longitudinale anterior***, йде по передній поверхні тіл хребців і дисків від глоткового горбочка потиличної кістки і *tuberculum anterior atlantis* до першого крижового хребця. Зв'язка міцно з'єднана з дисками і окістям хребців, перешкоджає надмірному розгинанню хребетного стовпа. **Задня поздовжня зв'язка, *lig. longitudinale posterius***, йде на задній поверхні тіл хребців від схилу потиличної кістки і закінчується в крижовому каналі. Ця зв'язка є антагоністом передньої, що перешкоджає надмірному згинанню хребетного стовпа.

Дуги хребців з'єднуються за допомогою **жовтих зв'язок, *ligg. flava***. Їх колір обумовлений переважанням еластичних волокон. Жовті зв'язки, як і міжхребцеві диски, мають пружність, що сприяє зміцненню хребетного стовпа. Разом з тілами, дугами хребців і дисками вони формують хребетний канал, в якому знаходиться спинний мозок із оболонками і судини.

Між двома сусідніми остистими відростками знаходяться короткі **міжостисті зв'язки, *ligg. interspinalia***. Вони добре розвинені в поперековій ділянці. Позаду вони переходять в непарну **надостисту зв'язку, *lig. supraspinale***, - це поздовжні фіброзні тяжі, що з'єднують верхівки остистих відростків (рис. 4.8).

Продовженням надосної зв'язки є **каркова зв'язка, *lig. nuchae***, - трикутної форми пластинка у верхніх відділах ший. Вона простягається від остистого відростка VII шийного хребця до зовнішнього потиличного виступу. Всі зв'язки, що з'єднують остисті відростки хребців, гальмують згинання хребетного стовпа.

Між поперечними відростками (рис. 4.8, 4.9) знаходяться **міжпоперечні зв'язки, *ligg. intertransversaria***, в шийному відділі вони відсутні. При скороченні м'язів ці зв'язки обмежують нахили тулуба в сторони.

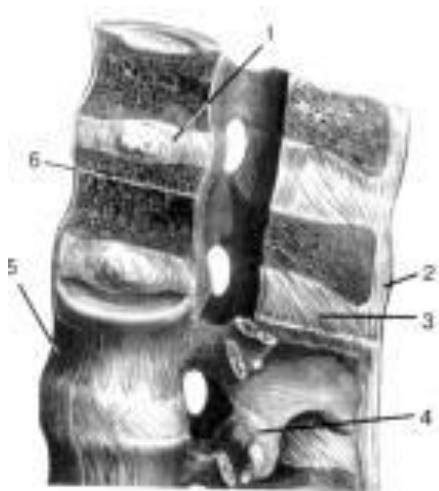


Рис. 4.8. Сполучення хребців. Грудний відділ. (вигляд збоку).

1 – *discus intervertebralis*; 2 – *lig. supraspinale*; 3 – *lig. interspinale*; 4 – *art. intervertebralis*; 5 – *lig. longitudinale anterior*; 6 – *lig. longitudinale posterius*.

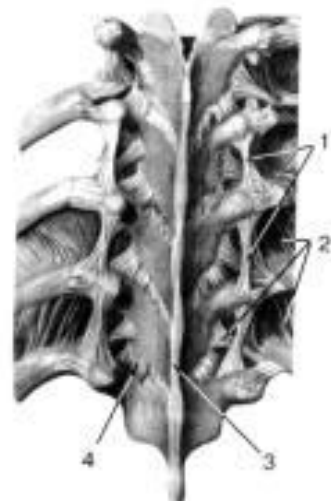

Рис. 4.9. Сполучення хребців. Грудний відділ (вигляд ззаду).

1 – *lig. intervertebrale*; 2 – *lig. costotransversarius*; 3 – *lig. supraspinale*; 4 – *lig. flavum*

Єдиним перервним з'єднанням між хребцями є численні **міжхребцеві суглоби, *art. Intervertebrale***, та **дуговідросчаті суглоби, *art. zygapophysiales*** (рис. 4.10).

1. **Дуговідросчаті, artt. zygapophysiales,** або **міжхребцеві суглоби, artt. intervertebrales.**

2. **Кістки,** що утворюють суглоб: **хребці, vertebrae;** суглобові поверхні **верхніх і нижніх суглобових відростків хребців, facies articulares superiores et inferiores.**

3. **Суглобова капсула** прикріплюється по краю суглобових поверхонь.

4. **Вид** суглоба - **проті, artt. simplices; комбіновані, artt. combinatoriae,** з однойменними суглобами.

5. За **формою** - **плоскі, art. plana.**

6. За кількістю **осей обертання** - **багатоосові.**

7. **Рухи:**- **ковзання.**

8. **Фіксуєчий апарат:** власні зв'язки відсутні, є зв'язки, які опосередковано зміцнюють ці суглоби:

- **передня поздовжня зв'язка, lig. longitudinale anterius;**

- **задня поздовжня зв'язка, lig. longitudinale posterius;**

- **жовті зв'язки, ligg. flava;**

- **міжостисті зв'язки, ligg. interspinalia;**

- **надосна зв'язка, lig. supraspinale;**

- **каркова зв'язка, lig. nuchae;**

- **міжпоперечні зв'язки, ligg. intertransversaria.**

9. **Допоміжні елементи** суглоба, окрім зв'язок, відсутні.

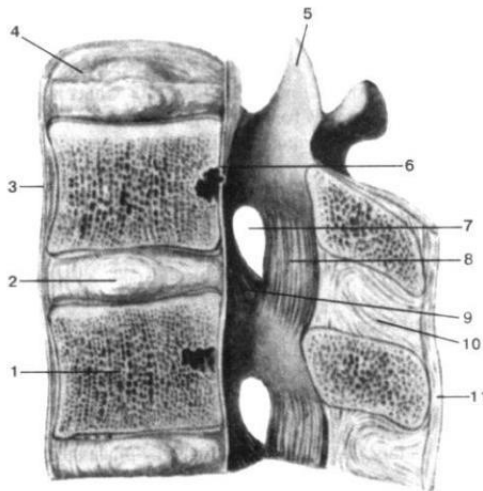


Рис. 4.10. Сполучення хребців
(сагітальний розпил на рівні двох поперекових хребців).

1-corpora vertebrae; 2-nucleus pulposus; 3-lig. longitudinale anterius; 4- anulus fibrosus; 5- processus articularis superior vertebrae lumbalis; 6-lig. longitudinale posterius; 7-for. intervtebrale; 8-lig. flavum; 9-capsula articularis art. zygapophysialis (intervertebralis); 10- lig. interspinale; 11-lig. supraspinale.

10. Кровообіг, венозний і лімфатичний відтік, іннервація:

Кровообіг	Венозний і лімфатичний відтік	Іннервація
– a. vertebralis із a. subclavia (шийний відділ); – aa. intercostales	1. Відтік крові відбувається у <i>plexus venosi vertebralis externi et interni</i> і далі: – від шийних хребців у <i>v. vertebralis</i>	– <i>rr. dorsales nn. spinales</i> - задніх гілок спинномозкових нервів свого

<p><i>posterior</i> із <i>aorta thoracica</i> (грудний відділ);</p> <p>– <i>aa. lumbales</i> із <i>pars abdominalisaortae</i> (поперековий відділ);</p> <p>– <i>aa. sacrales laterales</i> із <i>a. iliaca interna et sacrales mediana</i> із <i>pars abdominalis aortae</i> (крижовий відділ)</p>	<p><i>v. brachiocephalica</i></p> <p><i>v. cava superior</i>;</p> <p>– від грудних хребців у <i>vv. intercostals</i></p> <p><i>v. azygos et hemiazygos</i></p> <p><i>v. cava superior</i>;</p> <p>– від поперекових хребців у <i>vv. lumbales</i></p> <p><i>v. cava inferior</i>;</p> <p>– від крижа і куприка <i>vv. sacrales laterals</i></p> <p><i>v. iliaca interna et v. sacralis mediana</i></p> <p><i>v. cava inferior</i>.</p> <p>2. Відтік лімфи здійснюється у <i>nodi lymphatici occipitalis, retroauriculares, cervicales profundi</i> – у шийному відділі; в <i>nodi intercostales</i> – у грудному; в <i>nodi lumbales</i> – у поперековому; в <i>nodi sacrales</i> – у крижовому.</p>	<p>рівня.</p>
--	--	---------------

З'єднання V крижового і I куприкового хребців - **крижово-куприковий суглоб**, *art. sacrococcygea*. **Cornua sacralia і cornua coccygea** з'єднані за допомогою сполучної тканини - синдесмозу. Цей суглоб зміцнений наступними зв'язками:

- **латеральна крижово-куприкова зв'язка**, *lig. sacrococcygeum laterale*, парна, є аналогом міжпоперечних зв'язок;

- **вентральна крижово-куприкова зв'язка**, *lig. sacrococcygeum ventrale*, являє собою продовження передньої поздовжньої зв'язки хребетного стовпа;

- **глибока дорсальна крижово-куприкова зв'язка**, *lig. sacrococcygeum dorsale profundum*, є продовженням задньої поздовжньої зв'язки хребетного стовпа;

- **поверхнева дорсальна крижово-куприкова зв'язка**, *lig. sacrococcygeum dorsale superficiale*, майже повністю закриває отвір крижової щілини і відповідає надосній і жовтій зв'язкам.

З'єднання хребетного стовпа з черепом. З'єднання хребетного стовпа з черепом являє собою комбінацію декількох суглобів (*атланта-потиличного, латеральних і серединного атланта-осьового*), що забезпечують рухи навколо трьох осей, як в кулястому суглобі.

Атланта-потиличний суглоб, *art. atlantooccipitalis* (рис. 4.11).

1. Атланта-потиличний суглоб, *art. atlantooccipitalis*.

2. **Кістки**, що утворюють суглоб: **потилична**, *os occipitale* і **атлант**, *atlas*; суглобові поверхні: **виросток потиличної кістки**, *condylus occipitalis*, і **верхня суглобова ямка атланта**, *fovea articularis superior atlantis*.

3. **Капсула** суглоба прикріплюється по краю суглобових поверхонь; тонка, фіброзно-еластична.

4. **Вид** суглоба - **простий**, *art. simplex*; **комбінований**, *art. combinatoria*, з однойменним суглобом протилежного боку.

5. За **формою**: **виростковий**, *art. condylaris*.

6. За кількістю **осей обертання** - **двоосьовий**.

7. **Рухи**: - навколо фронтальної осі: нахили голови **вперед, назад** (кивання); - навколо сагітальної осі: - нахили голови **вправо, вліво**; - **коловий рух**, *circumductio*.

8. Даний суглоб фіксують **зв'язки**: - **передня атланта-потилична мембрана**, *membrana atlanto-occipitalis anterior*; - **задня атланта-потилична мембрана**, *membrana atlanto-occipitalis posterior*.

9. Допоміжні елементи суглоба, окрім зв'язок, відсутні.

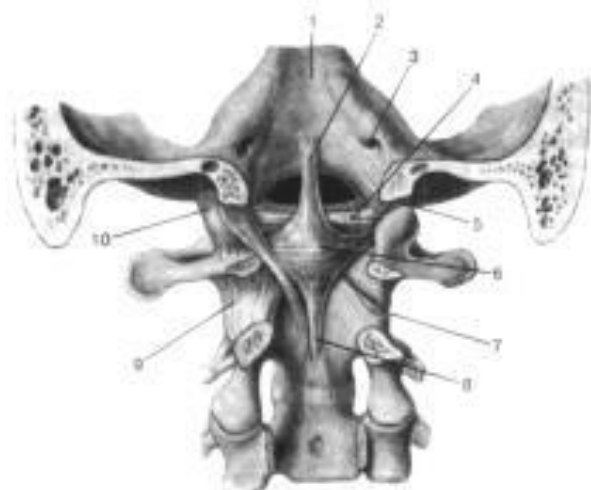


Рис. 4.11. Сполучення потиличної кістки з першим шийним хребцем, першого і другого шийних хребців, *articulatio atlantooccipitalis et articulatio atlantoaxialis* (вигляд спереду, збоку хребетного каналу; тверда мозкова оболонка і покривна мембрана видалені).

1 - *os occipitale*; 2 - *fasciculi longitudinales ligamenti cruciformis atlantis*; 3 - *canalis hypoglossalis*; 4 - *ligamentum alare*; 5 - *cavitas articularis articulationis atlantooccipitalis*; 6 - *ligamentum cruciforme atlantis*; 7 - *cavitas articularis articulationis atlanto - axialis lateralis*; 8 - *fasciculi longitudinales ligamenti cruciformis atlantis*; 9 - *capsula articulationis atlantooccipitalis*

10. Кровопостачання, венозний і лімфатичний відтік, іннервація:

Кровопостачання	Венозний і лімфатичний відтік	Іннервація
– rr. musculares a. vertebralis із a. subclavia.	1. Plexus venosi vertebralis - v. vertebralis - v. brachiocephalica - v. cava superior. 2. Відтік лімфи здійснюється у nodi lymphatici occipitale, retroauriculares, cervicales profundi – у шийному відділі.	– r. dorsales n. spinales II.

Суглоби між атлантом і осьовим хребцем (рис. 4.11, 4.12).

Тут є *три суглоби*:

- *два латеральних атланта-осьових суглоби*, *art. atlantoaxiales lateralis dexter et sinister*;
- *серединний атланта-осьовий суглоб*, *art. atlantoaxialis mediana*.

Латеральні атланта-осьові суглоби, *art. atlantoaxiale laterale dexter et sinister* (рис. 4.11, 4.12).

1. Латеральний атланта-осьовий суглоб, *art. atlantoaxialis lateralis*.

2. Кістки, що утворюють суглоб: **атлант**, *atlas* і **осьовий хребець**, *axis*; суглобові поверхні: **нижня суглобова ямка атланта**, *fovea articularis inferior atlantis*, **верхня суглобова поверхня осьового хребця**, *facies articularis superior axis*.

3. Капсула суглоба прикріплюється по краю суглобових поверхонь.

4. Вид суглоба - **простий**, *art. simplex*; **комбінований**, *art. combinatoria*, з однойменною суглобом протилежного боку, а також із **серединним атланта-осьовим суглобом**, *art. atlantoaxialis mediana*.

5. За **формою** - плоский.

6. За кількістю осей обертання - **багатоосьовий**.

7. Рухи - **ковзання**.

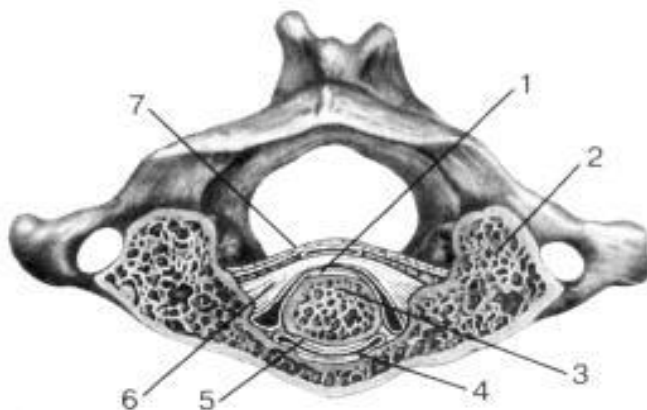


Рис. 4.12. Сполучення I шийного хребця із зубом II шийного хребця (горизонтальний разпил, вигляд зверху).

1 – *facies articularis posterior dentis*; 2 – *massa lateralis atlantis*; 3 – *dens*; 4 – *fovea dentis*; 5 – *facies articularis anterior dentis*; 6 – *lig. transversum atlantis*; 7 – *membrana tectoria*.

8. Суглоб фіксують такі зв'язки:- **хрестоподібна зв'язка атланта**, *lig. cruciforme atlantis*;- **поперечна зв'язка атланта**, *lig. transversum atlantis*;- **верхні і нижні поздовжні пучки**, *fasciculi longitudinales superior et inferior*;- **крилоподібна зв'язка**, *lig. allare*;- **зв'язка верхівки зуба**, *lig. apicis dentis*;- **покровна мембрана**, *membrana tectoria*.

9. Допоміжні елементи суглоба, окрім зв'язок, відсутні.

10. Кровопостачання, венозний і лімфатичний відтік, іннервація:

Кровопостачання	Венозний і лімфатичний відтік	Іннервація
– <i>rr. musculares a. vertebralis</i> із <i>a. subclavia</i> .	1. <i>Plexus venosi vertebralis</i> – <i>v. vertebralis</i> – <i>v. brachiocephalica</i> – <i>v. cava superior</i> . 2. Відтік лімфи здійснюється у <i>nodi lymphatici occipitale, retroauriculares, cervicales profundi</i> – у шийному відділі.	– <i>r. dorsalis n. spinalis II</i> .

Серединний атланта-осьовий суглоб, *art. atlantoaxialis mediana* (рис. 4.13).

1. **Серединний атланта-осьовий суглоб**, *art. atlantoaxialis mediana*.

2. Кістки, що утворюють суглоб: **атлант**, *atlas*, і **осьовий хребець**, *axis*; суглобові поверхні: **ямка зуба дуги атланта**, *fovea dentis*; **передня і задня суглобові поверхні**

зуба, *facies articularis anterior et facies articularis posterior dentis*; **поперечна зв'язка атланта**, *lig. transversum atlantis*.

3. **Капсула** суглоба прикріплюється по краю ямки зуба на атланті і охоплює зуб осевого хребця, щільна, укріплена *lig. cruciforme atlantis*.

4. Вид суглоба - **складний суглоб**, *art. simplex*, **комбінований**, *art. combinatoria*, з латеральними атланта-осевими суглобами, *artt. atlantoaxialis lateralis*.

5. За **формою** - **циліндричний**.

6. За кількістю осей **обертання** – **одно-осевий**.

7. **Рухи** - навколо вертикальної осі: **обертання**, *rotatio* (поворот голови вправо і вліво).

8. Даний суглоб фіксують ті ж **зв'язки**, що і латеральний атланта-осевий суглоб.

9. **Допоміжні елементи** суглоба, окрім зв'язок, відсутні.

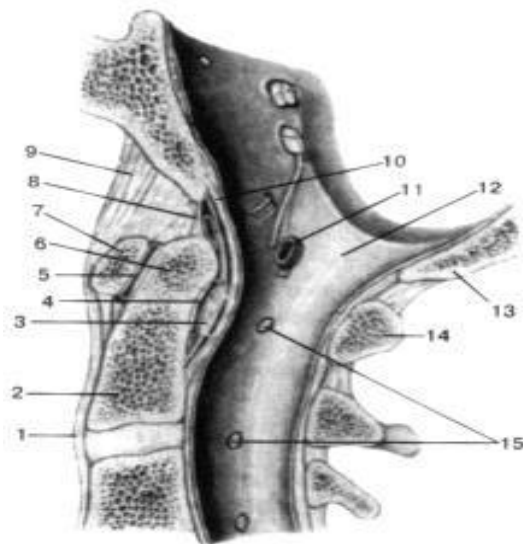


Рис. 4.13. Серединний атланта-осевий суглоб, *articulatio atlantoaxialis mediana* (сагітальний розпил).

1-*lig. longitudinale anterius*; 2-*corpus axis*; 3-*lig. transversum atlantis*; 4-*art. atlantoaxialis (pars posterior)*; 5-*art. atlanto-axialis (pars anterior)*; 6-*dens axis*; 7-*arcus anterior atlantis*; 8-*lig. apicis dentis*; 9-*membrana atlanto-occipitalis anterior*; 10-*membrana tectoria*; 11-*arteria vertebralis*; 12-*dura mater*; 13-*os occipitale (squama)*; 14-*arcus posterior atlantis*; 15-*nn. spinales*.

10. Кровообіг, венозний і лімфатичний відтік, іннервація:

Кровообіг	Венозний і лімфатичний відтік	Іннервація
– <i>rr. musculares a. vertebralis</i> із <i>a. subclavia</i> .	1. <i>Plexus venosi vertebralis</i> – <i>v. vertebralis</i> – <i>v. brachiocephalica</i> – <i>v. cava superior</i> . 2. Відтік здійснюється у <i>nodi lymphatici occipitale, retroauriculares, cervicales profundi</i> - у шийному відділі	– <i>r. dorsalis n. spinalis II.</i>

4.8.2. СПОЛУЧЕННЯ РЕБЕР

Ребра утворюють з'єднання:

- з грудними хребцями;
- з грудниною;
- одне з одним.

Ребра з'єднуються з хребцями і грудниною за допомогою всіх видів з'єднань. Тут є *синартрози* у вигляді *синдесмозів* і *синхондрози*, *симфізи* (між деякими ребровими хрящами і грудниною) і *діартрози* (між ребрами і хребцями і між II - V ребровими хрящами і грудниною). Наявність всіх видів з'єднань, як і в хребетному стовпі, пов'язане з еволюцією і є функціональним пристосуванням.

I. Безперервні сполучення (синартрози):

1. Синдесмози:

а) зв'язки:

- промениста зв'язка головки ребра;
- внутрішньосуглобова зв'язка головки ребра;
- реброво-поперечна зв'язка;
- променисті грудинно-реброві зв'язки;
- б) мембрани:- зовнішні міжреброві мембрани:
 - з'єднання передніх кінців ребер один з одним;
 - внутрішні міжреброві мембрани - розташовуються в межребер'ях.

2. Синхондрози:

- а) постійні - з'єднання хряща I ребра з ручкою груднини;
- б) тимчасові - з'єднання тіла груднини із мечоподібним відростком.

3. Симфізи - симфіз ручки груднини.

II. Перервні з'єднання (діартрози):

1. Реброво-хребцев суглоби.
2. Суглоби головок ребер.
3. Реброво-поперечні суглоби.
4. Грудино-реброві суглоби.
5. Міжхрящові суглоби.

Із хребцями ребра з'єднуються за допомогою реброво-хребцевих суглобів, *artt. costovertebrales*. Ці суглоби комбіновані, циліндричної форми. Вони складаються з реброво-поперечного суглоба, *art. costotransversaria* (рис. 4.14), - це зчленування між горбком ребра і поперечними відростками і так званого суглобом реберного горбка і суглоба головки ребра, *art. capitis costae (costalis)* - зчленування між головою ребра, тілом хребця і міжхребцевих диском.

Передні кінці ребер з'єднані один з одним за допомогою *зовнішньої міжребрової мембрани*, *membrana intercostalis externa*, що розташована між хрящовими частинами ребер, що є продовженням зовнішніх міжребрових м'язів. Волокна зовнішньої мембрани, заповнюючи міжреброві проміжки, йдуть косо вниз і вперед. Протилежний хід волокон має *внутрішня міжреброва мембрана*, *membrana intercostalis interna*, розташовується в міжребер'ях, поблизу хребетного стовпа і є продовженням внутрішніх міжребрових м'язів.

Зовнішні та внутрішні мембрани беруть участь в акті дихання (вдих, видих).

Із грудниною з'єднуються хрящові частини верхніх семи пар ребер (окрім перших), утворюють **груднинно-реброві суглоби**, *artt. sternocostales*, (рис. 4.14, 4.15) зміцнюються **променистими груднино-ребровими зв'язками**, *ligg. sternocostalia radiata*, (складаються з радіально орієнтованих волокон, що йдуть від ребрового хряща до груднини спереду від грудинно-реберного суглоба). Передні кінці несправжніх ребер (VIII, IX і X) з грудниною безпосередньо не з'єднуються, а, з'єднуючись із хрящем вищерозміщеного ребра, утворюють **міжхрящові суглоби**, *artt. interchondrales*.

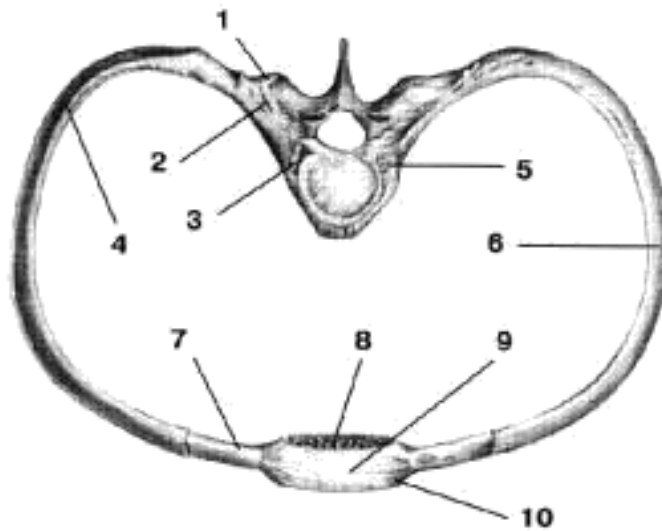


Рис. 4.14 Суглоби і зв'язки груднини, ребер і хребця:

1 – *processus transversus*; 2 – *art. costotransversarius*; 3 – *caput costae*; 4 – *angulus costae*; 5 – *capsula art. capituli costae*; 6 – *corpus costae*; 7 – *cartilago costae*; 8 – *corpus sterni*; 9 – *membrana sterni*; 10 – *lig. sternocostalis radialis*.

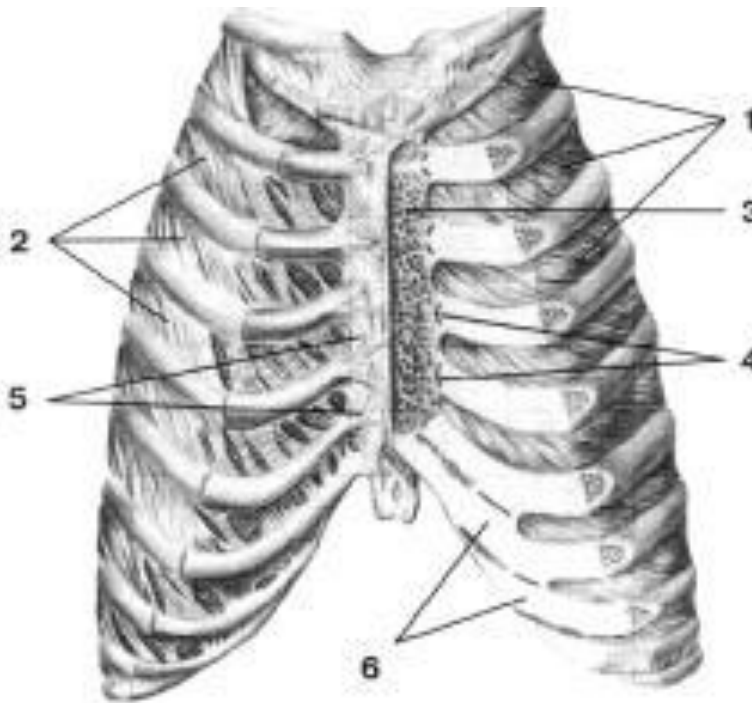


Рис. 4.15. Суглоби і зв'язки груднини і ребер (вигляд спереду).

1- *mm. intercostales interni*; 2- *mm. intercostales externi*; 3- *corpus sterni*; 4- *artt. sternocostales*; 5- *ligg. sternocostales*; 6- *artt. intercartilagineae*.

Груднинно-реброві суглоби, *artt. sternocostales* (рис. 4.16).

1. **Груднинно-реброві суглоби, *artt. sternocostales*.**

2. З'єднуються перші **10 ребер** та **груднина**. Хрящі II - VII ребер, *cartilagineae costae*, **реброві ямки груднини, *fovea costalis sterni***; хрящі II - VII ребер з'єднуються з грудниною. Передні кінці п'ястих ребер (VIII, IX, X) із грудниною безпосередньо не з'єднуються. Їх хрящі з'єднуються один з одним, утворюючи зліва і справа **реброву**

дугу, *arcus costalis*. У першого ребра - **грудинно-ребровий синхондроз**, *synchondrosis sternocostalis*.

3. **Капсула** грудинно-ребрових суглобів утворена окістям ребрових хрящів.
4. **Вид** суглоба - **простий**, *art. simplex*; **комбінований**, *art. combinatoria*.
5. За **формою** суглоби **кулясті** (плоскі).
6. За кількістю **осей обертання** - багатоосьові.
7. **Рухи** обмеженого типу (піднімання і опускання ребра).

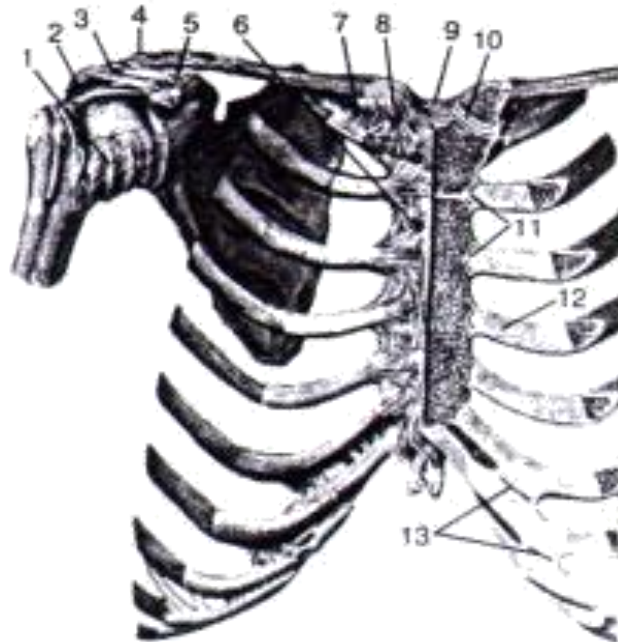


Рис. 4.16. Сполучення груднини із ключицями і ребрами. Плечевий суглоб.

1 - *art. humeri (capsula)*; 2 - *lig. coracohumerale*; 3 - *lig. coracoacromiale*; 4 - *art. acromioclavicularis*; 5 - *lig. coracoclaviculare*; 6 - *membrana sterni*; 7 - *lig. costoclaviculare*; 8 - *art. sternoclavicularis*; 9 - *lig. interclaviculare*; 10 - *discus articularis*; 11 - *artt. sternocostales*; 12 - *cart. costalis*; 13 - *artt. interchondrales*.

8. Капсула укріплена **променистими грудинно-ребровими зв'язками**, *ligg. sternocostalia radiata*.

9. **Допоміжні елементи** суглоба, окрім зв'язок, відсутні.

10. Кровообіг, венозний і лімфатичний відтік, іннервація:

Кровообіг	Венозний і лімфатичний відтік	Іннервація
– <i>rr. intercostals anteriores et sternales</i> із <i>a. thoracica interna</i> , із <i>a. subclavia</i> .	1. <i>Vv. intercostales anteriores et sternales</i> – <i>v. thoracica interna</i> із <i>v. subclavia</i> – <i>v. brachiocephalica</i> – <i>v. cava superior</i> . 2. Відтік лімфи здійснюється по глибоких лімфатичних судинах у <i>nodi lymphatici parasternales et cervicales profundi</i> .	– <i>nn. intercostales</i> .

Реброво- хребцеві суглоби, *artt. costovertebrales* (рис. 4.17).

1. **Реброво-хребцеві суглоби, *artt. costovertebrales*.**
2. **Кістки, що утворюють суглоб: *хребець, vertebra*, і *ребро, costa*** ; суглобові поверхні: ***реброва ямка поперечного відростка, fovea costalis transversalis***, і ***горбок ребра, tuberculum costae***.
3. **Капсула** суглоба прикріплюється по краях суглобових поверхонь; щільна.
4. **Вид суглоба - *простий, art. simplex, комбінований, ar. combinatoria***, зі суглобом **головки ребра, *art. capitis costae***, із **грудинно-ребровими суглобами, *artt. sternocostales***.
5. За **формою** він ***циліндричний, art. trochoidea***.
6. За кількістю **осей обертання - *одноосьовий***.
7. **Рухи:** навколо власної осі, що проходить через шийку ребра - ***піднімання і опускання грудної клітини***.
8. Суглоб зміцнює ***реброво-поперечна зв'язка, lig. costotransversarium***.
9. Допоміжні елементи суглоба, орим зв'язок, відсутні.

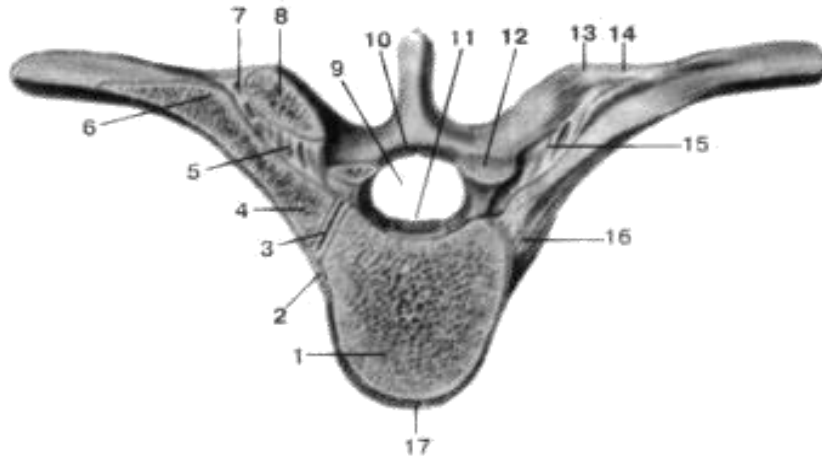


Рис. 4.17. Сполучення ребер із хребцями, *articulationes costovertebrales* (поперечний розріз через хребетни стовп на рівні шостого грудного хребця).

1 – *corpus vertebrae thoracicae (Th_{VI})*; 2 – *lig. radiatum capitis costae*; 3 – *art. capitis costae*; 4 – *caput costae*; 5 – *lig. costotransversarium mediale*; 6 – *tuberculum costae*; 7 – *art. costotransversaria*; 8 – *processus transversus vertebrae thoracicae (Th_{VII})*; 9 – *foramen vertebrale*; 10 – *lig. flavum*; 11 – *lig. longitudinale posterius*; 12 – *processus articularis superior vertebrae thoracicae (Th_{VI})*; 13 – *art. costotransversaria*; 14 – *lig. tuberculi costae*; 15 – *lig. costotransversarium mediale*; 16 – *lig. radiatum capitis costae*; 17 – *lig. longitudinale anterius*.

10. Кровообіг, венозний і лімфатичний відтік, іннервація:

Кровообіг	Венозний і лімфатичний відтік	Іннервація
– <i>aa. intercostals posteriores</i> із <i>pars thoracica costae</i> .	1. <i>Vv. intercostalis v. azygos</i> (справа) <i>et. v. hemiazydos</i> (зліва) <i>v. cava superior</i> . 2. Відтік лімфи здійснюється по глибоких лімфатичних судинах <i>nodi lymphatici parasternales et cervicales profundi</i>	– <i>nn. intercostales</i> .

Суглоби головок ребер, *art. capitae costae* (рис. 4.18).

1. Суглоби головок ребер, *art. capitae costae*.
2. Кістки, що утворюють суглоб: **хребець**, *vertebra*, і **ребро**, *costa*; суглобові поверхні: **верхня і нижня реброві ямки**, *foveae costales superior et inferior*, і **головка ребра**, *caput costae*.
3. Капсула суглоба прикріплюється по краях суглобових поверхонь: щільна, фіброзна.
4. Вид суглоба – **простий**, *art. simplex*, **комбінований**, *art. combinatoria*, складається **груднинно-ребровими суглобами**, *art. sternocostales*, та **реброво-поперечним суглобом**, *art. costotransversaris*.
5. За формою: **кулясті**, *art. spherioidea*.
6. За кількістю осей обертання - **багатоосьові**.
7. Рухи: навколо власної осі, що проходить через шийку ребра - **піднімання і опускання** грудної клітини.
8. Даний суглоб фіксує **промениста зв'язка** **голівки ребра**, *lig. capitae costae radiatum*.
9. Допоміжний апарат: **внутрішньосуглобова зв'язка** **голівки ребра**, *lig. capitae costae intraarticulare* (у II - X суглобів).

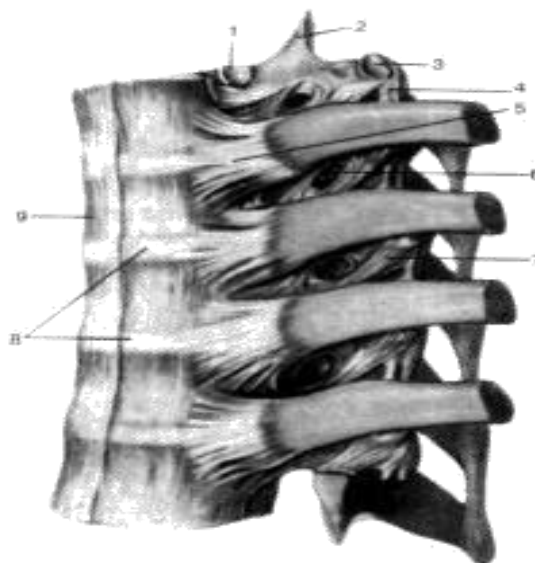


Рис. 4.18. Зв'язки реброво-хребцевих суглобів (вигляд збоку).

1 – *fovea costalis superior*; 2 – *processus articularis superior vertebrae thoracicae*; 3 – *fovea costalis transversa*; 4 – *lig. intertransversarium*; 5 – *lig. radiatum capitae costae*; 6 – *foramina costotransversaria*; 7 – *lig. costotransversarium superior*; 8 – *disci intervertebrales*; 9 – *lig. longitudinale anterius*.

Кровообіг, венозний і лімфатичний відтік, іннервація:

<i>Кровообіг</i>	<i>Венозний і лімфатичний відтік</i>	<i>Іннервація</i>
– <i>aa. intercostals posteriores</i> із <i>pars thoracica costae</i> .	1. <i>Vv. intercostalis</i> v. <i>azygos</i> (справа) et. v. <i>hemiazygos</i> (слева) – v. <i>cava superior</i> .	– <i>nn. intercostales</i> .

2. Відтік лімфи здійснюється по глибоких лімфатичних судинах у *nodi lymphatici parasternales et cervicales profundi*.

Сполучення окремих кісток тулуба можна згрупувати наступним чином (таб. 4.4, 4.5):

Таблиця 4.4

Сполучення I і II шийних хребців між собою і черепом

Назва суглоба	Суглобові поверхні	Вид суглоба	Осі руху	Функція	Допоміжні елементи
Атлanto-потиличний, art atlantooccipitalis	Виростки потиличної кістки, верхні суглобові ямки першого шийного хребця - атланта.	Еліпсоподібний, двоосьовий, комбінований.	Фронтальна, сагітальна.	Кивальні рухи, бокові нахили голови.	Допоміжні зв'язки: – передня, membrana atlantooccipitales anterior; – задня, membrana atlantooccipitales posterior.
Серединний атлanto-осьовий, art. atlantoaxialis mediana.	Ямка дуги атланта, передня суглобова поверхня зуба осьового хребця.	Циліндричний, одноосьовий.	Вертикальна.	Обертальні рухи голови.	Кролоподібні зв'язки, lig. alaria. Зв'язка верхівки зуба, lig. apicis dentis.
Бічні атлanto-осьові, artt. atlantoaxiales laterals.	Нижні суглобові ямки атланта, верхні суглобові поверхні осьового хребця.	Плоскі, комбіновані.	Багатоосьові, малорухомі.	Обертальні рухи голови, ковзання.	Поперечна зв'язка атланта, lig. transversum atlantis. Хрестоподібна зв'язка, lig. cruciforme atlantis.

Сполучення ребер із хребетним стовпом і грудниною

Назва суглоба	Суглобові поверхні	Вид суглоба	Осі руху	Функція	Допоміжні елементи
Суглоб головки ребра, articulatio capitis costae.	Суглобова поверхня головки ребра, верхня і нижня реброві ямки двох сусідніх грудних хребців. Окрім I, XI і XII ребер, головки яких зчленовують із ребровими ямками I, XI і XII хребців.	Комбінований, обертальний, кулястий	Багатоосьовий	Піднімання і опускання ребра.	Промениста зв'язка головки ребра, lig. capitis costae radiatum. Внутрішньо-суглобова зв'язка, lig.
Реброво-поперечний суглоб, articulatio costo-transversaria.	Суглобова поверхня горбка ребра, реброва ямка поперечного відростка, окрім XI і XII ребер, які цього суглоба не мають.	Комбінований, обертальний, плоский	Багатоосьовий	Піднімання і опускання ребра.	У останніх двох пар ребер (XI і XII) суглоби зміцнюються допоміжними зв'язками, ligg. costo-transversaria.
Груднинно-ребровий суглоб, articulatio sternocostalis).	Передні кінці ребрових хрящів II – VII ребер, реброві вирізки груднини (I ребро сполучається із ручкою груднини синхондрозом).	Плоский.	Багатоосьовий малорухомий.	Піднімання і опускання ребра.	Променисті зв'язки, ligg. sternocostalia radiata.
Міжхрящові суглоби, articulationes interhondrales.	Хрящі VIII, IX, X ребер сполучаються між собою, а хрящ VIII ребра – із хрящем вище лежачого VII ребра.		Рухи обмежені.		

4.8.3. СПОЛУЧЕННЯ КІСТОК ЧЕРЕПА

Кістки черепа з'єднуються між собою переважно з допомогою **безперервних з'єднань**: *синдесмозів* (зв'язки, тім'ячка, шви, вклинєня), і значно менше - *синхондрози*. **Непостійні тимчасові синхондрози** характерні для черепа дітей з незавершеним синостозуванням кісток черепа (нижня та верхня щелепи, клиновидна та скронева кістки та ін.) На їх місці до 16-17 років формуються *синостози*. Хрящові з'єднання – **постійні синхондрози**, характерні для кісток основи черепа. Вони представлені волокнистих хрящем. У дітей чітко виражений тимчасовий – **клиновидно-потиличний синхондроз**, *synchondrosis sphenoccipitalis*. Також є постійні синхондрози: **кам'янисто-потиличний синхондроз**, *synchondrosis petrooccipitalis*, **клиноподібно-кам'янистий синхондроз**, *synchondrosis sphenopetrosa*.

Перервним з'єднанням є лише **скронево-нижньощелепний суглоб**.

У новонароджених синдесмози представлені сполучнотканинними перетинками, так званими **тім'ячками** (джерельцями), *fonticuli* - це нескостенілі ділянки **перетинчастого черепа** (*desmocranium*), які розташовуються в місцях формування майбутніх швів (рис. 4.19 А, Б).

У ділянках, де сходяться декілька кісток, є 6 тім'ячок. Найбільшої з них **переднє (лобове) тім'ячко**, *fonticulus anterior (frontalis)*, знаходиться між двома частинами лобової кістки і тім'яними кістками. Має ромбоподібну форму, заростає на 2-му році життя. **Заднє (потиличне) тім'ячко**, *fonticulus posterior (occipitalis)*, знаходиться між двома тім'яними кістками і потиличною, має трикутну форму, заростає на 2-му місяці життя. Переднє і заднє тім'ячка - непарні. Орім них є парні тім'ячка. **Клиноподібне тім'ячко**, *fonticulus sphenoidalis*, парне, розташовується у передньому відділі бічних поверхонь черепа, між лобовою, тім'яною, клиноподібною і скроневою кістки. Вони окостеніють практично відразу після народження. **Соскоподібне тім'ячко**, *fonticulus mastoideus*, парне, розташовується позаду від клиноподібного, в місці з'єднання потиличної, тім'яної і скроневої кісток. Заростає на 2-3 місяці життя. Завдяки наявності тім'ячок череп новонародженого дуже еластичний, його форма може змінюватися під час проходження голівки плоду через родові шляхи в процесі пологів.

У дорослої людини синдесмози черепа представлені **швами**, *suturae*, - сполученнями країв кісток мозкового і лицевого черепа прошарками сполучної тканини. Між кістками покрівлі існують зубчасті і лускаті шви. **Зубчастий шов**, *sutura serrata*, є між тім'яними кістками (**сагітальний шов**, *sutura sagittalis*); між тім'яними і лобовою (**вінцевий шов**, *sutura coronalis*); між тім'яними і потиличною (**лямбдоподібний шов**, *sutura lambdoidea*). За допомогою **лускатого шва**, *sutura squamosa*, з'єднується луска скроневої кістки із тім'яною кісткою і великим крилом клиноподібної кістки. Кістки лицевого черепа з'єднуються за допомогою **плоских (гармонійних) швів**, *sutura plana seu harmonica*. Конкретні назви швів складаються із назв кісток, які об'єднуються, наприклад, *sutura frontozygomatica*, *sutura frontoethmoidalis* і ін.

Синхондрози - хрящові з'єднання, характерні для кісток основи черепа. Вони представлені волокнистих хрящем.

1. **Тимчасовий синхондроз** між тілом клиноподібної кістки і основною частиною потиличної кістки - **клиноподібно-потиличний синхондроз**, *synchondrosis sphenoccipitalis*, який чітко виражений у дітей.

2. **Постійні синхондрози**:

- між пірамідою скроневої кістки і основною частиною потиличної кістки - **кам'янисто-потиличний синхондроз**, *synchondrosis petrooccipitalis*;
- між великим крилом клиноподібної кістки і пірамідою скроневої кістки **клиноподібно-кам'янистий синхондроз**, *synchondrosis sphenopetrosa*;
- хрящ, що закриває **рваний отвір**, *foramen lacerum*.

З віком у людини спостерігається заміщення хряща кістковою кісткою. Прикладом **синостозу** можуть служити у дорослої людини з'єднання між тілами

потиличної і клиноподібної кісток, між крижовими хребцями, половинами нижньої щелепи

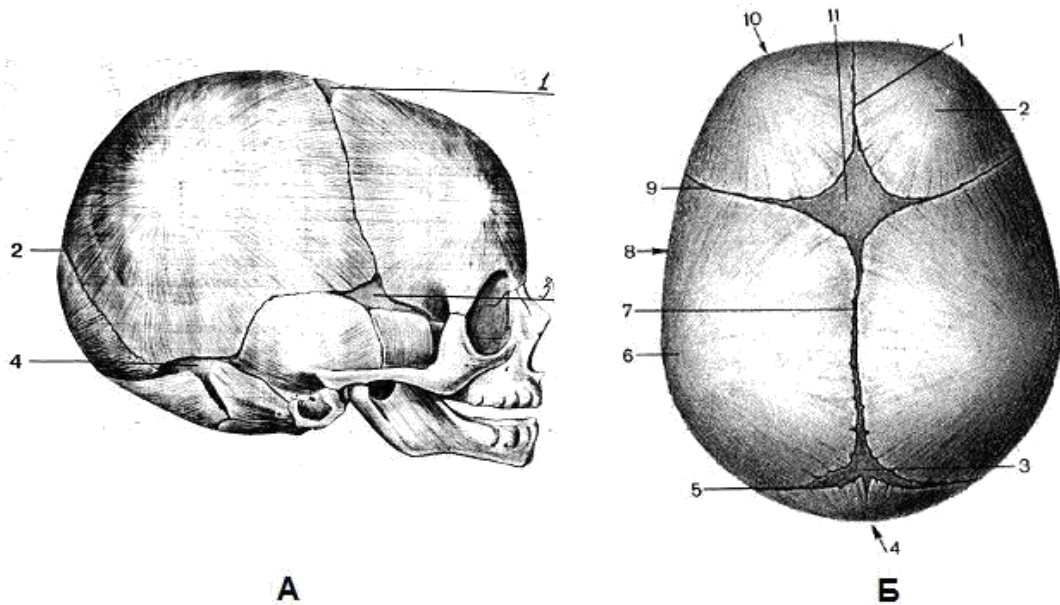


Рис. 4.19. Череп новонародженого.

А – вигляд збоку: 1 – fonticulus anterior; 3 – fonticulus sphenoidalis; 2 – fonticulus posterior; 4 – fonticulus masoideus; *Б* – вигляд зверху: 1 – sutura frontalis; 2 – tuber frontalis; 3 – fonticulus posterior; 4 – os occipitale; 5 – sutura lambdoidea; 6 – tuber temporale; 7 – sutura sagittalis; 8 – os temporale; 9 – sutura coronalis; 10 – os frontale; 11 – fonticulus anterior.

Синовіальні суглоби черепа, artt. synoviales cranii - скронево-нижньощелепний суглоб, правий і лівий, artt. temporomandibulares dexter et sinister (рис. 4.20, 4.21).

1. **Скронево-нижньощелепний суглоб**, правий і лівий, artt. temporomandibulares dexter et sinister.

2. **Кістки**, що утворюють суглоб: **скронева кістка**, os temporale; **нижня щелепа**, mandibula; **суглобові поверхні**: **нижньощелепна ямка**, fossa mandibularis, і **суглобовий горбок скроневої кістки**, tuberculum articulare ossis temporalis; **головка нижньої щелепи**, caput mandibulae.

3. **Капсула суглоба прикріплюється**:

- на скроневої кістці: спереду - по tuberculum articulare; ззаду - по fissura petrotympanica;

- на нижній щелепі: по collum mandibulae. Спереду вона тонка, а ззаду - щільна, тому вивихи щелепи можливі тільки вперед.

4. **Вид суглоба** - **простий**, art. simplex, **комплексний**, art. composita, **комбінований**, art. combinatoria, з однойменним суглобом протилежного боку.

5. За **формою** суглобових поверхонь - **виростковий**, art. bicondylaris.

6. За кількістю осей обертання - **двоосьовий**.

7. **Рухи**:

- навколо фронтальної осі: **піднімання і опускання** нижньої щелепи;

- переміщення фронтальної осі: рух щелепи **вперед-назад**;

- навколо вертикальної осі: **обертання**, rotatio (рух щелепи вправо і вліво); при обертанні щелепа зміщується в бік: на своєму боці здійснюється обертання в ямці; на протилежній - зміщення щелепи на горбок.

8. **Фіксуєчий апарат**: **латеральна зв'язка**, lig. laterale; **шило-нижньощелепна зв'язка**, lig. stylomandibulare; **клиноподібно-нижньощелепна зв'язка**, lig. sphenomandibulare.

9. Допоміжним елементом суглоба є **суглобовий диск**, *discus articularis*. Підвішуючий апарат нижньої щелепи - **кино- і шило-нижньощелепні зв'язки** (*ligg. sphenomandibulare et stylomandibulare*) є внекапсульними зв'язками.

10. Кровопостачання, венозний і лімфатичний відтік, іннервація:

Кровопостачання	Венозний і лімфатичний відтік	Іннервація
- <i>a. auricularis profunda</i> із <i>a. maxillaris</i> .	1. <i>Rete articulare mandibulare</i> <input type="checkbox"/> <i>plexus venosus pterygoideus</i> <input type="checkbox"/> <i>v. jugularis interna</i> . 2. Відтік лімфи здійснюється у <i>nodi lymphatici parotidei et cervicales profundi</i> .	- <i>n. auriculotemporalis</i> (гілка <i>n. mandibularis</i> із <i>n. trigeminus</i>)

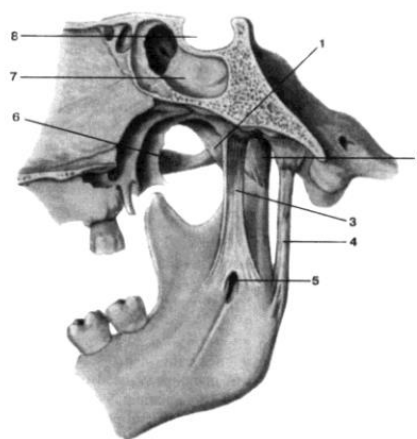
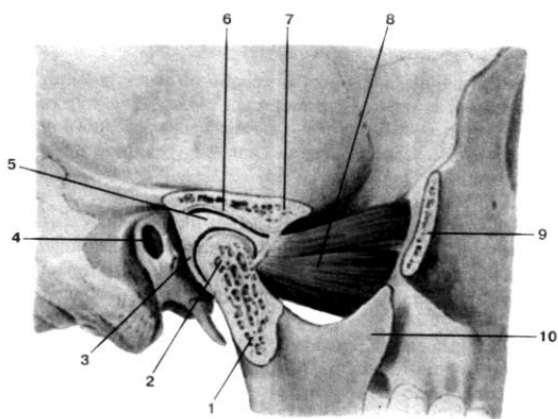


Рис. 4.20. Скренево-нижньощелепний суглоб, *art. temporomandibularis* (сагітальний розріз).

1 – *processus articularis (condylaris) mandibulae*; 2 – *caput mandibulae*; 3 – *capsula articularis*; 4 – *porus acusticus externus*; 5 – *discus articularis*; 6 – *fossa mandibularis*; 7 – *tuberculum articulare*; 8 – *m. pterygoideus lateralis*; 9 – *processus temporalis ossis zygomatici*; 10 – *processus coronoideus*.

Рис. 4.21. Зв'язки скренево-нижньощелепного суглоба (вигляд із медіального боку).

1 – *ligamentum laterale (articulatio temporo-mandibularis)*; 2 – *capsula articulationis temporomandibularis*; 3 – *ligamentum sphenomandibulare*; 4 – *ligamentum stylomandibulare*; 5 – *foramen mandibulae*; 6 – *arcus zygomaticus*; 7 – *sinus sphenoidalis*; 8 – *fossa hypophysialis*.

Морфофункціональні особливості суглоба:

- наявність **суглобового диска**, *discus articularis*, - допоміжний елемент суглоба;
- **суглоб інконгруентний** (суглобові поверхні не відповідають один одному);
- порожнину суглоба роз'єднана диском на верхній і нижній ізольовані поверхи;
- **невідповідність форми суглоба** (виростковий) і обсягу рухів (три осі руху: навколо фронтальної осі - опускання і піднімання нижньої щелепи; переміщення фронтальної осі вперед - висування нижньої щелепи вперед і повернення назад; навколо вертикальної осі - обертання);
- наявність позасуглобових зв'язок (кино- і шило-нижньощелепні).

Сполучення кісток черепа можна згрупувати наступним чином:

Таблиця 4.6

Неперервні сполучення кісток черепа

Відділ черепа	Вид сполучення
Покрівля (склепіння) черепа	<p>Синдесмози. Тім'ячка: а) передне; б) задне; в) клиноподібне; г) соскоподібне.</p> <p>Шви: а) <i>зубчасті</i>: – вінцевий – між тім'яними і лобовою; – сагітальний (стрілоподібний) – між тім'яними кістками; – лямбдоподібний – між тім'яними і потиличною. б) <i>лускатий</i> – сполучення скроневої кістки із тім'яною і клиноподібною кістками.</p>
Лицевий відділ черепа	Синдесмози – плоскі (гармонійні) шви – між лицевими кістками.
Основа черепа	<p>Синхондрози: 1. <i>Тимчасові</i>: – клиноподібно-потиличний; – передній і задній внутрішньопотиличний. 2. <i>Постійні</i>: – клиноподібно-кам'янистий; – кам'янисто-потиличний; – клиноподібно-решітчастий.</p> <p>Синдесмози – зв'язки: – шилонижньощелепні, <i>lig. stilomandibularae</i>; – клинонижньощелепні, <i>lig. sphenomandibulare</i>.</p>

Таблиця 4.7

Перервне сполучення (скронево-нижньощелепний суглоб) кісток черепа

Суглоб	Суглобові поверхні	Вид суглоба	Осі руху	Рухи в суглобі
Скронево-нижньощелепний, <i>art. temporomandibularis</i>	Нижньощелепна ямка скроневої кістки, головка нижньої щелепи (наявний внутрішньосуглобовий диск).	Еліпсоподібний (виростковий), двоосьовий, комбінований, комплексний.	Фронтальна, вертикальна.	Опускання і піднімання нижньої щелепи, зміщення вперед і назад, бокові рухи.

4.9. СПОЛУЧЕННЯ КІСТОК КІНЦІВОК

4.9.1. СПОЛУЧЕННЯ КІСТОК ПОЯСУ І ВІЛЬНОЇ ВЕРХНЬОЇ КІНЦІВКИ

Скелет верхньої кінцівки представлений кістками поясу верхньої кінцівки (лопатка і ключиця) і кістками вільної частини верхньої кінцівки (плечова, ліктьова, променева кістки, зап'ясткові і п'ясткові кістки, фаланги пальців) (рис. 4.22).

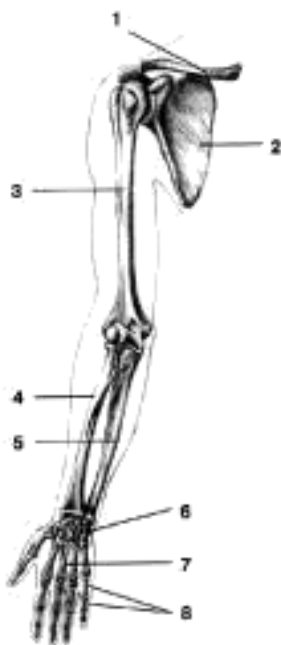


Рис. 4.22. Скелет верхньої кінцівки (вигляд спереду).

1 – *clavicula*; 2 – *scapula*; 3 – *humerus*; 4 – *radius*; 5 – *ulna*; 6 – *ossa carpalia*; 7 – *ossa metacarpalia*; 8 – *phalanges digitorum*.

З'єднання між цими кістками відносяться як до безперервних (синартрози), так і до перервних з'єднань (діартрози).

1. Безперервні з'єднання (синартрози) представлені у вигляді зв'язок, мембран, тимчасових синхондрозів:

- у поясі верхньої кінцівки виділяють власні зв'язки лопатки – дзьобо-акроміальна, верхня поперечна зв'язка лопатки;
- між обома кістками передпліччя є безперервне з'єднання - міжкісткова перетинка передпліччя (служить основою для прикріплення м'язів передпліччя);
- тимчасові синхондрози між епіфізами і діафізами довгих трубчастих кісток.

2. Перервні з'єднання (діартрози):

- між кістками поясу верхньої кінцівки і кістками тулуба;
- між лопаткою і ключицею;
- з'єднання лопатки з вільним відділом;
- з'єднання плечової кістки з кістками передпліччя;
- з'єднання кісток передпліччя;
- з'єднання променевої кістки з кістками проксимального ряду зап'ястка;
- з'єднання кісток кисті.

Кістки поясу верхньої кінцівки пов'язані між собою і з грудниною за допомогою суглобів. Суглоби утворюються під час з'єднання кісток вільної верхньої кінцівки між собою, а також лопаткою. Окрім того, діафізи кісток передпліччя з'єднуються між собою міжкістковою перетинкою передпліччя.

Кістки кисті сполучаються з променевою кісткою променево- зап'ястковим суглобом і між собою за допомогою багатьох суглобів. Суглоби кисті укріплені великою кількістю міцних зв'язок, що утворюють виражений міцний зв'язковий апарат, при цьому тильні зв'язки слабші, ніж долонні. Кістки, які розташовані в дистальному ряді зап'ястка (кістка-трапеція, трапецієподібна, головчаста і гачкувата), з'єднуючись між собою і з II-V п'ястковими кістками, утворюють суглоби, укріплені зв'язками, і формують тверду основу кисті, яка відрізняється великою міцністю. Особливо важливий сідлоподібний зап'ястково-п'ястковий суглоб великого пальця, у якому відбуваються різноманітні рухи, серед яких велику роль у трудовій діяльності відіграє протиставлення великого пальця іншим.

З'єднання кісток верхньої кінцівки, *junctura membri superioris*, поділяються на з'єднання поясу верхніх кінцівок і з'єднання вільної частини верхньої кінцівки. Відповідно до класифікації кісток верхньої кінцівки розрізняють наступні сполучення:

1. З'єднання кісток поясу верхньої кінцівки: між собою (акроміально-ключичний суглоб), з грудниною (грудино-ключичний суглоб), власні з'єднання лопатки - синдесмози (верхня і нижня поперечні зв'язки лопатки і дзьобоподібно-акроміальна зв'язка), з'єднання кісток поясу верхньої кінцівки із вільним відділом (плечовий кісткою).

2. З'єднання кісток вільного відділу між собою (ліктьовий суглоб, з'єднання кісток передпліччя, променево-зап'ястний суглоб, з'єднання кісток кисті).

З'єднання кісток поясу верхньої кінцівки

З'єднання між кістками поясу верхньої кінцівки і скелетом тулуба - груднино-ключичний суглоб, *art. sternoclavicularis*, (рис. 4.23), який утворюється з'єднанням грудинного кінця ключиці з ключичною вирізкою на ручці груднини.

1. **Грудинно-ключичний суглоб, *art. sternoclavicularis*.**

2. **Кістки, що утворюють суглоб: груднина, *sternum*, ключиця, *clavicula*; суглобові поверхні: ключична вирізка ручки груднини, *incisura claviculae manubrii sterni*, і грудинний кінець ключиці, *extremitas sternalis claviculae*.**

3. **Капсула суглоба прикріплюється по краям суглобових поверхонь: щільна, фіброзна.**

4. **Вид суглоба - простий, *art. simplex*, комбінований, *art. combinatoria*, із акроміально-ключичним суглобом, *art. acromioclavicularis*.**

5. **За формою - сідлоподібний, *art. sellaris* (в 5% випадків - кулястий, *art. spherioidea*).**

6. **За кількістю осей обертання - двоосьовий, в 5% випадків багатоосьовий.**

7. **Рухи:** найбільш рухи ключиця здійснює навколо сагітальної осі - вгору і вниз; навколо вертикальної осі - вперед і назад. Навколо цих двох осей можливий коловий рух.

8. **Суглоб фіксують: передня і задня грудинно-ключичні зв'язки, *ligg. sternoclavicularae anterius et posterius*; міжключична зв'язка, *lig. interclavicularae* (утримує рух ключиці донизу) і реброво-ключична зв'язка, *lig. costoclavicularae* (дуже міцна, гальмує руху ключиці догори). З кісток плечового поясу тільки ключиця з'єднана своїм медіальним кінцем зі скелетом тулуба, тому кістки поясу мають велику рухливість.**

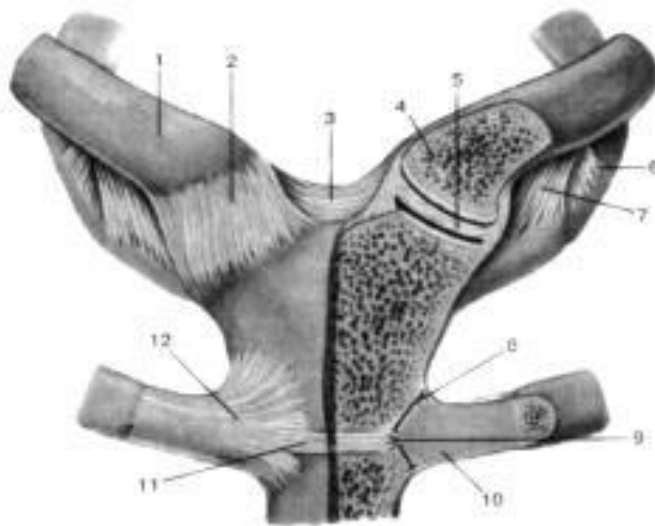


Рис. 4.23. Грудинно-ключичний суглоб, *art. sternoclavicularis* (вигляд спереду; на лівому боці препарату суглоб розкритий фронтальним розрізом).

1 – *clavicula (dextra)*; 2 – *lig. sternoclaviculare anterius*; 3 – *lig. interclaviculare*; 4 – *extremitas sternalis claviculae*; 5 – *discus articularis (art. sternoclavicularis)*; 6 – *costa (I)*; 7 – *lig. costoclaviculare*; 8 – *art. sternocostalis (II)*; 9 – *lig. sternocostalis intraarticularis*; 10 – *cartilago costae (II)*; 11 – *synchondrosis manubrii sterni*; 12 – *lig. sternocostale radiatum*.

9. Допоміжний апарат: є суглобовий диск.

10. Кровопостачання, венозний і лімфатичний відтік, іннервація:

<i>Кровопостачання</i>	<i>Венозний і лімфатичний відтік</i>	<i>Іннервація</i>
<ul style="list-style-type: none"> – <i>aa. suprascapularis</i> із <i>truncus thyrocervicalis</i> із <i>a. subclavia</i>; – <i>a. circumflexae humeri anterior et posterior</i> із <i>a. circumflexae scapulae</i> із <i>a. axillaris</i>; – <i>rr. deltoidei</i> із <i>a. thoracoacromialis</i> із <i>a. axillaris</i>. 	<p>1. <i>V. suprascapularis</i></p> <ul style="list-style-type: none"> □ <i>v. jugularis externa</i> □ <i>v. subclavia</i> <p>Інші вени, однойменні артеріям, що впадають у <i>v. axillaris</i>.</p> <p>2. Відтік лімфи здійснюється по глибоких лімфатичних судинах у <i>nodi lymphatici parasternales et cervicales profundi</i>.</p>	<p>– <i>n. axillaries</i> із <i>plexus brachialis</i>.</p>

З'єднання між кістками поясу верхньої кінцівки, **акроміально-ключичний суглоб**, *articulatio acromioclavicularis* (рис. 4.24), плоский за формою, з незначними рухами.

1. **Акроміально-ключичний суглоб**, *art. acromioclavicularis*.

2. **Кістки**, що утворюють суглоб: **лопатка**, *scapula*, і **ключиця**, *clavicula*; **суглобові поверхні**: **суглобова поверхня акроміона**, *facies articularis acromialis*, і **акроміальний кінець ключиці**, *extremitas acromialis claviculae*.

3. **Капсула** суглоба прикріплюється по краям суглобових поверхонь.

4. **Вид** суглоба – **простий**, *art. simplex*, **комбінований**, *art. combinatoria*, із **грудинно-ключичним суглобом**, *art. sternoclavicularis*.

5. За **формою: плоский, art. plana.**
 6. За кількістю **осей обертання** - багатоосьові.
 7. **Рухи** можливі навколо всіх осей, але їх обсяг незначний.
 8. Фіксує апарат: **акроміально-ключична зв'язка, lig. acromioclavicularis; дзьобо-ключична зв'язка, lig. coracoclaviculare**, що складається з **трапецієподібної і конічної зв'язок, ligg. trapezoideum et conoideum.**

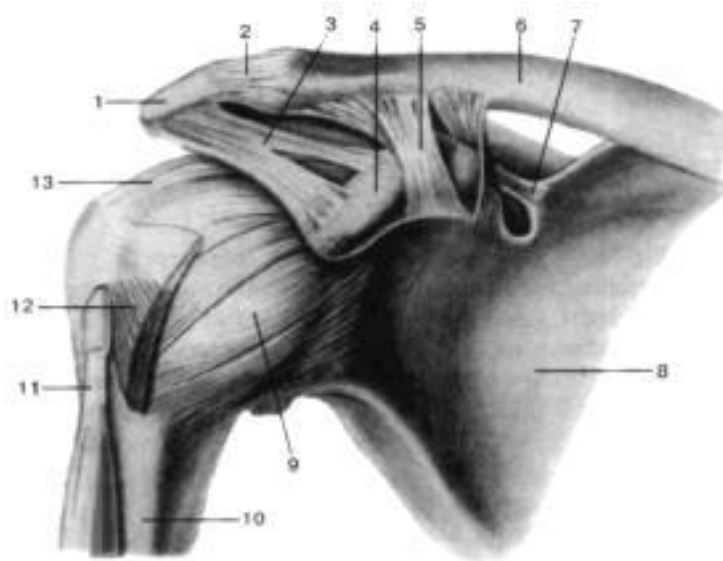


Рис. 4.24. Акроміально-ключичний суглоб, *art. acromio-clavicularis*, і плечовий суглоб, *art. humeri* (вигляд спереду).

1 – *acromion*; 2 – *art. acromioclavicularis* (*lig. acromioclaviculare*); 3 – *lig. coracoacromiale*; 4 – *processus coracoideus*; 5 – *lig. coracoclaviculare*; 6 – *clavicula*; 7 – *lig. transversum scapulae (superius)*; 8 – *scapula*; 9 – *capsula art. humeri*; 10 – *humerus*; 11 – *tendo m. bicipitis brachii (caput longum)*; 12 – *m. subscapularis*; 13 – *lig. Coracohumerale*.

9. Допоміжний елемент: в 1/3 випадків є **суглобовий диск, discus articularis.**
 10. Кровообіг, венозний і лімфатичний відтік, іннервація:

Кровообіг	Венозний і лімфатичний відтік	Іннервація
<p>– <i>rr. acromialis</i> із <i>a. thoracoacromialis</i> із <i>a. axillaris</i>; – гілки <i>a. suprascapularis</i> із <i>a. subclavia</i>.</p>	<p>1. <i>V. thoracoacromialis</i> <input type="checkbox"/> <i>v. axillaris</i> <input type="checkbox"/> <i>v. suprascapularis</i> <input type="checkbox"/> <i>v. jugularis externa</i> <input type="checkbox"/> <i>v. subclavia.</i> 2. Відтік лімфи здійснюється по глибоких лімфатичних судинах у <i>nodi lymphatici parasternales et cervicales profundi.</i></p>	<p>– <i>nn. supraclavicularis</i> із <i>plexus cervicalis.</i></p>

Власні зв'язки лопатки - це три зв'язки, що не мають відношення до суглобів. Перша з них - **дзьобо-акроміальна зв'язка, lig. coracoacromiale** (потужний тяж, що з'єднує акроміон із дзьобоподібним відростком). Формує «склепіння» плечового

суглоба, що захищає суглоб зверху і обмежує рухи плечової кістки в цьому напрямку. Друга - **верхня поперечна зв'язка лопатки**, *lig. transversum scapulae superius* (тонкий пучок, перекинутий над вирізкою лопатки). Разом з вирізкою лопатки вона формує отвори для проходження судин і нервів. Третя - **нижня поперечна зв'язка лопатки**, *lig. transversum scapulae inferius*, тонкий сполучнотканинний тяж, що йде від основи лопаткової ості до заднього краю суглобової западини лопатки. Через отвір, обмежений цією зв'язкою, проходить поперечна артерія лопатки.

З'єднання кісток вільної верхньої кінцівки

У цю групу входять з'єднання кісток вільної верхньої кінцівки з поясом верхньої кінцівки (лопаткою), а також один з одним.

Плечовий суглоб, articulatio humeri (рис. 4.25).

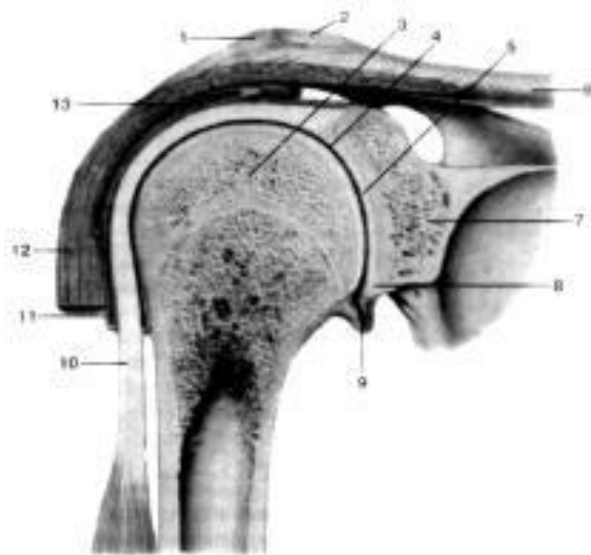


Рис. 4.25. Плечовий суглоб, articulatio humeri (фронтальний розріз).

1 – acromion; 2 – articulatio acromioclavicularis; 3 – caput humeri; 4 – cavitas articularis articulationis humeri; 5 – cavitas glenoidale (scapulae); 6 – clavicula; 7 – scapula; 8 – labrum glenoidale; 9 – recessus subaxilaris cavitae articularis; 10 – tendo m. bicipitis brachii (caput longum); 11 – vagina synovialis tendinis m. bicipitis brachii (caput longum); 12 – m. deltoideus; 13 – bursa subdeltoidea.

1. Плечовий суглоб, art. humeri.

2. **Кістки**, що утворюють суглоб: **голівка плечової кістки, caput humeri**, і **суглобова западина лопатки, cavitas glenoidalis scapulae**; суглобова поверхня голівки плечової кістки за площею становить третину поверхні кулі. Суглобова западина має овальну форму і за площею становить лише чверть поверхні голівки. Суглобові поверхні покриті гіалінових хрящем і доповнюються **суглобовою губою, labrum glenoidale**.

3. **Капсула** суглоба тонка, вільна, при опущеній кінцівці збирається в складки. Вона прикріплюється на лопатці по краю суглобової губи, а на плечовій кістці - уздовж **анатомічної шийки, collum anatomicum**, при цьому обидва горбочки залишаються поза порожниною суглоба.

4. **Вид** суглоба - **простий, art. simplex**.

5. За **формою** - типовий кулястий.

6. За кількістю **осей обертання** - багатоосьові.

7. **Рухи:**

- навколо фронтальної осі - згинання та розгинання;

- навколо сагітальної осі - відведення до горизонтального рівня і приведення;
- навколо вертикальної осі - обертання плеча всередину і назовні;
- при переході із однієї осі на іншу - коловий рух.

8. **Фіксуєчий апарат: дзьобо-плечова зв'язка, lig. coracohumerale; суглобово-плечові зв'язки, ligg. glenohumeralia.**

Окрім зв'язок, капсула суглоба зміцнюється волокнами сухожилків сусідніх м'язів: *mm. supraspinatus, infraspinatus, teres minor, subscapularis*.

9. **Допоміжні елементи суглоба:** суглоб доповнюється суглобовою губою, що збільшує конгруентність.

Морфо-функціональні особливості:

- інконгруентний суглоб;
- допоміжний елемент - **суглобова губа, labrum glenoidale;**
- наявність **позакапсульної зв'язки, lig. coracohumerale;**
- через порожнину суглоба проходить сухожилок **плечового м'яза, m. biceps brachii;**
- синовіальна мембрана утворює **синовіальну сумку підлопаткового м'яза, bursa subtendinea m. subscapularis.** У пахвовій порожнині капсула суглоба утворює **пахвову синовіальну сумку, bursa synovialis axillaris.**

10. Кровопостачання, венозний і лімфатичний відтік, іннервація:

Кровопостачання	Венозний і лімфатичний відтік	Іннервація
<ul style="list-style-type: none"> - <i>aa. circumflexa humeri anterior et posterior;</i> - <i>a. thoracoacromialis (a. axillaris).</i> 	<ol style="list-style-type: none"> 1. Одноименні вени, які впадають у <i>v. axillaris</i>. 2. Відтік лімфи здійснюється по глибоких лімфатичних судинах у <i>nodi lymphatici axillaris</i>. 	<ul style="list-style-type: none"> - <i>n. axillaris</i> із <i>plexus brachialis</i>.

Ліктьовий суглоб, articulatio cubiti (рис. 4.26 - 4.28).

1. **Ліктьовий суглоб, art. cubiti.**

2. **Кістки, що утворюють суглоб: плечова кістка, humerus; ліктьова кістка, ulna; променева кістка, radius.** Складається з трьох суглобів – **плечо-ліктьового, art. humeroulnaris; плечо-променевого, art. humeroradialis; проксимального променево-ліктьового, art. radioulnaris proximalis.** **Суглобові поверхні:** плечо-ліктьовий суглоб - **блок плечової кістки, trochlea humeri; блокова вирізка ліктьової кістки, incisura trochlearis ulnae;** плечо-променевий суглоб - **головка виростка плечової кістки, capitulum humeri; ямка головки променевої кістки, fossa capitis radii;** проксимальний променево-ліктьовий суглоб - **суглобова окружність променевої кістки, circumferenti a articularis radii, і променева вирізка ліктьової кістки, incisura radialis ulnae.**

3. **Капсула суглоба прикріплюється по краю суглобових поверхонь:** на плечовій кістці капсула захоплює *fossa olecrani, fossa coronoidea et fossa radialis*, залишаючи надвиростки поза порожниною суглоба; на ліктьовій кістці - по краях суглобових поверхонь; на променевої кістки - по її шийці.

4. **Вид суглоба – складний, art. composita.**

5. За **формою - гвинтоподібний, art. cochlearis.** При цьому форма суглобових поверхонь кожного з зчленувань, що входять до складу ліктьового суглоба, наступна: у плечо-ліктьовому суглобі - блокоподібна, у плечо-променевому - куляста, у проксимальному променево-ліктьовому - циліндрична.

6. За кількістю осей обертання - одноосьовий.
 7. **Рухи:** навколо фронтальної осі - **згинання та розгинання, flexio et extensio.**
 8. **Фіксуєчий апарат:**
 - **колатеральна ліктьова зв'язка, lig. collaterale ulnare;**
 - **колатеральна променева зв'язка, lig. collaterale radiale;**
 - **кільцева зв'язка променевої кістки, lig. annulare radii.**
 9. Допоміжні елементи суглоба, окрім зв'язок, відсутні.
 10. Кровообіг, венний і лімфатичний відтік, іннервація:

Кровообіг	Венний і лімфатичний відтік	Іннервація
<p>Артеріальна кров до ліктьового суглоба надходить по <i>tete articulare cubiti</i>:</p> <p>– у <i>sulcus cubitali santerior lateralis</i> анастомозують <i>a. collateralis radialis</i> із <i>a. profunda brachii</i> із <i>a. brachialis</i> та <i>a. recurens radialis</i> із <i>a. radialis</i>;</p> <p>– у <i>sulcus cubitalis posterior lateralis</i> анастомозують <i>a. collateralis media</i> із <i>a. profunda brachii</i> із <i>a. brachialis</i> та <i>a. interossea recurens</i> із <i>a. interossea posterior (a. interossea communis)</i> із <i>a. ulnaris</i>;</p> <p>– у <i>sulcus cubitalis anterior medialis</i> анастомозують <i>r. anterior a. recurens ulnaris</i> із <i>a. ulnaris</i> та <i>a. collateralis ulnaris inferior</i> із <i>a. brachialis</i>;</p> <p>– у <i>sulcus cubitalis posterior medialis</i> анастомозують <i>r. posterior a. recurens ulnaris</i> із <i>a. collateralis ulnaris superior</i> із <i>a. brachialis</i>.</p>	<p>1. Відтік крові здійснюється по однойменних венах. 2. Відтік лімфи здійснюється по глибоких лімфатичних судинах у <i>nodii lymphatici cubitales</i>.</p>	<p>– <i>n. ulnaris</i>; – <i>n. medianus</i>; – <i>n. radialis</i>; – <i>n. musculocutaneus</i>.</p>

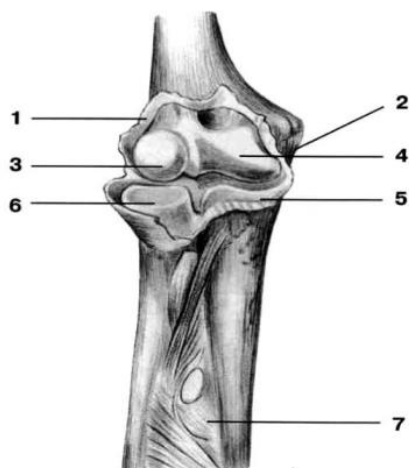


Рис. 4.26. Ліктьовий суглоб, *art. cubiti* (вигляд спереду).
 1 – *capsula articularis*; 2 – *lig. collaterale laterale*; 3 – *capitulum humeri*; 4 – *trochanter humeri*; 5 – *processus coronoideus ulnae*; 6 – *caput radii*; 7 – *membrana interossea antebrachii*.

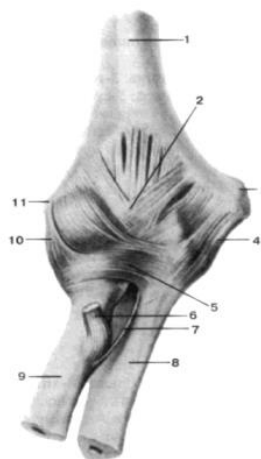


Рис. 4.27. Зв'язки ліктьового суглоба.
 1 – *humerus*; 2 – *capsula articularis*; 3 – *epicondylus medialis humeri*; 4 – *ligamentum collaterale ulnaris*; 5 – *ligamentum anulare radii*; 6 – *tendo m. bicipitis brachii*; 7 – *chorda obliqua*; 8 – *ulna*; 9 – *radius*; 10 – *ligamentum collaterale radiale*; 11 – *epicondylus lateralis*.

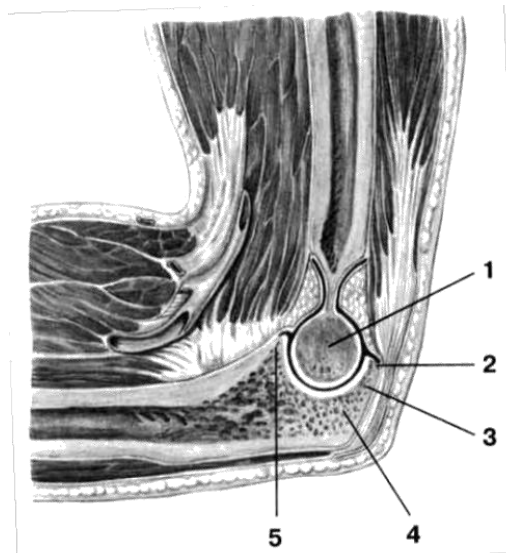


Рис. 4.28. Ліктьовий суглоб (вертикальний розріз).

1 – *trochanter humeri*; 2 – *cavitas articulationis*; 3 – *olecranon* ; 4 – *incisura trochlearis ulnae*; 5 – *processus coronoideus ulnae*.

З'єднання кісток передпліччя. Епіфізи ліктьової і променевої кісток з'єднані між собою за допомогою **проксимального** і **дистального променево-ліктьових суглобів**, *artt. radioulnaris proximalis et distalis*. Проксимальний променево-ліктьовий суглоб входить в капсулу ліктьового суглоба і був описаний вище. Крім того, кістки передпліччя з'єднуються між собою за допомогою синдесмозу: **міжкісткової мембрани передпліччя**, *membrana interossea antebrachii* (рис. 4.29).

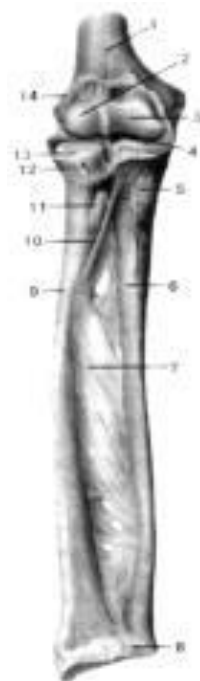

Рис. 4.29. Ліктьовий суглоб і сполучення кісток передпліччя (порожнина ліктьового суглоба розкрита).

1 – *humerus*; 2 – *capitulum humeri*; 3 – *trochanter humeri*; 4 – *cavitas articularis*; 5 – *tuberositas ulnae*; 6 – *corpus ulnae*; 7 – *membrana interossea antebrachii*; 8 – *art. radioulnaris distalis*; 9 – *corpus radii*; 10 – *chorda obliqua*; 11 – *tendo m. bicipitis brachii* (відрізано); 12 – *lig. anulare radii*; 13 – *caput radii*; 14 – *capsula articularis*.

Дистальний променево-ліктьовий суглоб, *art. radioulnaris distalis* (рис. 4.29, 4.30).

1. Дистальний променево-ліктьовий, *art. radioulnaris distalis*.

2. Кістки, що утворюють суглоб: **ліктьова кістка**, *ulna*; **променева кістка**, *radius*; суглобові поверхні: **суглобовий обвід ліктьової кістки**, *circumferentia articularis ulnae*, і **ліктьова вирізка променевої кістки**, *incisura ulnaris radii*.

3. Капсула суглоба: вільна, міцна, прикріплюється по краях суглобових поверхонь і суглобового диска.

119

4. Вид суглоба – **комбінований**, *art. combinatoria* (із проксимальним), обертальний суглоб.

5. За формою - **циліндричний**, *art. trochoidea*.

6. За кількістю осей обертання - одноосьовий.

7. Рухи: навколо вертикальної осі - **обертання**, *rotatio* (обертання всередину - **пронація**, *pronatio*, і обертання назовні - **супінація**, *supinatio*).

8. Фіксуючий апарат:

- **променева колатеральна зв'язка зап'ястка**, *lig. collaterale carpi radiale*;

- **ліктьова колатеральна зв'язка зап'ястка**, *lig. collaterale carpi ulnare*;

- **долонна променево-зап'ясткова зв'язка**, *lig. radiocarpeum palmare*;

- **тильна променево-зап'ясткова зв'язка**, *lig. radiocarpeum dorsale*.

9. Допоміжні елементи суглоба: суглобовий диск, *discus articularis*, що відокремлює порожнину дистального лучелоктевого суглоба від порожнини лучезап'ястного суглоба.

10. Кровообіг, венозний і лімфатичний відтік, іннервація:

Кровообіг	Венозний і лімфатичний відтік	Іннервація
– <i>a. radialis</i> ; – <i>a. ulnaris</i> ; – <i>aa. interossea anterior et posterior</i> .	1. Венозний відтік відбувається по однойменних венах. 2. Відтік лімфи здійснюється по глибоких лімфатичних судинах у <i>nodi lymphatici et cubitales</i> .	– <i>n. radialis</i> ; – <i>n. ulnaris</i> ; – <i>n. medianus</i> .

Променево-зап'ястковий суглоб, *art. radiocarpea* (рис. 4.30).

1. Променево-зап'ястковий суглоб, *art. radiocarpea*.

2. Кістки, що утворюють суглоб: **променева кістка**, *radius*, і проксимальний ряд кісток зап'ястка (**човноподібна**, *os scaphoideum*, **півмісяцева**, *os lunatum*, **тригранна**, *os triquetrum*); суглобові поверхні: **зап'ясткова суглобова поверхня променевої кістки і трикутний диск**, *facies carpalis radii et discus triangularis*; **променева суглобова поверхня човноподібної, півмісяцевої, тригранної кісток**, *facies articularis radialis ossa scaphoideum, lunatum, triquetrum*.

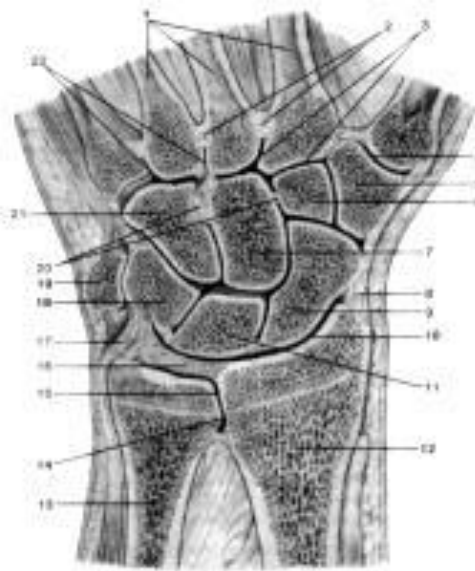

Рис. 4.30. Променево-зап'ястковий суглоб, *art. radiocarpa*; суглоби і зв'язки кисті, правої (розріз у фронтальній площині).

1 – *ossa metacarpea*; 2 – *ligg. interossee intermetacarpeae*; 3 – *artt. carpometacarpeae*; 4 – *art. carpometacarpea pollicis*; 5 – *os trapezium*; 6 – *os trapezoideum*; 7 – *os capitatum*; 8 – *lig. collaterale carpi radiale*; 9 – *os scaphoideum*; 10 – *art. radiocarpeum*; 11 – *os lunatum*; 12 – *radius*; 13 – *ulna*; 14 – *recessus sacciformis*; 15 – *art. radiocarpeum distalis*; 16 – *discus articularis*; 17 – *lig. collaterale carpi ulnare*; 18 – *os triquetrum*; 19 – *os pisiforme*; 20 – *ligg. intercarpeae interossee*; 21 – *os hamatum*; 22 – *ligg. intercarpeae*.

3. Капсула суглоба: прикріплюється по краях суглобових поверхонь, еластична, з усіх боків укріплена потужними зв'язками.

4. Вид суглоба – **складний**, *art. composita*.

5. За **формою** - **еліпсоїдний**, *art. ellipsoidea*.

6. За кількістю **осей обертання** - двоосьовий.

7. **Рухи:** навколо фронтальної осі - **згинання та розгинання**, *flexio et extensio*; навколо сагітальної осі - **відведення і приведення**, *adductio et abductio*; перехід з передньої осі на сагітальну - **коловий (конічний) рух**, *circumductio*.

8. **Фіксуючий апарат:**

- **променева колатеральна зв'язка зап'ястка**, *lig. collaterale carpi radiale*;

- **ліктьова колатеральна зв'язка зап'ястка**, *lig. collaterale carpi ulnare*;

- **долонна променево-зап'ясткова зв'язка**, *lig. radiocarpeum palmare*;

- **тильна променево-зап'ясткова зв'язка**, *lig. radiocarpeum dorsale*.

9. Допоміжний апарат суглоба, окрім зв'язок, відсутній.

Особливість суглоба: ліктьова кістка не бере участі в утворенні даного суглоба, так як відокремлена від нього **трикутним диском**, *discus triangularis*.

10. Кровообіг, венозний і лімфатичний відтік, іннервація:

Кровообіг	Венозний і лімфатичний відтік	Іннервація
<i>Rete carpi palmare</i> и <i>rete carpi dorsale</i> : – <i>rete carpi palmare</i> формується при злитті <i>rr. carpei palmares</i> из <i>aa.</i>	1. Венозний відтік відбувається по однойменних венах. 2. Відтік лімфи	– <i>r. profundus n. ulnaris</i> ; – <i>r. profundus n. medianus</i> .

ulnaris et dorsalis;
 – *rete carpi dorsale* формується при злитті *rr. carpei dorsales* із *aa. ulnaris et radialis* у неї впадають *aa. interossea anterior et posterior* із *a. interossea communis* із *a. ulnaris*.

здійснюється по глибоких лімфатичних судинах у *nodi lymphatici cubitales et axillares*.

З'єднання кісток кисті (рис. 4.31, 4.32).

Між кістками зап'ястка утворюються **міжзап'ясткові суглоби**, *artt. intercarpeae*, плоскі за формою і практично нерухомі. Із цієї групи виділяють **серединно-зап'ястковий суглоб**, *art. mediocarpea*, що має S - форму і розташовується між кістками проксимального і дистального рядів зап'ястка. При комбінації серединно-зап'ясткового і променево-зап'ясткового суглобів утворюється **суглоб кисті**, *art. manus*. Ці суглоби укріплені **променевою зв'язкою зап'ястка**, *lig. carpi radiatum*, а також **долонними міжзап'ястковими зв'язками**, *lig. intercarpalia palmaria*.

Чотири кістки другого ряду зап'ястка, II - IV п'ясткові кістки міцно з'єднані між собою і в механічному відношенні становлять тверду основу кисті. Особливо важливий **сідлоподібний зап'ястково-п'ястковий суглоб великого пальця**, *art. carpometacarpea pollicis*, в якому відбуваються різноманітні рухи, що відіграє велику роль у трудовій діяльності.

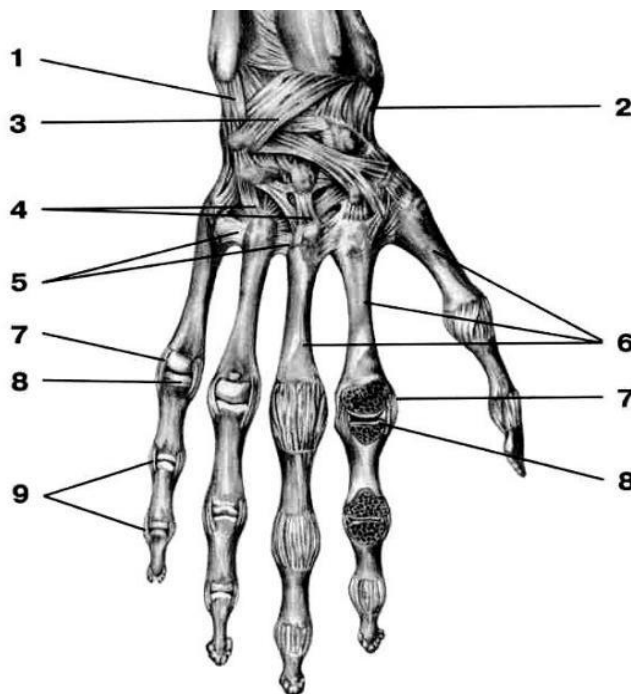


Рис. 4.31. Зв'язки променево-зап'ясткового суглоба і сполучення кисті (тильна поверхня).

1 – *lig. collateralis ulnaris carpi*; 2 – *lig. collaterale radiale carpi*; 3 – *lig. radiocarpeum dorsale*; 4 – *ligg. carpometacarpalia dorsalia*; 5 – *ligg. metacarpalia dorsalia*; 6 – *ossa metacarpalia*; 7 – *ligg. collateralia*; 8 – *artt. metacarpophalangeae*; 9 – *ligg. collateralia art. interphalangeae*.

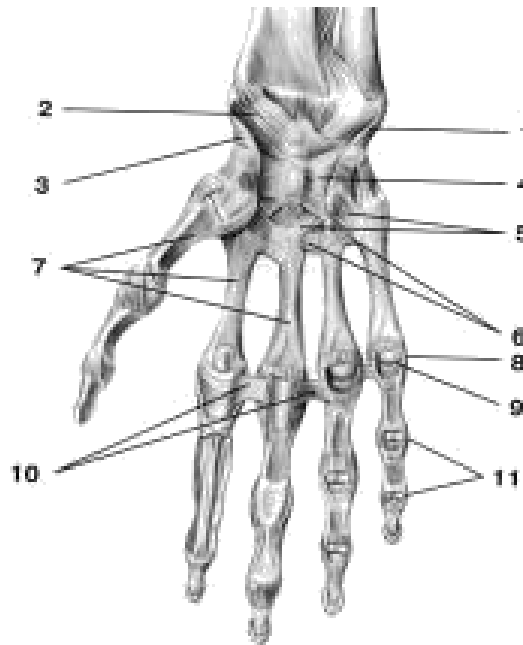


Рис. 4.32. Зв'язки променево-зап'ясткового суглоба і сполучення кисті (долонна поверхня).

1 – *lig. collateralis ulnaris carpi*; 2 – *lig. radio-carpeum palmare*; 3 — *lig. collaterale radiale carpi*; 4 – *lig. radiale metacarpeae*; 5 – *ligg. carpometacarpalia palmaria*; 6 – *ligg. metacarpalia palmaria*; 7 – *ossa metacarpalia*; 8 – *log. collateralia*; 9 – *art. metacarpophalangea digiti minimi*; 10 – *lig. metacarpale transversum profundum*; 11 – *ligg. collateralia art. interphalangeae*

Необхідні основні дані сполучення кісток кисті, згідно схеми описання суглобів, запропоновані в таблиці 4.8:

Таблиця 4.8

Сполучення кісток кисті

Назва суглобів (українська, латинська)	Суглобові поверхні і кістки, які утворюють суглоб	Вид і форма суглоба	Осі обертання	Рухи в суглобах
Серединно-зап'ястковий суглоб (<i>art. mediocarpea</i>).	Суглобові поверхні першого і другого рядів кісток зап'ястка (окрім горохоподібної).	Блокоподібний Складний	Одноосьовий (фронтальна)	Малорухомий
Міжзап'ясткові суглоби (<i>artt. intercarpales</i>).	Обернені одна до одної суглобові поверхні кісток зап'ястка.	Плоскі.	Багатоосьові	Малорухомі.
Зап'ястково-п'ясткові суглоби (<i>artt. carpometacarpeae</i>).	Суглобові поверхні другого ряду кісток зап'ястка і основ II-V п'ясткових	Плоскі.	Багатоосьові	Малорухомі

	кісток.			
Зап'ястково-п'ястковий суглоб великого пальця кисті (<i>art. carpometacarpea pollicis</i>).	Суглобові поверхні кістки-трапеції і основи I п'ясткової кістки.	Сідлоподібний.	Двоосьовий (фронтальна, сагітальна).	Згинання і розгинання великого пальця, відведення і приведення великого пальця (разом із п'ястковою кісткою протиставлення V пальцю).
П'ястково-фалангові суглоби (<i>art. metacarpophalangeae</i>).	Суглобові поверхні головок п'ясткових кісток і основ проксимальних фаланг.	Еліпсоподібні.	Двоосьові (фронтальна, сагітальна).	Згинання і розгинання, відведення і приведення пальців.
Міжфалангові суглоби (<i>art. interphalangeae</i>).	Суглобові поверхні головок і основ фаланг, які сполучаються.	Блокоподібні	Одноосьові (фронтальна)	Згинання і розгинання пальців.

Сполучення кісток верхньої кінцівки можна згрупувати наступним чином:

Таблиця 4. 9

Сполучення кісток верхньої кінцівки

Сполучення кісток поясу верхньої кінцівки	Сполучення кісток вільного відділу верхньої кінцівки
<p>1. Власні сполучення лопатки:</p> <ul style="list-style-type: none"> – дзьобо-акроміальна зв'язка; – верхня поперечна зв'язка лопатки. <p>2. Сполучення між лопаткою і ключицею:</p> <ul style="list-style-type: none"> – акроміально-ключичний суглоб; – акроміально-ключична зв'язка; – дзьобо-ключична зв'язка. <p>3. Сполучення кісток поясу і кісток тулуба:</p> <ul style="list-style-type: none"> – грудинно-ключичний суглоб; – передні і задні грудинно-ключичні зв'язки; – міжключична зв'язка; – реброво-ключична зв'язка. <p>4. Сполучення лопатки із вільним відділом:</p> <ul style="list-style-type: none"> – плечовий суглоб. 	<p>1. Сполучення плечової кістки із кістками передпліччя:</p> <ul style="list-style-type: none"> – ліктьовий суглоб. <p>2. Сполучення кісток передпліччя:</p> <ul style="list-style-type: none"> – проксимальний і дистальний променево-ліктьовий суглоби; – міжкісткова перетинка передпліччя. <p>3. Сполучення променевої кістки із кістками проксимального ряду зап'ястка:</p> <ul style="list-style-type: none"> – променево-зап'ястковий суглоб. <p>4. Сполучення кісток кисті:</p> <ul style="list-style-type: none"> – сполучення кісток зап'ястка; – сполучення кісток зап'ястка і кісток п'ястка; – сполучення кісток п'ястка і проксимальних фалангів; – міжфалангові сполучення.

4.9.2. СПОЛУЧЕННЯ КІСТОК ПОЯСУ І ВІЛЬНОЇ НИЖНЬОЇ КІНЦІВКИ

У скелеті нижньої кінцівки виділяють кістки поясу нижньої кінцівки (тазові кістки) і скелет вільної частини нижньої кінцівки (стегнова кістка, надколінок, кістки гомілки - великогомілкова та малоїгомілкова, кістки стопи).

Парна **тазова кістка**, *os coxae* (рис. 4.33), що утворює **пояс нижньої кінцівки**, *cingulum membri inferioris*, в свою чергу складається із зрощених **лобкової**, *os pubis*, **клубової**, *os ilium*, **сідничної**, *os ischii*, кісток. Разом з крижем і куприком вони утворюють кісткову основу таза.

Розрізняють такі сполучення кісток нижньої кінцівки:

1. З'єднання кісток поясу нижньої кінцівки між собою: **синостоз** частин тазової кістки (у дітей - *синхондроз*); **сидесмоз** у вигляді **затульної мембрани**, *membrana obturatoria*; **лобковий симфіз**, *symphysis pubica*.

2. З'єднання поясу нижньої кінцівки із хребетним стовпом парні: **крижово-клубовий суглоб**, *art. sacroiliaca*, **клубово-поперекова зв'язка**, *lig. iliolumbale*, **крижово-остиста зв'язка**, *lig. sacrospinale*, **крижово-горбова зв'язка**, *lig. sacrotuberale*. Останні дві зв'язки обмежують **великий** і **малий сідничні отвори**, *for. ischiadicum majus et for. ischiadicum minus* (рис. 4.34).

3. З'єднання поясу нижньої кінцівки із вільним відділом - **кульшовий суглоб**, *art. coxae*.

4. З'єднання кісток вільного відділу між собою - **колінний суглоб**, *art. genus*; з'єднання кісток гомілки між собою: **міжгомілковий суглоб**, *art. tibiofibularis*, **міжгомілковий сидесмоз**, *syndesmosis tibiofibularis*, і **міжкісткова гомілкова мембрана**, *membrana interossea cruris*, **гомілково-стопний суглоб**, *art. talocruralis*; з'єднання кісток стопи - **суглоби стопи**.

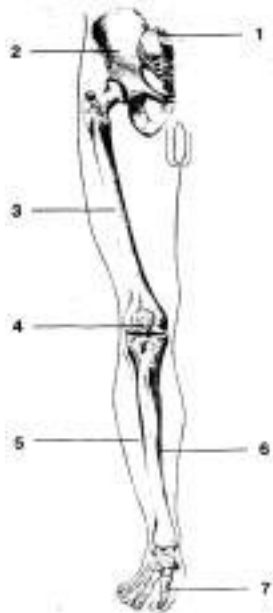


Рис. 4.33. Тазова кістка і скелет вільної нижньої кінцівки.

1 – *os sacrum*; 2 – *os coxae*; 3 – *femur*; 4 – *patella*; 5 – *fibula*; 6 – *tibia*; 7 – *ossa pedis*.

Сполучення кісток поясу нижньої кінцівки

1. Неперервні з'єднання представлені:

1) **Сидесмози** у вигляді зв'язок і мембран:

- **клубово-поперекова зв'язка**, *lig. iliolumbale*,

- потужні пучки між поперечними відростками двох нижніх хребців і клубовою кісткою;

- **крижово-горбова зв'язка, lig. sacrotuberale**, з'єднує сідничні горби із латеральними краями крижів і куприка;

- **крижово-остистьова зв'язка, lig. sacrospinale**, з'єднує ость сідничної кістки з одного боку, крижі і куприк - з іншого, відокремлює великий сідничний отвір від малого;

- **затульна мембрана, membrana obturatoria**, закриває однойменний отвір.

2) Синхондрози:

- з'єднання тіл крижових хребців у дітей;

- з'єднання кісток тазу у дітей.

3) Синостози: - з'єднання кісток тазу у дорослих.

2. Перервні з'єднання:

- **крижово-клубовий суглоб, art. sacroiliaca**.

3. Напівсуглоб:

- **лобковий симфіз, symphysis pubica**.

Крижово-клубовий суглоб, art. sacroiliaca (рис. 4.34).

1. **Крижово-клубовий суглоб, art. sacroiliaca**.

2. **Кістки**, що утворюють суглоб: **крижі, os sacrum**, і **клубова кістка, os ilium**; суглобові поверхні: **вушкоподібна суглобова поверхня крижів, facies auricularis ossis sacri**, і **вушкоподібна суглобова поверхня клубової кістки, facies auricularis ossis ilii**.

3. **Капсула** суглоба прикріплюється по краях суглобових поверхонь, фіброзна.

4. **Вид** суглоба – **простий, art. simplex**; **комбінований, art. combinatoria**, з однойменною суглобом протилежного боку.

5. За **формою** - **плоский, art. plana**.

6. За кількістю **осей обертання** – багатосьові.

7. **Рухи**: практично нерухомий.

8. **Фіксуючий апарат:**

- **клубово-поперекова зв'язка, lig. iliolumbale**;

- **вентральні крижово-клубові зв'язки, ligg. sacroiliaca ventralia**;

- **спинні крижово-клубові зв'язки, ligg. sacroiliaca dorsalia**;

- **міжкісткові крижово-клубові зв'язки, ligg. sacroiliaca interossea**.

9. **Допоміжний апарат** суглоба, окрім зв'язок, відсутній.

10. **Кровопостачання**, венозний і лімфатичний відтік, іннервація:

Кровопостачання	Венозний і лімфатичний відтік	Іннервація
– <i>aa. lumbales III-IV</i> із <i>pars abdominalis aortae</i> ; – <i>aa. sacrales lateralis et a. iliolumbalis</i> із <i>a. iliaca interna</i> ;	1. <i>Plexus venosus sacralis</i> □ <i>v. iliaca interna</i> .	Чутливі волокна від <i>plexus sacralis</i>
– <i>a. circumflexa ilium profunda</i> із <i>a. iliaca externa</i> .	2. Відтік лімфи здійснюється від глибоких і двох поверхневих сіток лімфатичних капілярів синовіальної мембрани і продовжується: наперед – до зовнішніх лімфатичних візлів, а назад – до внутрішніх.	

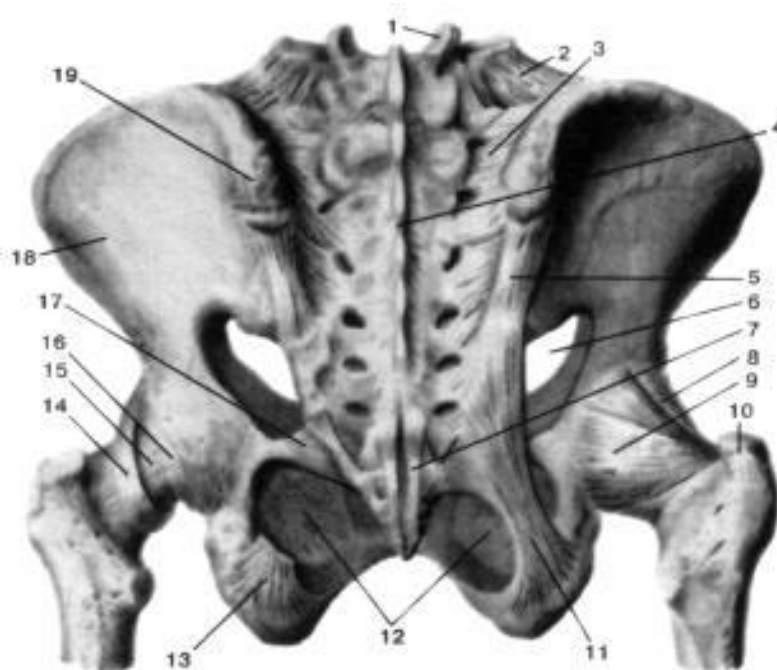


Рис. 4.34. Зв'язки тазу і кульшового суглоба (вигляд ззаду).

1 – *processus articularis superior ossis sacri*; 2 – *lig. iliolumbale*; 3 – *ligg. sacroiliaca posteriora (dorsalia)*; 4 – *lig. supraspinale*; 5 – *lig. sacroiliacum*; 6 – *for. ischiadicum major*; 7 – *lig. sacrococcygeum (dorsale) superficiale*; 8 – *lig. iliofemorale*; 9 – *lig. ischiofemorale*; 10 – *trochanter major*; 11 – *lig. sacrotuberale*; 12 – *membrana obturatoria*; 13 – *lig. sacrotuberale (отрезана)*; 14 – *zona orbicularis*; 15 – *collum ossis femoris*; 16 – *labrum acetabulare*; 17 – *lig. sacrospinale*; 18 – *ala ossis ilii*; 19 – *spina iliaca posterior superior*.

Лобковий симфіз, *symphysis pubica* (рис. 4.35).

Розташований між лобковими кістками, представлений фіброзним хрящем (міжлобковий диск, *discus interpubicum*) з невеликою порожниною всередині нього. Він укріплений: вгорі -верхньою лобковою зв'язкою, *lig. pubicum superius*, знизу - дугоподібною зв'язкою, *lig. arcuatum pubis*.

Кровообіг	Венозний і лімфатичний відтік	Іннервація
<p>– <i>r. obturatorius</i> із <i>r. pubicus</i> із <i>a. epigastrica inferior</i> із <i>a. iliaca externa</i>; – <i>r. pubicus</i> із <i>a. obturatoria</i> із <i>a. iliaca interna</i>.</p>	<p>1. Відтік крові відбувається у однойменні вени. 2. Відтік лімфи здійснюється від глибоких і двох поверхневих сітках лімфатичних капілярів синовіальної мембрани і продовжується: наперед – до зовнішніх лімфатичних вузлів, а назад – до внутрішніх.</p>	<p>– <i>n. obturatorius</i> із <i>plexus lumbalis</i>.</p>

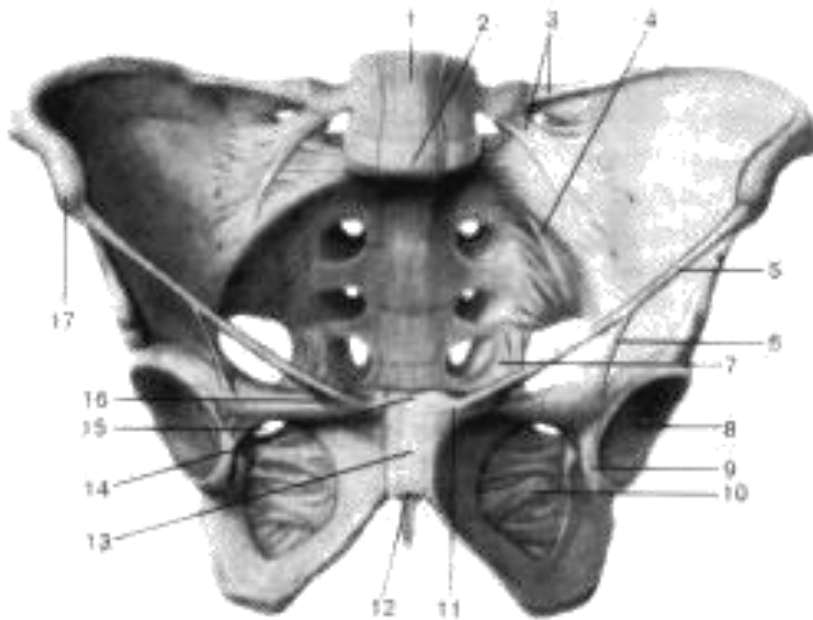


Рис. 4.35. Сполучення і зв'язки жіночого тазу (вигляд спереду).

1 – *lig. longitudinale anterius*; 2 – *promontorium*; 3 – *lig. iliolumbale*; 4 – *ligg. sacroiliaca anteriora*; 5 – *lig. inguinale*; 6 – *arcus iliopectineus*; 7 – *lig. sacrospinale*; 8 – *acetabulum*; 9 – *lig. transversum acetabuli*; 10 – *membrana obturatoria*; 11 – *tuberculum pubicum*; 12 – *lig. arcuatum pubis*; 13 – *symphysis pubica*; 14 – *lig. pubicum superius*; 15 – *canalis obturatorius*; 16 – *lig. lacunare*; 17 – *spina iliaca anterior superior*.

Таз як ціле. В утворенні тазу, *pelvis*, беруть участь **тазові кістки, крижі, куприк і зв'язковий апарат**, що належить їм. Таз поділяється на **великий таз, *pelvis major***, і **малий таз, *pelvis minor***. Межею між ними є **погранична лінія, *linea terminalis***, що йде від мису крижів до дугоподібної лінії клубових кісток, далі по гребенях лобкових кісток і закінчується на верхньому краї симфізу.

Малий таз має два **тазові отвори - апертури: верхню, *apertura pelvis superior***, обмежену пограничною лінією, і **нижню, *apertura pelvis inferior***.

У будові тазу відзначають різко виражені статеві відмінності. Основні з них представлені в таблиці 4.10 і на рис. 4.36.

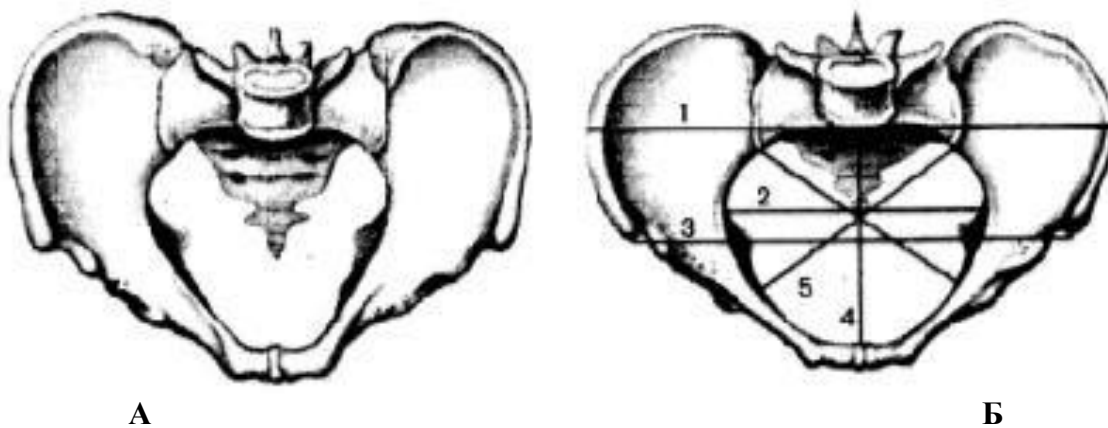


Рис. 4.36. Таз, *pelvis*, чоловічий (А) і жіночий (Б).

Вказані лінії розмірів великого тазу і вхід у малий таз.

1 – *distantia cristarum*; 2 – *distantia transversa*; 3 – *distantia spinarum*; 4 – *conjugata vera*; 5 – *distantia obliqua*.

Основні статеві відмінності таза

<i>Жіночий таз</i>	<i>Чоловічий таз</i>
1. Мис, <i>promontorium</i> , менше виступає у порожнину таза, тому вхід у малий таз має овальну форму.	1. Мис виражений більш різко і вдається вперед, вхід у малий таз має форму карткового серця.
2. Криж широкий, плоский і короткий.	2. Криж вузький, високий і зігнутий.
3. Сідничні горби розвернуті в боки, місце зчленування лобкових кісток утворює дугу, <i>arcus pubis</i> , що дорівнює 90°	3. Лобкові гілки, сполучаючись, утворюють гострий підлобковий кут, <i>angulus subpubicus</i> .
4. Лобкова дуга складає 90 - 100°.	4. Підлобковий кут складає 70 - 75°.
5. Таз ширший і коротший.	5. Таз вижчий і вужчий.
6. Порожнина малого таза нагадує циліндр.	6. Порожнина малого таза нагадує ліжку.
7. Порожнина малого таза більша за об'ємом.	7. Порожнина малого таза менша за об'ємом.

Форма і розміри жіночого таза знаходяться в безпосередньому зв'язку з функцією матки, в якій виношується і дозріває плід, а також забезпечується родова діяльність. Тому для акушерської практики велике значення мають знання середніх розмірів таза жінки, основні з яких представлені в таблицях 4.11, 4.12 і на рис. 4.36 (б), 4.37.

Таблиця 4.11

Основні розміри таза жінки

<i>Назва розміру</i>	<i>Точки відліку</i>	<i>Довжина (см)</i>
Остиста дистанція, <i>distantia spinarum</i>	Між передніми верхніми остями клубових кісток	25 -27
Гребенева дистанція, <i>distantia cristarum</i>	Між найбільш віддаленими точками гребенів клубових кісток	27-29
Вертлюжна дистанція, <i>distantia trochanterica</i>	Між найбільш віддаленими точками вертлюгів стегнових кісток	30-32
Зовнішня кон'югата, <i>conjugata externa</i>	Між поверхнею лобкового симфізу і остистим відростком V поперекового хребця	20
Анатомічна кон'югата, <i>conjugata anatomica</i>	Між мисом і верхнім краєм лобкового симфізу	11,5
Справжня (гінекологічна) кон'югата, <i>conjugata vera (gynaecologica)</i>	Між найбільш виступаючою назад точкою симфізу – <i>eminentia retropubica</i> і мисом крижа	10,5-11
Діагональна <i>diagonalis</i> кон'югата, <i>conjugata</i>	Між мисом і нижнім краєм лобкового симфізу	13

Розміри малого тазу

Площини малого тазу	Розміри, см		
	прямий (<i>diameter recta</i>)	поперечний (<i>diameter transversa</i>)	косий (<i>diameter obliqua</i>)
Вхід у таз	11,5	13,5	13
Широкий відділ порожнини тазу	12,5	12,5	–
Вузький відділ порожнини тазу	11,5	10,5	–
Вихід із тазу	9,5	11	–

Якщо з'єднати середини прямих розмірів тазу, включаючи вхід і вихід, то вийде так звана **вісь тазу**, *axis pelvis*, або провідна вісь тазу. Вона йде майже паралельно передній поверхні крижів і показує той шлях, який здійснює головка плода при акті пологів. Таз у своєму природному положенні дуже **нахилений вперед**, *inclinatio pelvis*, так що площина тазового входу, або *conjugata anatomica*, утворює із горизонтальною площиною кут нахилу тазу, який у жінок становить 55 - 60°, у чоловіків 50 - 55°. Нахил тазу залежить від вертикального положення тіла людини, що є причиною вигину хребетного стовпа, із яким таз знаходиться в безпосередньому зв'язку. Величина кута нахилу тазу коливається між 75 ° і 55°. При положенні сидячи таз розташовується майже горизонтально, внаслідок чого кут дорівнює 7°.

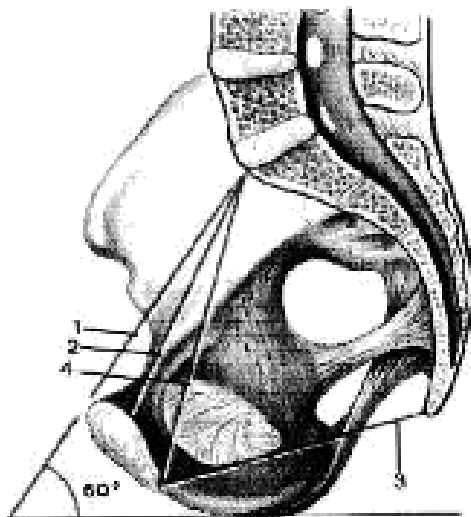


Рис. 4.37. Розміри жіночого тазу (розпил у сагітальній площині).

1 – анатомічна кон'югата; 2 – справжня (гінекологічна) кон'югата; 3 – прямий розмір (вихід із тазу); 4 – діагональна кон'югата; 60° – кут нахилу тазу.

З'єднання кісток вільної нижньої кінцівки

У вільної частини нижньої кінцівки виділяють сполучення стегнової кістки, кісток гомілки і стопи.

Неперервними сполученнями кісток вільної нижньої кінцівки є:

- **міжгомільковий синдесмоз** - фіброзне з'єднання між малогомільковою вирізкою великогомілкової кістки і суглобовою поверхнею основи кісточки малогомількової кістки;
- **міжкісткова мембрана гомілки** - у вигляді міцної сполучнотканинної мембрани, натягнутої міжкістковими краями великої та малої гомількових кісток.

Перервні з'єднання скелету вільної частини нижньої кінцівки представлені:

- **кульшовим суглобом, art. coxae;**
- **колінним суглобом, art. genus;**
- **сполученнями кісток гомілки;**
- **гомільково-стопним суглобом, art. talocruralis;**
- численними **сполученнями у скелеті стопи** – піднадп'ятковим, надп'ятково--п'ятково-човноподібним, п'ятково-кубовидним і ін., а також передплесно-плесновими, плеснево-фаланговими і міжфаланговими суглобами.

Кульшовий суглоб, art. coxae (рис. 4.38, 4.39).

1. **Кульшовий суглоб, art. coxae.**
2. **Кістки, що утворюють суглоб:** **тазова кістка, os coxae, і стегнова кістка, os femur;** **суглобові поверхні:** **півмісяцева суглобова поверхня кульшової западини, facies lunata acetabuli, і головка стегнової кістки, caput ossis femori.**

3. **Капсула суглоба прикріплюється:**

- на тазовій кістці - по краю **суглобової губи, labrum acetabulare;**
- на стегновій кістці: спереду - по **linea intertrochanterica;** ззаду - медіальніше від **crista intertrochanterica;**
- латеральна частина шийки залишається поза суглобом.

4. **Вид суглоба - простий, art. simplex.**

5. За **формою** - **кулястий (чашоподібний (горіхоподібний)), art. cotylica (enartrosis).**

6. За кількістю **осей обертання** - багатоосьові.

7. **Рухи:**

- навколо фронтальної осі - **згинання та розгинання, flexio et extensio,**
- навколо сагітальної осі - **відведення і приведення, abductio et adductio,**
- навколо вертикальної осі - **обертання, rotatio,**
- перехід з передньої осі на сагітальну - **коловий (конічний) рух, circumductio.**

8. **Фіксуєчий апарат:**

- **клубово-стегнова зв'язка, lig. iliofemorale** (зв'язка Бертини);
- **лобково-стегнова зв'язка, lig. pubofemorale;**
- **сіднично-стегнова зв'язка, lig. ischiofemorale;**
- **колова зона, zona orbicularis.**

9. **Допоміжний апарат:** **суглобова губа, labrum acetabulare; поперечна зв'язка кульшової западини, lig.transversum acetabuli; зв'язка головки стегна, lig. capitis femoris.**

10. **Кровообіг, венозний і лімфатичний відтік, іннервація:**

Кровообіг	Венозний і лімфатичний відтік	Іннервація
- <i>r. acetabularis</i> із <i>a. obturato- ria</i> із <i>a. iliaca interna</i> ;	1. Відтік крові відбувається у однойменні вени.	- <i>nn. obturatorius et femoralis</i> із <i>plexus lumbalis</i> ; - <i>n. ischiadicus</i> із <i>plexus sacralis</i> .
- <i>r. acetabularis</i> із <i>a. circumflexae femoris</i>	2. Відтік лімфи здійснюється від глибових і двох поверхневих сіток	

medialis et lateralis із *a. profunda femoris* із *a. femoralis*.

лімфатичних капілярів синовіальної мембрани і продовжується: наперед – до зовнішніх лімфатичних вузлів, а назад – до внутрішніх.

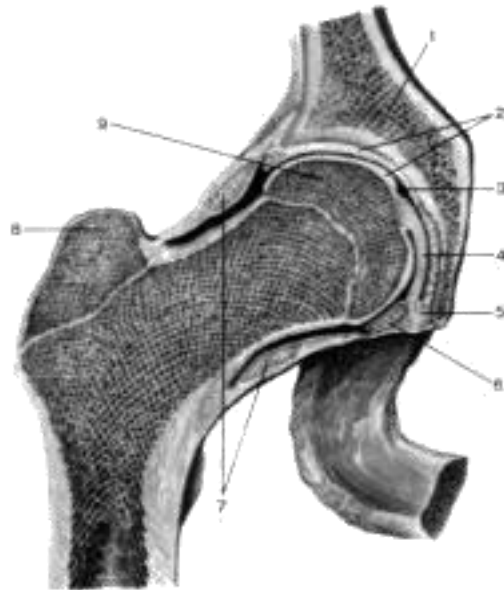


Рис. 4.38. Кульшовий суглоб, *art. coxae*, правий (фронтальний розріз).

1 – *os coxae*; 2 – *cartilago articularis*; 3 – *cavitas articularis*; 4 – *lig. capitis femoris*; 5 – *labrum acetabuli*; 6 – *lig. transversum acetabuli*; 7 – *zona orbiculare*; 8 – *trochanter major*; 9 – *caput ossis femoris*.

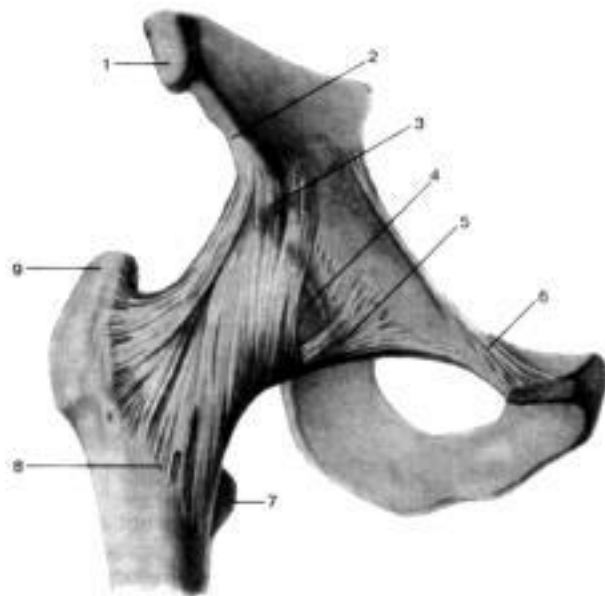


Рис. 4.39. Зв'язки кульшового суглоба (вигляд спереду).

1 – *spina iliaca anterior superior*; 2 – *spina iliaca anterior inferior*; 3 – *lig. iliofemorale*; 4 – *capsula articulationis coxae*; 5 – *lig. pubofemorale*; 6 – *lig. lacunare*; 7 – *trochanter minor*; 8 – *linea intertrochanterica*; 9 – *trochanter major*.

Морфо-функціональні особливості. Особливістю кульшового суглоба є наявність такого допоміжного елемента як *зв'язка головки стегнової кістки*,

lig. capitis femoris. Вона починається в області *lig. transversum acetabuli* між двома кінцями *fascies lunata acetabuli*, і, поступово звужуючись, прикріплюється до *fovea capitis femoris*. Довжина її в середньому становить 2 - 2,5 см, товщина варіює. Зв'язка головки стегнової кістки *окутана* синовіальною оболонкою, яка піднімається на неї з дна вертлюжної западини. Вона є еластичною прокладкою, пом'якшує поштовхи, які відчуюються суглобом, а також служить для проведення кровеносних судин у головку стегнової кістки. Тому при збереженні цієї оболонки під час переломів шийки стегнової кістки головка не мертвіє. Окрім того, ця зв'язка відіграє важливу роль в період формування кульшового суглоба, утримуючи головку стегнової кістки у вертлюжній западині.

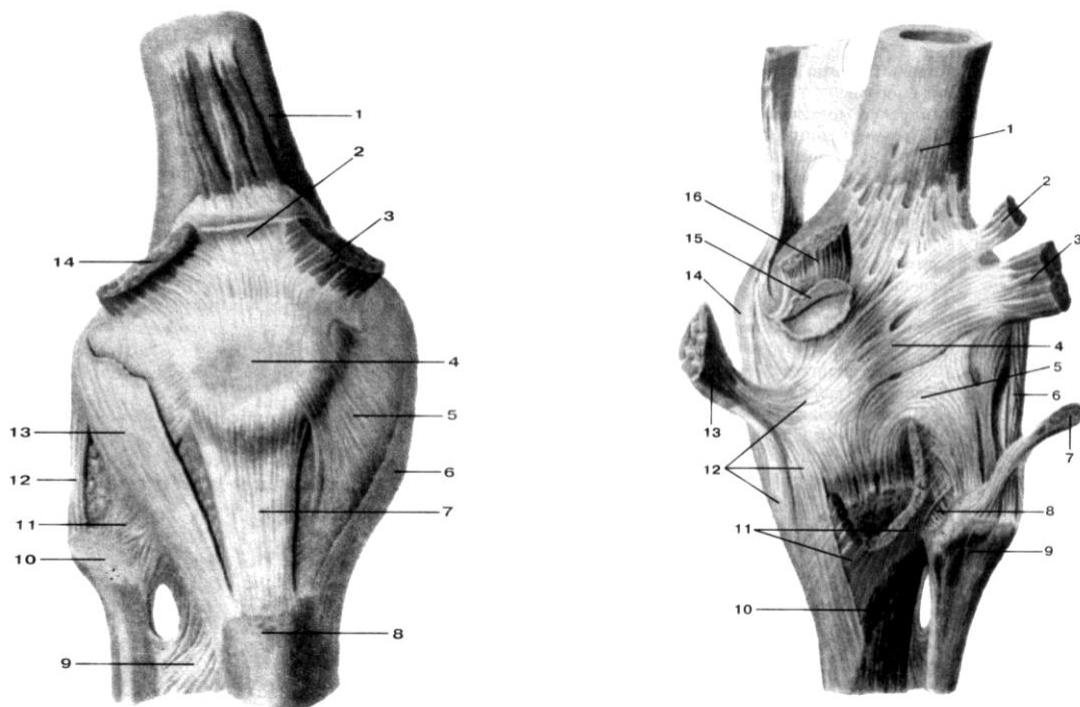


Рис. 4.40. Коліний суглоб, *art. genus*, правий (вигляд спереду).

1 – *os femoris*; 2 – *tendo m. quadriceps femoris* (отрезано); 3 – *m. vastus medialis* (отрезана); 4 – *patella*; 5 – *retinaculum patellae mediale*; 6 – *lig. tibiale*; 7 – *lig. patellae*; 8 – *tuberositas tibiae*; 9 – *membrana interossea cruris*; 10 – *caput fibulae*; 11 – *lig. capitis fibulae anterioris*; 12 – *lig. collaterale fibulare*; 13 – *retinaculum patellae laterale*; 14 – *m. vastus lateralis* (отрезана).

Рис. 4.41 Коліний суглоб, *art. genus*, правий (вигляд ззаду).

1 – *os femoris*; 2 – *m. plantaris* (отвернута и отрезана); 3 – *caput laterale musculi gastrocnemii* (отвернута и отрезана); 4 – *lig. popliteum obliquum*; 5 – *lig. popliteum arcuatum*; 6 – *lig. collaterale fibulare*; 7 – *m. biceps femoris* (отвернута и отрезана); 8 – *lig. capitis fibulae posterioris*; 9 – *caput fibulae*; 10 – *tibia*; 11 – *m. popliteus* (отрезана); 12 – *tendo m. semimembranosi* (глубокая «гусиная лапка»); 13 – *m. semimembranosus* (отвернута и отрезана); 14 – *lig. collaterale tibiale*; 15 – *bursa subtendinea musculi gastrocnemii medialis*; 16 – *caput m. gastrocnemii mediale*

1. Коліний суглоб, *art. genus*.

2. **Кістки**, що утворюють суглоб: **стегнова кістка, *os femur*, великогомілкова кістка, *os tibia*, і надколінок, *patella*; суглобові поверхні: суглобова поверхня виростків стегнової кістки, *facies articularis condyli femoris*, і надколінникова**

поверхня, facies patellaris; верхня суглобова поверхня великогомілкової кістки, facies articularis superior tibiae; суглобова поверхня надколінка, facies articularis patellae.

3. **Капсула** суглоба тонка, еластична. Місця прикріплення наступні: на стегновій кістці - спереду на 1 см вище надколінникової поверхні; збоку – по надвиростку, залишаючи їх поза суглобом; - на великогомілковій кістці і надколіннику - по краях суглобових поверхонь.

4. **Вид** суглобу - *складний, art. composita; комплексний, art. complexa.*

5. За **формою** – *виростковий, art. bicondylaris,* або *блокоподібно-обертальний, art. trochogingymus.*

6. За кількістю **осей обертання** - двоосьовий.

7. **Рухи:**

- навколо фронтальної осі: *згинання та розгинання, flexio et extensio;*
- навколо вертикальної осі - *обертання, rotatio* (в зігнутому положенні).

8. **Фіксуючий апарат:**

- *малогомілкова колатеральна зв'язка, lig. collaterale fibulare;*
- *великогомілкова колатеральна зв'язка, lig. collaterale tibiale;*
- *зв'язка надколінника, lig. patellae;*
- *коса підколінна зв'язка, lig. popliteum obliquum;*
- *дугоподібна підколінна зв'язка, lig. popliteum arcuatum.*

9. **Допоміжний апарат:**

Внутрішньосуглобові хрящі:

- *латеральний меніск, meniscus lateralis;*
- *медіальний меніск, meniscus medialis.*

Внутрішньосуглобові зв'язки:

- *передня хрестоподібна зв'язка, lig. cruciatum anterius;*
- *задня хрестоподібна зв'язка, lig. cruciatum posterius;*
- *поперечна зв'язка коліна, lig. transversum genus.*

Жирові і синовіальні складки:

- *крилоподібні складки, plicae alares;*
- *піднадколінникова синовіальна складка, plica synovialis infrapatellaris;*
- *синовіальні ворсинки, villi synoviales.*

Синовіальні сумки:

- *наднадколінникова суглобова сумка, bursa suprapatellaris;*
- *глибока піднадколінникова сумка, bursa infrapatellaris profunda;*
- *переднадколінникова сумка, bursa subcutanea prepatellaris;*
- *сумка півперетинчастого м'яза, bursa m. semimembranosi;*
- *сумка підколінного м'яза, bursa m. poplitei.*

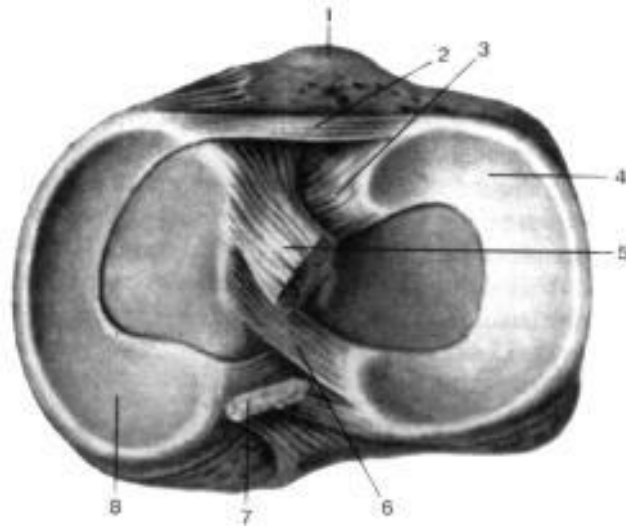


Рис. 4.42. Колінний суглоб, *art. genus*, правий. Дистальна частина суглоба (вигляд зверху).

1 – tuberositas tibiae; 2 – lig. transversum genus; 3 – lig. meniscofemorale anterius; 4 – meniscus lateralis; 5 – lig. cruciatum anterius; 6 – lig. meniscofemorale posterius; 7 – lig. cruciatum posterius; 8 – meniscus medialis.

Морфо-функціональні особливості:

- неконгруентність суглобових поверхонь;
- наявність великої кількості допоміжних елементів:
 - латеральний і медіальний меніски - доповнюють суглобові поверхні великогомілкової кістки і стегна, збільшуючи конгруентність цих поверхонь;
 - синовіальні складки і ворсинки (крилоподібні складки, піднадколінникова синовіальна складка, синовіальні ворсинки) - ці складки утворюються синовіальною мембраною капсули, містять жирову клітковину, вдаються в порожнину суглоба і заповнюють частину суглобової порожнини, яка залишається вільною внаслідок інконгруентності суглобових поверхонь;
 - внутрішньосуглобові зв'язки (передня і задня хрестоподібні зв'язки) - міцно з'єднують стегнову і великогомілкову кістки, перехрещуючись одна з одною у вигляді букви X;
- пристрій і розташування зв'язок колінного суглоба у людини сприяє тривалому перебуванню його у вертикальному положенні;
- деякі синовіальні сумки (надколінникова глибока надколінникова. Переднадколінникова сумки, сумка півперетинчастого м'яза і сумка підколінного м'язи) з'єднуються із порожниною суглоба, значно збільшуючи її об'єм: синовіальні сумки колінного суглоба під впливом пошкоджень, інфекцій та інших причин можуть запалюватися (бурсит) і супроводжуватися накопиченням в її порожнинах ескудата.

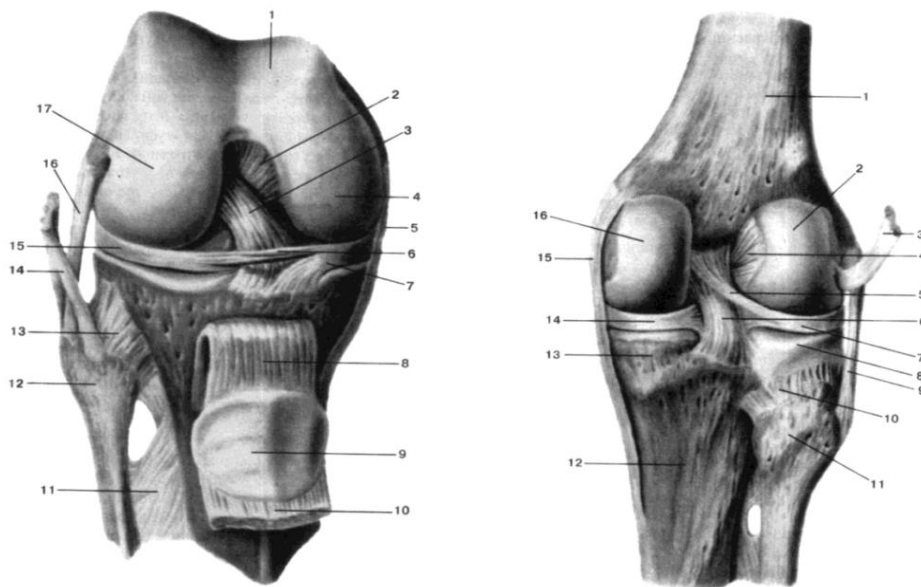


Рис. 4.43. Колінний суглоб, art. genus, правий (вигляд спереду; суглобова капсула видалена, сухожилок чотирихоголового м'яза стегна і надколінник видалені). 1 – *facies patellaris ossis femoris*; 2 – *lig. cruciatum posterius*; 3 – *lig. cruciatum anterius*; 4 – *condylus medialis ossis femoris*; 5 – *lig. collaterale tibiale*; 6 – *lig. transversum genus*; 7 – *meniscus medialis*; 8 – *lig. patellae*; 9 – *patella*; 10 – *tendo m. quadriceps femoris* (отрезано и опущено вниз); 11 – *membrana interossea cruris*; 12 – *caput fibulae*; 13 – *lig. capitis fibulae anterius*; 14 – *tendo m. bicipitis femoris*; 15 – *meniscus lateralis*; 16 – *lig. collaterale fibulare*; 17 – *condylus lateralis ossis femoris*.

Рис. 4.44. Колінний суглоб, art. genus, правий (вигляд ззаду; суглобова капсула видалена). 1 – *os femoris*; 2 – *condylus lateralis ossis femoris*; 3 – *tendo m. poplitei* (отвернуто и отрезано); 4 – *lig. cruciatum anterius*; 5 – *lig. meniscofemorale posterius*; 6 – *lig. cruciatum posterius*; 7 – *meniscus lateralis*; 8 – *condylus lateralis tibiae*; 9 – *lig. collaterale fibulare*; 10 – *lig. capitis fibulae posterius*; 11 – *caput fibulae*; 12 – *tibia*; 13 – *condylus medialis tibiae*; 14 – *meniscus medialis*; 15 – *lig. collaterale tibiale*; 16 – *condylus medialis tibiae*.

11. Кровообіг, венозний і лімфатичний відтік, іннервація:

Кровообіг	Венозний і лімфатичний відтік	Іннервація
<p>Артеріальна кров надходить по <i>rete articulare genus</i>, яку утворюють:</p> <ul style="list-style-type: none"> – <i>a. genus descendens</i> із <i>a. femoralis</i>; – <i>r. descendens a. circumflexae femoris lateralis</i> із <i>a. profunda femoris</i> із <i>a. femoralis</i>; – <i>a. genus superior lateralis</i> із <i>a. poplitea</i>; – <i>a. genus superior medialis</i> із <i>a. poplitea</i>; – <i>a. genus inferior lateralis</i> із <i>a. poplitea</i>; – <i>a. genus inferior medialis</i> із <i>a. poplitea</i>; – <i>a. genus media</i> із <i>a. poplitea</i>; 	<p>1. Відтік крові відбувається у однойменні вени.</p> <p>2. Відтік лімфи від колінного суглоба здійснюється по глибоких лімфатичних судинах у <i>nodi lymphatici poplitea et inguinales</i>.</p>	<p>– <i>nn. tibialis et peroneus communis</i> із <i>n. ischiadicus</i> із <i>plexus sacralis</i>.</p>

– <i>a. reccurens tibialis anterior</i> із <i>a. tibialis anterior</i> ; – <i>a. reccurens tibialis posterior</i> із <i>a. tibialis anterior</i> ; – <i>a. circumflexa fibulae</i> із <i>a. tibialis posterior</i> .		
--	--	--

Сполучення кісток гомілки. Між собою кістки гомілки сполучені за допомогою перервних і неперервних з'єднань (рис. 4.45).

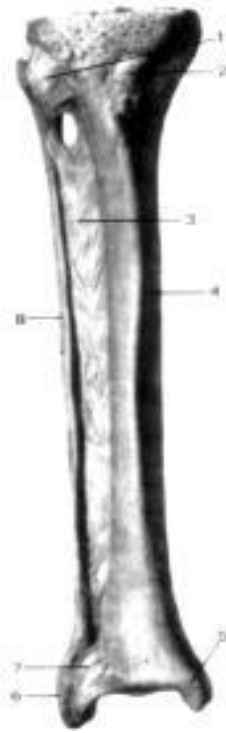


Рис. 4.45. Солучення кісток гомілки, правої (вигляд спереду).

1 – *lig. capitis fibulae anterior* (*articulatio tibiofibularis*); 2 – *tuberositas tibiae*; 3 – *membrana interossea cruris*; 4 – *corpus tibiae*; 5 – *malleolus medialis*; 6 – *malleolus lateralis*; 7 – *lig. tibiofibulare anterior* (*syndesmosis tibiofibularis, articulatio*); 8 – *corpus fibulae*.

Міжгомільковий суглоб, *art. tibiofibularis*, з'єднує проксимальні епіфізи великогомілкової і малої гомілкової кісток. За формою суглоб плоский, допускає незначні ковзаючі рухи. Капсула суглоба, що прикріплюється по краяхсуглобових поверхонь, спереду укріплена **передньою зв'язкою малоюмілкової кістки, *lig. capitis fibulae anterior***, і **задньою зв'язкою головки малоюмілкової кістки, *lig. capitis fibulae posterior***.

Дистальні кінці кісток гомілки з'єднуються **міжгомільковим синдесмоз, *syndesmosis tibiofibularis***. Спереду і ззаду ця сполука підкріплюється **передньою і задньою міжгомільковими зв'язками, *ligg. tibiofibularia anterior et posterior***.

Міцна фіброзна пластинака – міжкісткова **мембрана гомілки, *membrana interossea cruris***, з'єднує *margo interosseus* обох кісток. У верхній і нижній частинах мембрани є отвори для проходження судин і нервів.

1. **Міжгомільковий суглоб, *art. tibiofibularis*.**

2. **Кістки, що утворюють суглоб: великогомілкова кістка, *tibia*, малоюмілкова кістка, *fibula*** (перервне з'єднання); **суглобовими поверхнями суглоба є: малоюмілкова суглобова поверхня великогомілкової кістки, *facies articularis fibularis tibiae*, та суглобова поверхня головки малоюмілкової кістки, *faies articularis capitis fibulae*.**

3. **Капсула** суглоба туга, укріплена *передньою зв'язкою головки малогомілкової кістки, lig. capitis fibulae anterius*, і *задньою зв'язкою головки малогомілкової кістки, lig. capitis fibulae posterius*.

4. **Вид** суглобу - *простий, art. simplex*.

5. **За формою** - *плоский, art. plana*.

6. **За кількістю осей обертання** - багатоосьові.

7. **Рухи:** практично нерухомий.

8. **Фіксуєчий апарат**, окрім зв'язок, що зміцнюють капсулу, відсутній.

9. **Допоміжні елементи** суглоба, окрім зв'язок, відсутні.

10. **Кровообіг**, венозний і лімфатичний відтік, іннервація:

Кровообіг	Венозний і лімфатичний відтік	Іннервація
<p>– <i>a. tibialis anterior et posterior</i>;</p> <p>– <i>a. peronea</i>.</p>	<p>1. Венозний відтік відбувається у глибокі вени нижньої кінцівки – <i>vv. tibiales anterior et posterior, v. peronea</i>.</p> <p>2. Відтік лімфи здійснюється по глибоких лімфатичних судинах, <i>nodi lymphoidi poplitei</i>.</p>	<p>– <i>nn. tibiales et peronei superficialis et profundus</i>.</p>

З'єднання кісток стопи

Всі з'єднання кісток стопи можна розділити на наступні групи: - зчленування між кістками стопи і гомілки;- зчленування між кістками передплесна; - зчленування між кістками передплесна і плесна; - зчленування між кістками пальців.

З'єднання між кістками стопи і гомілки

Гомілково-стопний суглоб, art. talocruralis (рис. 4.46, 4.47).

1. **Гомілково-стопний суглоб, art. talocruralis**.

2. **Кістки**, що утворюють суглоб: *великогомілкова кістка, tibia*, *малогомілкова кістка, fibula*, і *над'яtkова кістка, talus*; **суглобові поверхні:** *нижня суглобова поверхня і суглобова поверхня медіальної кісточки великогомілкової кістки, facies articularis inferior et facies articularis malleoli medialis tibiae*; *суглобова поверхня блоку над'яtkової кістки (верхня, медіальна і латеральна кісточки поверхні), facies articularis trochlea tali (facies articulares superior, malleolaris medialis et lateralis)*.

3. **Капсула** суглоба тонка, з усіх боків укріплена зв'язками. Прикріплюється: - на малогомілковій кістці - по краю суглобової поверхні; - на великогомілковій кістці - попереду на 0,5 см вище суглобного хряща; - на над'яtkовій кістці - на 1 см відступає наперед від суглобового хряща (по шийці таранної кістки).

4. **Вид** суглоба – *складний, art. composita*; *комбінований, art. combinatoria*, із *над'яtkово-передплесновим суглобом, art. talotarsalis*; *піднад'яtkовим і над'яtkово-п'яtkово-човноподібним суглобами, artt. subtalaris et talocalcaneonavicularis*.

5. **За формою** - *блокоподібний, art. ginglymus*.

6. **За кількістю осей обертання** – одноосьовий.

7. **Рухи:** - навколо фронтальної осі - підшовне згинання, *flexio palmaris (flexio)*; розгинання (тильне згинання), тильне згинання (розгинання), *flexio dorsalis (extensio)*.

8. **Фіксуєчий апарат:**

- **медіальна (дельтоподібна) зв'язка, *lig. mediale (deltoideum)***, що складається з чотирьох частин:
 - **великогомілково-човноподібна, *lig. tibionavicularis***;
 - **передня і задня великогомілково-надп'яткова зв'язки, *ligg. tibiotalaris anterior et posterior***;
 - **великогомілково-п'яткова зв'язка, *lig. tibiocalcanea***;
 - **латеральна зв'язка, *lig. laterale***, що складається з трьох пучків:
 - **передня і задня надп'ятково-малогомілкова зв'язки, *ligg. talo-fibulare anterius et posterius***;
 - **п'ятково-малогомілкова зв'язка, *lig. calcaneofibulare***.
9. Допоміжний апарат суглоба, окрім зв'язок, відсутній.

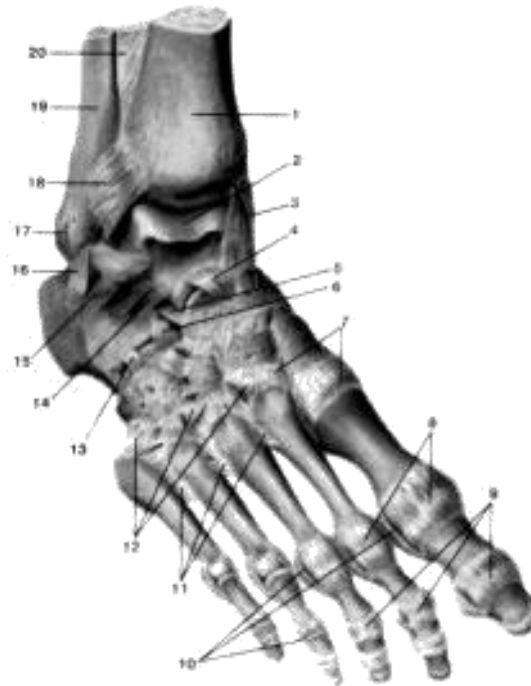

Рис. 4.46. Зв'язки суглоби стопи, правої (вигляд зверху і справа).

1 – tibia; 2 – trochlea tali; 3 – *lig. collaterale mediale (deltoideum)*; 4 – *lig. talonaviculare*; 5 – *lig. calcaneonaviculare*; 6 – *lig. calcaneocuboideum* (5 і 6 – *lig. bifurcatum*); 7 – *artt. tarsometatarsae*; 8 – *artt. metatarsophalangeae*; 9 – *artt. interphalangeae*; 10 – *ligg. collateralia*; 11 – *ligg. metatarsalia interossea*; 12 – *ligg. tarsometatarsalia dorsalia*; 13 – *lig. calcaneocuboideum dorsale*; 14 – *lig. talocalcaneum laterale*; 16 – *lig. calcaneofibulare*.

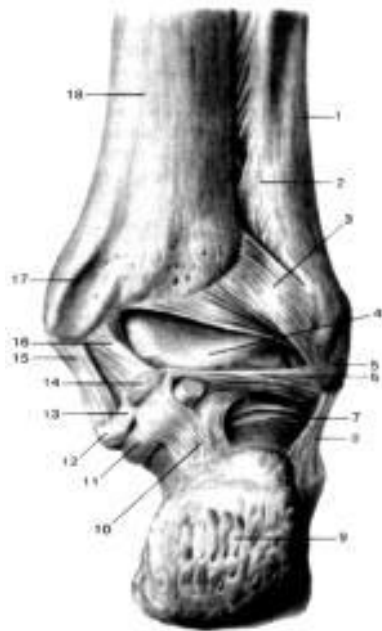

Рис. 4.47. Зв'язки гомілково-стопного суглоба, правого (вигляд ззаду; суглобова капсула видалена).

1 – fibula; 2 – membrana interossea cruris; 3 – lig. tibiofibulare posterius; 4 – trochlea tali; 5 – malleolus lateralis; 6 – lig. talofibulare posterius; 7 – art. subtalaris (talocalcanea); 8 – lig. calcaneofibulare; 9 – tuber calcaneum; 10 – lig. talocalcaneum posterius; 11 – tendo m. flexoris hallucis longi; 12 – sustentaculum tali; 13 – lig. talocalcaneum mediale; 14 – tuberculum mediale processus posteriora tali; 15 – pars tibiocalcanea ligamenti medialis articulationis talocruralis; 16 – pars tibiotalaris pars tibiotalaris posterior (ligg. collaterale mediale); 17 – malleolus medialis; 18 – tibia.

10. Кровообіг, венозний і лімфатичний відтік, іннервація:

Кровообіг	Венозний і лімфатичний відтік	Іннервація
– a. tibialis anterior et posterior; – a. peronea.	1. Відтік крові відбувається у однойменні вени. 2. Відтік лімфи здійснюється по глибоких лімфатичних судинах у nodi lymphatici poplitea.	– n. tibialis; – n. peroneus profundus.

З'єднання кісток стопи, artt. ossa pedis (рис. 4.47), можна розділити на наступні групи:

- зчленування між кістками передплесна (**піднадп'ятковий**, art. subtalaris; **надп'ятково-п'ятково-човноподібний**, art. talocalcaneonavicularis; **п'ятково-кубоподібний**, art. calcaneocuboidea, **клино-човноподібний**, art. cuneonavicularis, суглоби);
- зчленування п'ятково-кубоподібного і надп'ятково-човноподібного суглобів об'єднуються у хірургічній клініці в **поперечний суглоб передплесна**, art. tarsi transversa - **суглоб Шопара** (місце проксимальної ампутації стопи), *ключем* цього суглоба називають

роздвоєну зв'язку, *lig. bifurcatum*, вона ділиться на дві зв'язки – **п'ятково-човноподібну**, *lig. calcaneonaviculare*, і **п'ятково-кубоподібну**, *lig. calcaneocuboideum*;

- зчленування між кістками передплесна і плесна - **передплеснево-плеснові суглоби**, *artt. tarsometatarsae*;

- зчленування кубоподібної і клиноподібної кісток з кістками плесна –, **передплесно-плеснові суглоби**, *art. tarsometatarsa* - **суглоб Лісфранка** (місце дистальної ампутації стопи). Між клиноподібними і плесновими кістками розташовуються міжкісткові **клино-плеснові зв'язки**, *lig. cuneometatarsae interossea*. Медіальна із цих зв'язок, натягнута між медіальною клиноподібною кісткою і другою плесневою кісткою, з огляду на її особливе практичне значення, називається **ключем Лісфранкова суглоба**;

- зчленування головок плеснових кісток і ямок основ проксимальних фаланг – **плеснево-фалангові суглоби**, *artt. metatarsophalangeae*;

- зчленування кісток пальців – **міжфалангові суглоби**, *art. interphalangeae*.

Кровообіг, венозний і лімфатичний відтік, іннервація:

Кровообіг	Венозний і лімфатичний відтік	Іннервація
<p>– <i>a. maleolaris</i> із <i>a. tibialis anterior, tibialis posterior, fibularis</i>;</p> <p>– <i>aa. plantaris medialis et plantaris lateralis</i> із <i>a. tibialis posterior</i>;</p> <p>– <i>aa. digitalis plantares et metatarsae plantares</i> із <i>arcus plantaris</i>;</p> <p>– <i>a. tarsea lateralis, a. tarsea medialis, r. plantaris profundus</i> і <i>a. arcuata, aa. metatarsae dorsalis et digitalis dorsales</i> (із <i>a. dorsalis pedis</i>);</p> <p>– <i>aa. digitalis plantares</i> із <i>arcus plantaris</i>;</p> <p>– <i>aa. metatarsae dorsales et digitale dorsales</i> із <i>a. dorsalis pedis</i>.</p>	<p>1. Відтік крові відбувається по іднотменних венах у <i>v. tibialis anterior; v. tibialis posterior et v. fibularis</i>.</p> <p>2. Відтік лімфи здійснюється по глибоких лімфатичних судинах у <i>nodi lymphatici poplitea</i>.</p>	<p>– <i>nn. plantares medialis et lateralis</i>;</p> <p>– <i>n. peroneus profundus</i>.</p>

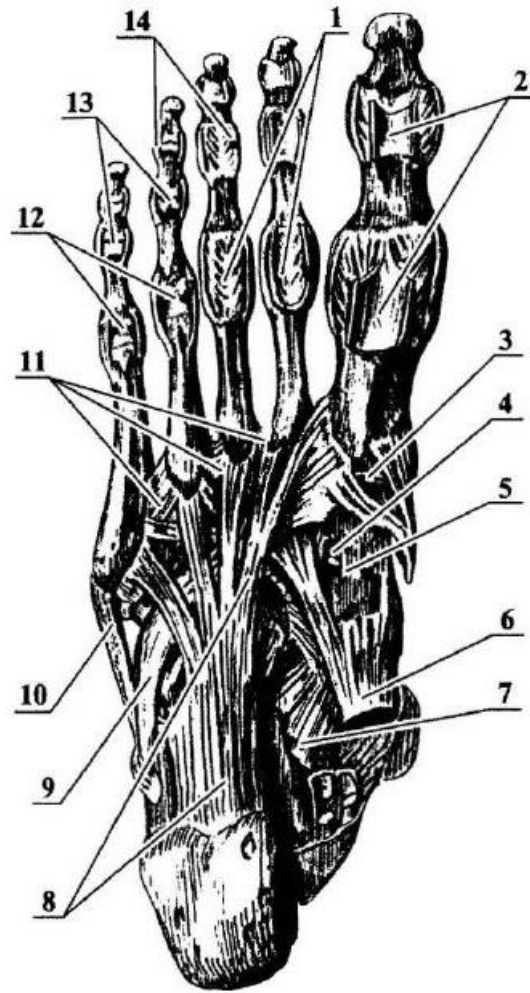


Рис. 4.48. Зв'язки і суглоби стопи, правої (вигляд знизу, підошовна поверхня).

1 – *ligg. collateralia*; 2 – *ligg. plantaria art. metaphalangearum*; 3 – *vagina tendinum musculi flexoris digitorum pedis* (вскрпумі); 4 – *art. tarsometatarsae (I)*; 5 – *ligg. cuneonavicularia plantaria*; 6 – *tendo m. tibialis posteriora*; 7 – *lig. calcaneonaviculare plantare*; 8 – *tendo m. flexoris digitorum longi*; 9 – *tendo m. flexoris hallucis longi*; 10 – *lig. plantare longum*; 11 – *tendo m. fibularis longi*; 12 – *tendo m. fibularis brevis*; 13 – *ligg. metatarsalia interossea*; 14 – *artt. metatarsophalangeae* (вскрпумі); 15 – *artt. interphalangeae*.

Основні відомості про анатомічну будову суглобів стопи представлені у таблиці 4.13

Таблиця 4.13

Сполучення кісток стопи

<i>Назва суглобів (українська, латинська)</i>	<i>Суглобові поверхні і кістки, які утворюють суглоб</i>	<i>Вид і форма суглоба</i>	<i>Осі Руху</i>	<i>Рухи у суглобі</i>
Піднадп'ятковий суглоб (<i>art. subtalaris</i>).	Задня п'ятова суглобова поверхня надп'яткової кістки, задня надп'ятова суглобова поверхня п'яткової кістки.	Циліндричний, комбінований.	Одноосьовий (сагітальна)	У міжплесневих суглобах рухи найчастіше поєднуються: обертання п'яткової кістки разом із човноподібною і переднім кінцем стопи навколо сагітальної осі. Під час обертання стопи всередину (пронація) латеральний край стопи припіднімається, під час обертання назовні (супінація) припіднімається медіальний край стопи, тильна поверхня стопи повертається у латеральний бік.
Надп'яtkово-п'яtkово-човноподібний суглоб (<i>art. talocalcaneonavicularis</i>).	Човноподібна суглобова поверхня, передня і середня п'яtkові поверхні надп'яtkової кістки, передня і середня надп'яtkові суглобові поверхні п'яtkової кістки, задня суглобова поверхня човноподібної кістки.	Кулястий, комбінований, складний.	Багатоосьовий	Обертання п'яtkової кістки разом із човноподібною і переднім кінцем стопи навколо сагітальної осі.

П'яtkово-кубоподібний суглоб (<i>art. calcaneocuboidea</i>).	Кубоподібна суглобова поверхня п'яtkової кістки, задня суглобова поверхня кубоподібної кістки.	Сідлоподібний.	Двоосьовий (сагітальна, фронтальна).	Невеликі обертання навколо сагітальної (передньо-задньої) осі.
Надп'яtkово-човноподібний суглоб (<i>art. talonavicularis</i>). П'яtkово-кубоподібний суглоб разом із ізольованим від нього надп'яtkово-човноподібним суглобом (частина надп'яtkово-п'яtkово-човноподібного) відомі під назвою поперечним суглобом передплесни (суглоб Шопара)			Двоосьовий (передньо-задня поперечна).	Приведення і відведення навколо вертикальної осі, тильне і підшовне згинання навколо фронтальної осі.
Клино-човноподібний суглоб (<i>art. cuneonavicularis</i>).	Задні суглобові поверхні трьох клиноподібних кісток, передня суглобова поверхня човноподібної кістки.	Плоский.	Багатоосьовий	Малорухомий.
Передплесново-плеснові суглоби (суглоб Лісфранка) (<i>art. tarsometatarsae</i>).	Суглобові площадки передніх поверхонь трьох клиноподібних і кубоподібних кісток; основ п'яти плеснових кісток (утворюють три анатомічно ізольованих суглоби).	Плоскі.	Багатоосьові.	Малорухомі.
Міжплеснові суглоби, (<i>art. intermetatarsae</i>).	Обертання одна до одної поверхней	Плоскі.	Багатоосьові.	Малорухомі.

	плеснових кісток.			
Плесново-фалангові суглоби (<i>artt. metatarso-phalangeae</i>).	Головки плеснових кісток, основи перших фаланг.	Еліпсоподібні.	Двоосьові (фронтальна, сагітальна).	Згинання, розгинання, приведення, відведення пальців стопи.
Міжфалангові суглоби (<i>art. interphalangeae</i>).	Утворені головками і основами сусідніх фаланг.	Блокоподібні.	Одноосьові (фронтальна, поперечна).	Згинання, розгинання фаланг.

Склепіння стопи. Кістки плесна і передплесна не лежать в одній площині, а утворюють **поздовжні склепіння**, опуклістю обернені догори. Внаслідок цього стопа спирається на землю тільки деякими точками своєї нижньої поверхні: ззаду точкою опори є п'ятковий горб, спереду - головки плеснових кісток. Фаланги пальців лише дотикаю площини опори. Відповідно кісткам плесна розрізняють **п'ять поздовжніх склепінь** стопи. Із них не торкаються площини опори при навантаженні на стопу I - III склепіння, тому вони є ресорними; IV і V - прилягають до площини опори, їх називають опорними. Поздовжні склепіння зміцнюються **довгою підшовною зв'язкою, *lig. plantare longum***.

Окрім поздовжніх склепінь розрізняють **два поперечних склепіння** (передплеснове і плеснове), розташовані у фронтальній площині, опуклістю обернені догори (рис. 4.49, 4.50). Передплеснове склепіння знаходиться в області з'єднання кісток передплесна і плесна: плесновий - в області головок плеснових кісток. Причому у плесневому склепінні площина опори ркається головки тільки першої та п'ятої плеснових кісток. Поперечні склепіння укріплені **глибокою поперечною плесневою зв'язкою, *lig. metatarsium transversum profundum***.

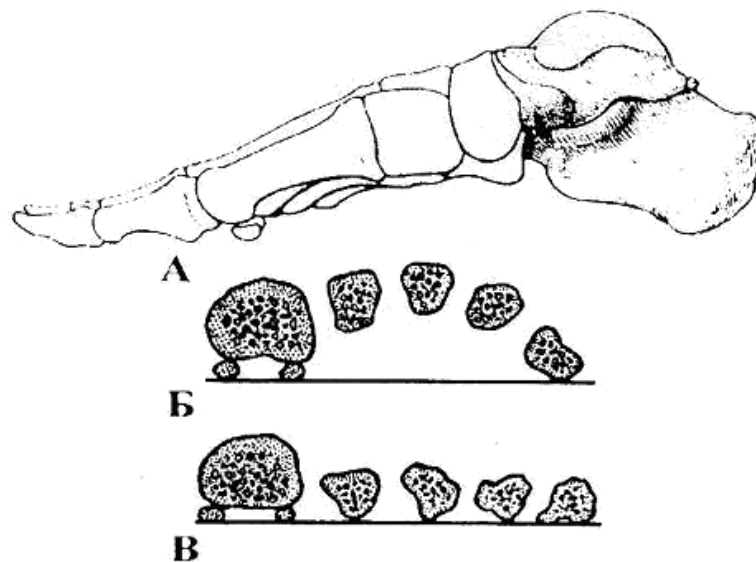


Рис. 4.49 Склепіння стопи:

А – поздовжні склепіння; Б – поперечне плеснове склепіння; В – зникнення поперечних склепінь при плоскостопості.

Склепінчаста будова стопи підтримується так званими «затяжками»: активними (м'язи) і пасивними (зв'язки, кістки).

З'єднання кісток поясу нижньої кінцівки і з'єднання вільної нижньої кінцівки можна згрупувати наступним чином (табл.4.14).

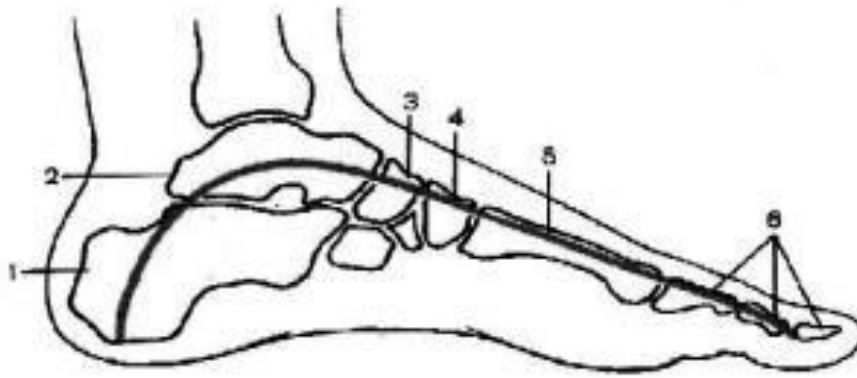


Рис. 4.50. Поздовжній розпил стопи (схема).

Показано напрямок поздовжнього склепіння стопи.

1 – *calcaneus*; 2 – *talus*; 3 – *os naviculare*; 4 – *os cuneiforme intermedium*; 5 – *os metatarsi II*; 6 – *phalanges digiti II*.

Таблиця 4.14

Сполучення кісток нижньої кінцівки

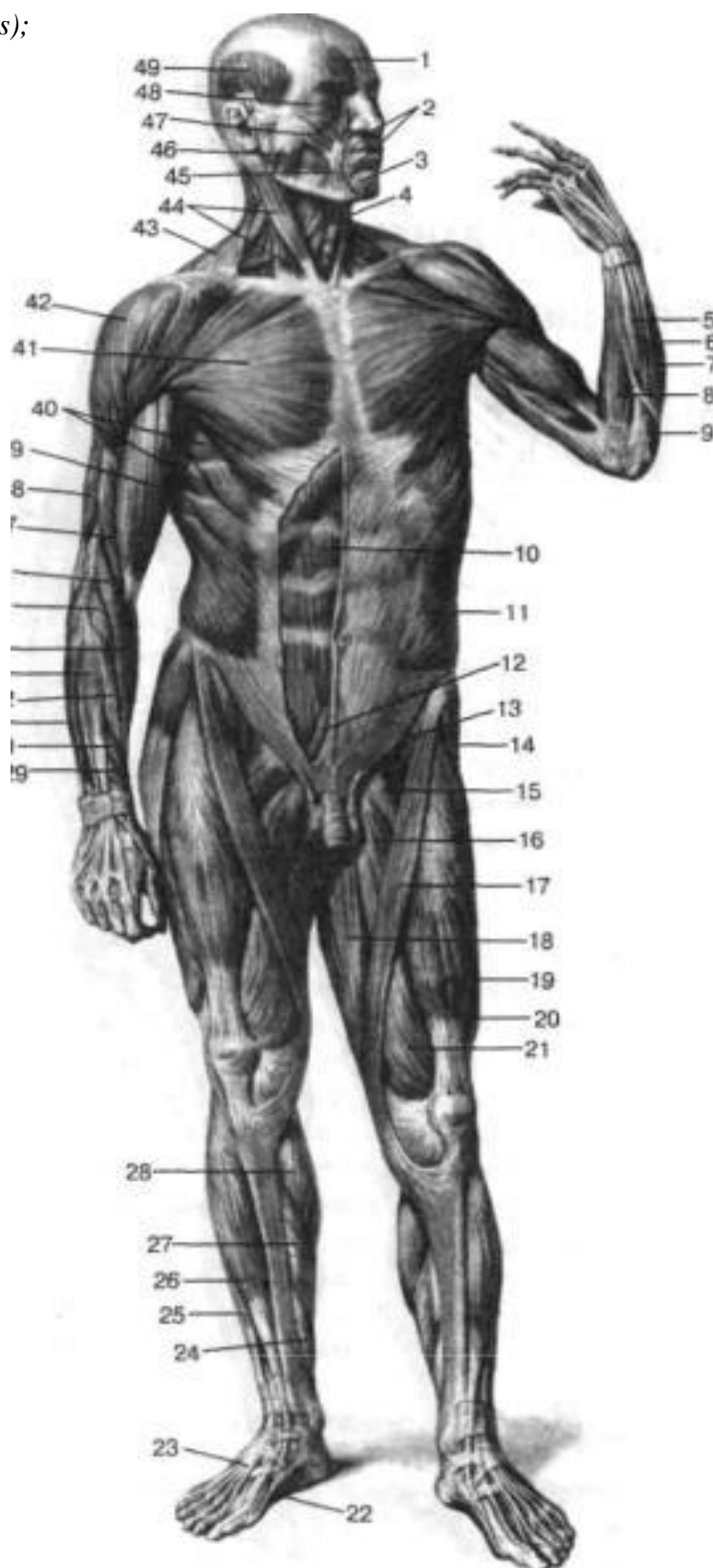
Сполучення кісток поясу нижньої кінцівки	Сполучення кісток вільного відділу нижньої кінцівки
<p>1. Власні сполучення тазової кістки: – синхондроз або синостоз між частинами тазової кістки; – затульна мембрана.</p> <p>2. Сполучення тазових кісток між собою: – лобковий симфіз; – верхня лобкова зв'язка; – дугоподібна зв'язка.</p> <p>3. Сполучення тазової кістки із V поперековим хребцем: – клубово-поперекова зв'язка.</p> <p>4. Сполучення тазової кістки із крижом: – крижово-клубовий суглоб; – міжкісткові крижово-клубові зв'язки; – вентральні і дорзальні крижово-клубові зв'язки; – крижово-горбова зв'язка; – крижово-остиста зв'язка.</p> <p>5. Сполучення тазової кістки із вільним відділом: – кульшовий суглоб; – клубово-стегнова зв'язка; – лобково-стегнова зв'язка; – сіднично-стегнова зв'язка; – колова зона.</p>	<p>1. Сполучення стегнової кістки із кістками гомілки і надколінника: – колінний суглоб (по схемі вивчення суглоба); – великогомілкова колатеральна зв'язка; – малогомілкова колатеральна зв'язка; – коса підколінна зв'язка; – зв'язка надколінника; – медіальна і латеральна підтримуюча зв'язки надколінника.</p> <p>2. Сполучення кісток гомілки: – міжгомілковий суглоб; – передня і задня зв'язки головки малогомілкової кістки; – міжкісткова перетинка гомілки; – міжгомілковий синдесмоз.</p> <p>3. Сполучення кісток гомілки і кісток передплесна: – гомілково-стопний суглоб; – медіальна зв'язка; – передня і задня надп'яtkово-малогомілкова зв'язки; – п'яtkово-малогомілкова зв'язка.</p> <p>4. Сполучення кісток стопи: – сполучення кісток передплесна; – сполучення кісток передплесна і кісток плесна; – сполучення кісток плесна і проксимальних фаланг; – міжфалангові сполучення.</p>

МІОЛОГІЯ, MYOLOGIA

Міологія, *myologia*, – вчення про м'язи. М'язи, *musculi*, являють собою активну частину опорно-рухового апарату і виконують функцію руху (рис. 5.1А, Б). Основною властивістю м'язів є їх здатність до скорочення і розслаблення. Майже **600** м'язів-органів об'єднані в єдину **м'язову систему**- активну частину опорно-рухового апарату.

Рис. 5.1А М'язи, загальний вигляд (спереду).

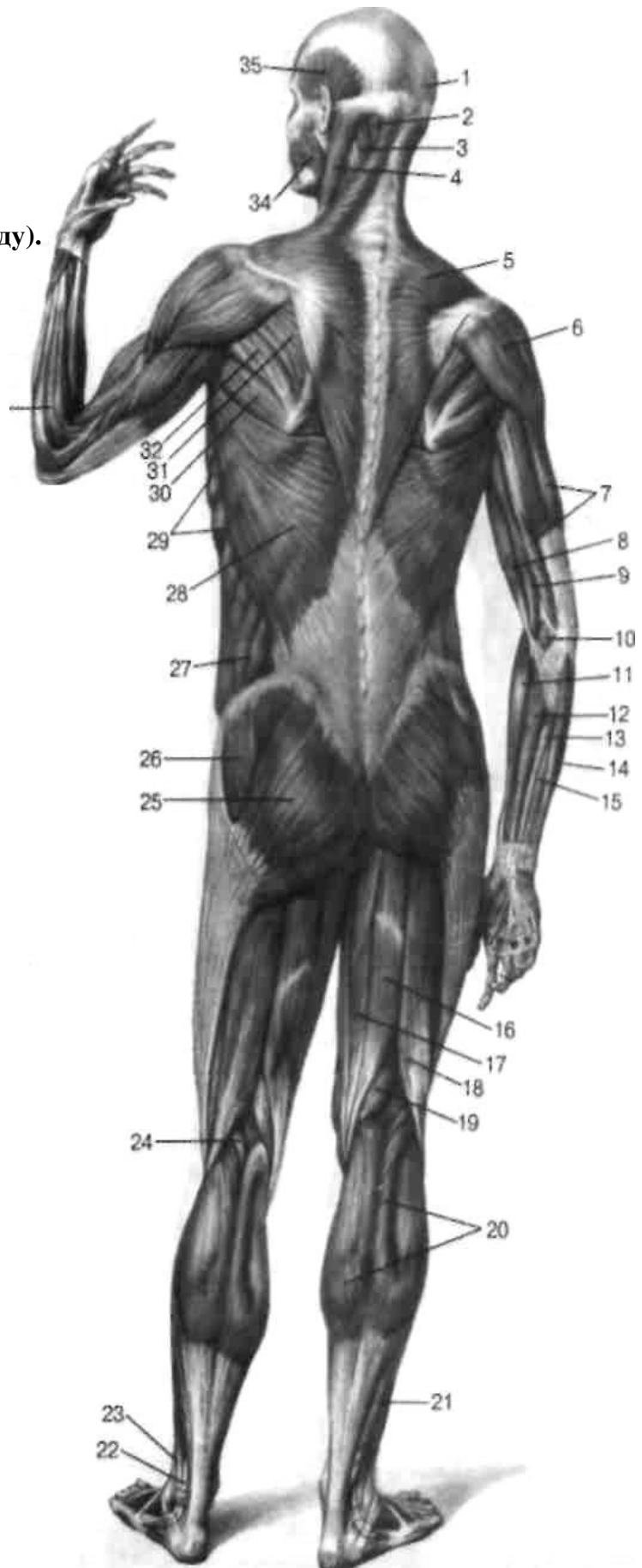
- 1 – *venter frontalis (m. occipitofrontalis)*;
- 2 – *m. orbicularis oris*;
- 3 – *m. mentalis*;
- 4 – *m. sternohyoideus*;
- 5 – *m. extensor carpi ulnaris*;
- 6 – *m. extensor digiti minimi*;
- 7 – *m. extensor digitorum*;
- 8 – *m. flexor carp; ulnaris*;
- 9 – *m. anconeus*;
- 10 – *m. rectus abdominis*;
- 11 – *m. obliquus externus abdominis*;
- 12 – *m. pyramidalis*;
- 13 – *m. iliopsoas*;
- 14 – *m. tensor fasciae latae*;
- 15 – *m. pectineus*;
- 16 – *m. adductor longus*;
- 17 – *m. sartorius*;
- 18 – *m. gracilis*;
- 19 – *m. rectus femoris*;
- 20 – *m. vastus lateralis*;
- 21 – *m. vastus medialis*;
- 22 – *m. adductor hallucis*;
- 23 – *m. extensor digitorum longus*;
- 24 – *m. flexor digitorum longus*;
- 25 – *m. extensor digitorum longus*;
- 26 – *m. tibialis anterior*;
- 27 – *m. soleus*;
- 28 – *m. gastrocnemius*;
- 29 – *m. extensor pollicis brevis*;
- 30 – *m. abductor pollicis longus*;
- 31 – *m. extensor carpi ulnaris*;
- 32 – *m. extensor carpi radialis brevis*;
- 33 – *m. extensor digitorum*;
- 34 – *m. flexor carpi radialis*;
- 35 – *m. extensor carpi radialis longus*;
- 36 – *m. brachioradialis*;
- 37 – *m. brachialis*;
- 38 – *m. triceps brachii*;
- 39 – *m. biceps brachii*;
- 40 – *m. serratus anterior*;
- 41 – *m. pectoralis major*;
- 42 – *m. deltoideus*;
- 43 – *m. trapezius*;



- 44 – *m. sternocleidomastoideus*;
- 45 – *m. depressor anguli oris*;
- 46 – *m. masseter*;
- 47 – *m. zygomaticus major*;
- 48 – *m. orbicularis oculi*;
- 49 – *m. temporalis*

Рис. 5.1Б М'язи, загальний вигляд (ззаду).

- 1 – *venter occipitalis (m. occipitofrontalis)*;
- 2 – *m. semispinalis capitis*;
- 3 – *m. splenitis capitis*;
- 4 – *m. sternocleidomastodeus*;
- 5 – *m. trapezius*;
- 6 – *m. deltoideus*;
- 7 – *m. triceps brachii*;
- 8 – *m. biceps brachii*;
- 9 – *m. brachialis*;
- 10 – *m. pronator teres*;
- 11 – *m. brachioradialis*;
- 12 – *m. flexor carpi radialis*;
- 13 – *m. palmaris longus*;
- 14 – *m. flexor carpi ulnaris*;
- 15 – *m. flexor digitorum superficialis*;
- 16 – *m. semitendinosus*;
- 17 – *m. semimembranosus*;
- 18 – *m. biceps femoris*;
- 19 – *m. semimembranosus*;
- 20 – *m. gastrocnemius*;
- 21 – *m. soleus*;
- 22 – *m. peroneus longus*;
- 23 – *m. peroneus brevis*;
- 24 – *m. plantaris*;
- 25 – *m. gluteus maximus*;
- 26 – *m. gluteus medius*;
- 27 – *m. obliquus externus abdominis*;
- 28 – *m. latissimus dorsi*;
- 29 – *m. serratus anterior*;
- 30 – *m. teres major*;
- 31 – *m. infraspinatus*;
- 32 – *m. teres minor*;
- 33 – *m. brachioradialis*;
- 34 – *m. masseter*;
- 35 – *m. temporalis*.



ЗАГАЛЬНА МІОЛОГІЯ

В організмі людини розрізняють два **види м'язових тканин**:

1. **Поперечно-посмуговану** – включає *скелетну* і *серцеву* мускулатуру.
2. **Гладеньку (непосмуговану)** – входить до складу більшості внутрішніх органів і стінок судин.

Із поперечно-посмугованої скелетної м'язової тканини побудовані скелетні м'язи. Вони прикріплюються до кісток, діють на суглоби, приводячи їх в рух, або на шкіру, змінюючи її натяг. Крім цього, скелетні м'язи, беруть участь в утворенні стінок порожнин тіла: ротової, грудної, черевної, таза, входять до складу стінок деяких внутрішніх органів (глотки, верхньої частини стравоходу, гортані), від скелетних м'язів залежать міміка, рух очей, акт мовлення, ковтання, дефекація, сечовипускання. За допомогою скелетних м'язів тіло людини утримується у рівновазі, переміщується у просторі. Поперечно-посмуговані скелетні м'язи є *довільними*, тобто їх скорочення здійснюються свідомо і залежать від нашого бажання. Елементарною складовою гістологічною одиницею поперечно-посмугованої мязової тканини є *мязове волокно - міофібрила*.

Серцева м'язова тканина утворює середню оболонку серця – міокард. Складається з 1 або 2-х ядерних кардіоміоцитів, що мають поперечну посмугованість цитоплазми. Кардіоміоцити розгалужені і утворюють між собою з'днання - вставні диски. Особливою властивістю серцевої м'язової тканини є автоматія – здатність ритмічно скорочуватися і розслаблятися під дією збудження, що виникає в самих клітинах. Серцева м'язова тканина утворює міокард – м'язову оболонку серця. Гістологічно серцевий м'яз поєднує елементи посмугованих м'язів (мязове волокно) та гладеньких м'язів (міоцит), формуючи симпласт, або ж *синцитій*.

Гладенька м'язова тканина входить до складу стінок судин і більшості внутрішніх органів, утворюючи в них м'язову оболонку. Гладенька м'язова тканина складається з однопольних клітин – міоцитів веретеноподібної форми довжиною 20-500 мкм. В їх цитоплазмі поперечна посмугованість відсутня. Ця тканина має особливі властивості: вона повільно скорочується і розслабляється, володіє автоматією, є мимовільною. Елементарна гістологічна одиниця гладеньких непосмугованих м'язів є *мязова клітина-міоцит*.

У тілі людини нараховується близько 400 окремих скелетних м'язів, це становить 35-40% маси тіла дорослої людини. З цієї великої кількості м'язів кожен характеризується певною величиною, спеціальною формою, будовою, розвитком і функцією, топографією та джерелом кровопостачання і іннервації. Цим скелетним м'язам і буде присвячений даний розділ – міологія.

5.1. РОЗВИТОК М'ЯЗІВ

Скелетні м'язи розвиваються із *мезодерми* (середній зародковий листок), в якому розрізняють вентральний і дорзальний відділи. Вентральний відділ – спланхнотом, є джерелом розвитку внутрішніх органів. Дорзальний (спинний) відділ мезодерми, розділяється на первинні сегменти, або соміти. Надалі в міру розвитку ембріона відбувається поділ сомітів на три частини:

- 1) **міотом**, що дає початок скелетним м'язам;
- 2) **дерматом**, що утворює сполучнотканинну основу шкіри;
- 3) **склеротом**, клітини якого диференціюються у хребці.

Міотом є основним джерелом формування поперечно-посмугованої мускулатури системи органів опори і руху. Міотом розростається в дорзальному і вентальному напрямках. Дорзальні частини міотомів утворюють зачатки м'язів розгиначів хребта, або глибоких м'язів спини. Із вентральних частин міотомів формуються всі інші м'язи

тулуба і кінцівок. Зокрема, із них розвиваються підборідно-під'язиковий м'яз, м'язио лежать нижче під'язикової кістки, глибокі м'язи шиї, діафрагма, власні м'язи грудей, м'язи живота, м'язи кінцівок і м'язи промежини.

У міотомів дуже рано врастають гілки спинномозкових нервів: у спинні міотомі – задні гілки, у вентральні міотомі – передні гілки. Зазначені взаємовідносини зберігаються в усі наступні періоди онтогенезу, тому за іннервацією м'язів можна визначити їх походження:

1) м'язи, що розвинулися із міотом зябрових (вісцеральних) дуг, іннервуються гілками черепних нервів і вважаються м'язами *краніального походження*;

2) м'язи, що розвинулися із міотомів тулубового відділу зародка є за походженням *спінальними*; одні із них отримують іннервацію із передніх гілок спинномозкових нервів – *м'язи вентрального походження*, інші отримують іннервацію із задніх гілок спинномозкових нервів – *м'язи спинного походження*.

При цьому м'язи, що залишилися на місці своєї первинної закладки називаються *аутохтонними (власними) м'язами* (від грец. *autos* – сам, той самий, *autochtonos* -місцевий, місцевий). Глибокі м'язи спини, грудей і м'язи живота закладаються і залишаються на всьому протязі в межах тулуба. М'язи, які перемістилися із тулуба на кінцівки називаються *трункофугальними* (*truncus* – стовбур, *fugo* – звертаюся до втечі): наприклад, передній зубчастий м'яз. М'язи, що переміщаються із кінцівок на тулуб, – *трункопетальними* (*peto* - прагну). До останніх відносяться, наприклад, великий грудний м'яз.

5.2. БУДОВА М'ЯЗІВ

Скелетний м'яз як орган включає в себе власне м'язову і сухожилкову частини, систему сполучнотканинних оболонок, власні судини та нерви. Структурно-функціональною одиницею власне м'язової частини є *поперечно-посмуговане м'язове волокно*. Ззовні воно вкрите оболонкою (*сарколемою*) і містить всередині спеціальні скоротливі елементи – *міофібрили*.

Функціональною одиницею м'яза є *міон* – сукупність поперечно-псмугованих м'язових волокон, що іннервуються одним руховим нервовим волокном.

М'язові волокна, що йдуть паралельно один одному, зв'язуються пухкою сполучною тканиною – *ендомізієм, endomisium*, в пучки першого порядку. Первинні пучки, з'єднуючись один з одним, формують пучки другого порядку. Останні з'єднуються в більші пучки (пучки третього порядку) із яких і складається м'яз. В цілому м'язові пучки всіх порядків об'єднуються сполучної оболонкою – *перимізієм, perimisium*, складаючи м'язове *черевце, venter*, яке переходить у *сухожилок, tendo*. Шар сполучної тканини, що покриває м'яз ззовні, називають *епімізієм, epimisium*. За допомогою м'язових пучків або проксимального сухожилка, який називають *головкою м'яза, caput*, м'яз бере початок на кістці. Дистальним кінцем м'яз або його дистальним сухожилком, який позначають також терміном *«хвіст»*, м'яз прикріплюється до іншої кістки.

Сухожилки у різних м'язів розрізняються за формою, товщиною, довжиною. При скороченні м'язів один його кінець залишається нерухомим. Це місце розглядаються як *фіксовану точку, rictum fixum*. Як правило, це точка збігається з початком м'язів. *Рухома точка, punctum mobile*, знаходиться на іншій кістці, до якої м'яз прикріплений і яка при скороченні м'яза починає рухатися.

5.3. ДОПОМІЖНИЙ АПАРАТ М'ЯЗІВ

Допоміжним апаратом скелетних м'язів є *фасції, фіброзні і кістково-фіброзні канали, синовіальні піхви, синовіальні сумки, м'язові блоки і сесамоподібні кістки* (рис.5.2).

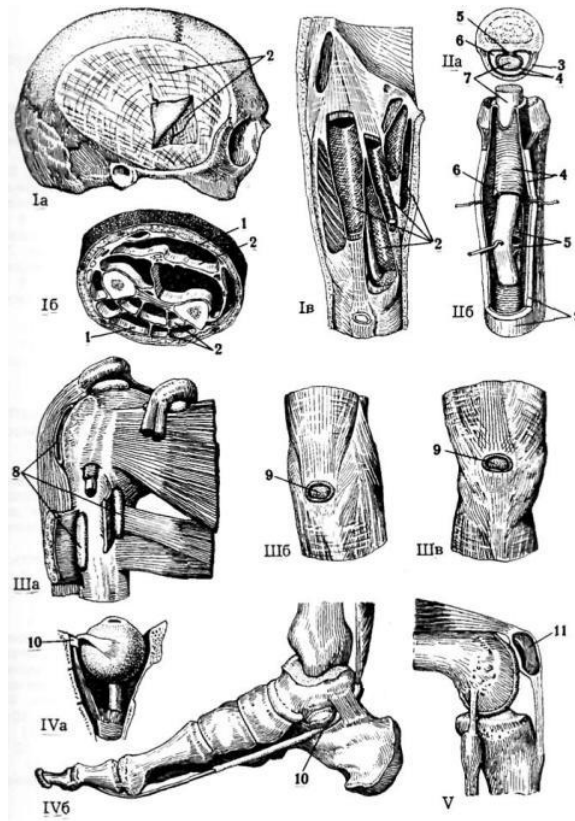


Рис 5.2 Допоміжний апарат м'язів.

Fasciae: Ia - fascia temporalis; Iб - fascia antebrachii; Iв - fascia femoris.

Vaginae tendinis: IIa - noneперчний розріз vagina tendinis; IIб - розріз vagina tendinis digitus manus. *Bursae synoviales:* IIIa - regio art. humeri; IIIб - cubitus; IIIв - genus. *Trachea musculorum:* IVa - trochlea m. obliquus oculi superior; IVб - trochlea m. flexoris hallucis; V - os sesamoideum. 1 - fascia superficialis; 2 - fascia propria; 3 - stratum fibrosum vaginae tendinis; 4 - stratum synoviale; 5 - mesotendineum; 6 - cavitas synovialis; 7 - tendo; 8 - bursae synoviales (bursae submusculares, bursae subtendineae); 9 - bursae synoviales (bursae subcutaneae); 10 - trochlea muscularis; 11 - patella.

1. Фасції (від лат. *fascia* – бинт, пов'язка) являють собою сполучнотканинні оболонки, які відмежовують підшкірну жирову клітковину та що покривають м'язи і деякі внутрішні органи. За розташуванням виділяють поверхневу, власну і внутрішньопорожнинну (внутрішню) фасції.

I. Поверхнева фасція, fascia superficialis, розташована за підшкірною жировою клітковиною. За допомогою сполучнотканинних тяжів вона міцно пов'язана із шкірою, розділяючи підшкірну жирову клітковину на клітинки.

II. Власна фасція, fascia propria, покриває м'язи різних частин тіла, утворюючи футляри для окремих м'язів або груп м'язів. Вона, як і попередня, називається відповідно областям: власна фасція спини, грудей, живота, шиї, голови, плеча, передпліччя, кисті і т. д.

Власна фасція утворює фіброзні або кістково-фіброзні футляри. Фіброзні футляри із усіх боків обмежені тільки фасціями. Кістково-фіброзні футляри формують власну фасцію і окістя прилеглої кістки. Знаючи особливості розташування і будови футлярів, при пораненнях і гнійних процесах можна прогнозувати шляхи поширення крові і гнійників, а також робити футлярну анестезію.

III. Внутрішня (внутрішньопорожнинна) фасція, вистилає зсередини порожнини тіла. Порожнини є області шиї, грудей і живота, тому

виділяють: *внутрішньошийну, fascia endocervicalis, внутрішньогрудну, fascia endothoracica, і внутрішньочеревну, fascia endoabdominalis*, фасції.

Фіброзні і кістково-фіброзні канали, *vaginae tendinum fibrosae* – це вмістилище для сухожилків м'язів або судин і нервів, розташовані в області променево-зап'ясткового і гомілково-стопного суглобів, фаланг пальців кисті і стопи. Рухи сухожилків по відношенню до стінок каналів здійснюються дуже легко, завдяки наявності спеціальних утворень – синовіальних піхв, які вистилають стінки каналу і покривають із усіх боків сухожилки м'яза. За своєю будовою вони нагадують циліндр із подвійною стінкою, який розташований навколо сухожилків і фіксований до стінок каналу. Зовнішня стінка, зрощена зі стінками каналу, називається паріетальним листком; внутрішня стінка, зрощена із сухожилками, – вісцеральним листком. Між листками знаходиться синовіальна рідина, яка виконує роль мастила, що зменшує тертя.

Синовіальні сумки, *bursae synovialis*, є порожнинами між фасціальними листками, які вистелені синовіальною оболонкою і містять всередині синовіальну рідину. Вони розташовані в місцях кісткових виступів і зменшують тертя при скороченні м'язів.

Сесамоподібні кістки, *ossa sesamoidea*, розвиваються в товщі сухожилків, близько до місця їх прикріплення. Вони відіграють роль кісткового блоку і розташовуються, в основному, в області пальців кисті і стопи. Найбільша сесамоподібна кістка – надколінник.

М'язовий блок, *trochlea muscularis*, являє собою кістковий виступ, покритий хрящем, під яким проходить сухожилок м'яза, що змінює свій напрямок. Як правило, між сухожилком і хрящем утворюється невелика синовіальна сумка.

5.4. КЛАСИФІКАЦІЯ М'ЯЗІВ

Класифікація скелетних м'язів людського організму проводиться з урахуванням різних ознак: область тіла, походження м'язи, форма м'яза, функція, анатомо-топографічні взаємовідношення, напрямок м'язових волокон, відношення м'яза до суглобів.

I. Відносно областей людського тіла (топографічно):

1. М'язи тулуба: м'язи спини, грудей, живота і діафрагма.
2. М'язи голови.
3. М'язи шиї.
4. М'язи верхньої кінцівки: м'язи плечового пояса і м'язи вільної верхньої кінцівки (плеча, передпліччя і кисті).
5. М'язи нижньої кінцівки: м'язи тазу і м'язи вільної нижньої кінцівки (стегна, гомілки і стопи).

II. За походженням:

1. М'язи краніального походження.
2. М'язи спінального походження (вентральні, спинні).

III. За формою: (рис. 5.3)

1. Прості: веретеноподібні, прямі (довгі, короткі і широкі).
2. Складні: багатоголові (двооголові, триоголові, чотириоголові), багатосухожилкові, двочеревцеві м'язи; м'язи з певною геометричною формою (круглі, квадратні, дельтоподібні, трапецієподібні, ромбоподібні і т. д.).

IV. За функцією:

1. Згиначі і розгиначі.
2. Привідні і відвідні.
3. Обертачі: ротатори – пронатори (м'язи обертають всередину) і супінатори (м'язи обертають назовні).
4. Сфінктери (звужувач) і дилататори (розширювачі).

5. Синергісти, антагоністи і агоністи.

V. **За анатомо-топографічним розташуванням:**

1. Поверхневі і глибокі.
2. Зовнішні та внутрішні.
3. Медіальні і латеральні.

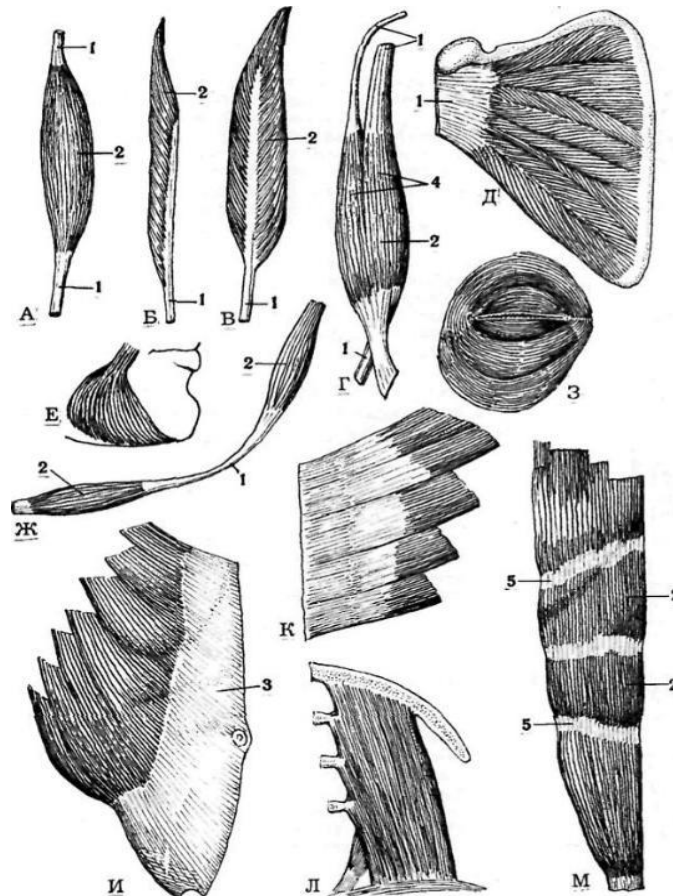


Рис. 5.3. Скелетні м'язи, різні за формою і будовою.

A - *m. fusiformis* (*m. extensor carpi radialis brevis*); Б - *m. unipennatus* (*m. flexor pollicis longus*); B - *m. bipennatus* (*m. flexor hallucis longus*); Г - *m. biceps* (*m. biceps brachii*); Д - *m. multipennatus* (*m. subscapularis*); E - *m. triangularis* (*m. depressor anguli oris*); Ж - *m. biventer* (*m. omohyoideus*); З - *m. orbicularis* (*m. orbicularis oculi*); И - *aponeurosis* (*m. obliquus extemus abdominis*); К - *m. serratus* (*m. serratus posterior inferior*); Л - *m. quadratus* (*m. quadratus lumborum*); М - *inter-sectiones tendinae*; 1 - *tendo*; 2 - *venter*; 3 - *aponeurosis*; 4 - *caput*; 5 - *intersectio tendinea*.

VI. **За напрямком м'язових волокон:** м'язи з паралельним, круговим, косим і поперечним ходом м'язових волокон.

VII. **По відношенню до суглобів:**

1. Односуглобові (діють тільки на один суглоб).
2. Двосуглобові.
3. Багатосуглобові.

Двосуглобові і багатосуглобові м'язи відрізняються більш складним процесом, так як надають руху не тільки частині скелету, до якої прикріплюються, але можуть змінити в цілому положення кінцівки або частини тулуба.

VIII. **За виконаною роботою:**

1. Синергісти- виконують однакову роботу спільно.

2. Антогоністи- виконують протилежну роботу.

3. Агоністи- здатні виконувати спільну та протилежну роботу в залежності від біомеханічних умов.

ІХ. Класифікація м'язів за П. Ф. Лесгафтом (за тилом мязових скорочень):

1. Червоні – статичні.

2. Білі – динамічні.

3. Проміжні – перехідні, змішані.

П. Ф. Лесгафт запропонував розділити м'язи, у залежності від виконуваної ними роботи, на сильні (або як їх називають в даний час, статичні) і спритні (або динамічні). Так як статичні м'язи мають більш темне забарвлення, їх стали називати «червоними», а динамічні м'язи – «білими» і колір їх залежить не стільки від кровонаповнення, скільки від присутності у тканині м'язового пігменту – міоглобіну. Його в червоних м'язах значно більше, ніж в білих. Статичні м'язи починаються і прикріплюються до великих поверхонь, віддаляючись від опори важеля; відрізняються невеликою скоротливістю, але мають велику витривалість. Окислювальна система у них потужна. Такі м'язи можуть тривалий час виконувати грубу роботу великої сили. Прикладом сильних м'язів, за П. Ф. Лесгафтом, можуть служити м'язи-розгиначі хребетного стовпа, велика сідничний м'яз, чотириголовий м'яз стегна. Динамічні м'язи відрізняються спритністю в своїх діях, починаються і прикріплюються до невеликих поверхонь, близько до опори важеля, на який діють. Зазвичай вони скорочуються з великою напругою, але швидко втомлюються. Окислювальна система у них слабка. Прикладом спритних м'язів можуть служити м'язи очного яблука, обличчя.

Слід також відмітити, що згадані два види розрізняються також механічними, біофізичними і біоелектричними властивостями. Між білими і червоними м'язами ще існують перехідні(проміжні).

5.5. ЕЛЕМЕНТИ БІОМЕХАНІКИ. РОБОТА М'ЯЗІВ

Основна властивість м'язової тканини, що утворює скелетні м'язи – скоротливість, призводить до зміни довжини м'яза під впливом нервових імпульсів. М'язи діють на кістки важелів, що з'єднуються за допомогою суглобів. При цьому кожен м'яз діє на суглоб тільки в одному напрямку. Якщо м'яз перекидається через суглоб з однієї кістки на іншу, то він називається *односуглобовим*, а якщо йде повз двох або декількох суглобів, - *двосуглобовим* або *багатосуглобовим*. М'язи надають руху не тільки окремим частинам скелета, до яких вони прикріплюються, але можуть сприяти більш складним рухам, змінюючи положення кісток, що знаходяться на їхньому шляху. М'язи (або групи м'язів), що виконують певний рух, отримали назву *агоністів* (наприклад, м'яз агоніст згинання передпліччя – двоголовий м'яз плеча). Окремі м'язи або групи м'язів виконують однакові функції, а також можуть доповнити один одного своїми зусиллями. До таких м'язів відносяться синергісти. *Синергісти* – це м'язи, які виконують однакову функцію і при цьому підсилюють один одного. Так, наприклад, діють короткий, довгий і великий привидні м'язи стегна. *Антагоністи* – це м'язи, які виконують протилежні функції, тобто виробляють протилежні одна одній рухи. Іншими словами, антагоністами називаються такі два м'язи (або групи м'язів) одного суглоба, які при скороченні здійснюють важіль у протилежний бік і здатні виконувати протилежну роботу (згинання – розгинання), тобто одні м'язи скорочуються, інші ж знаходяться в розтягнутому стані. Слабке скорочення м'язів-антагоністів дозволяє нам здійснювати плавні рухи. Наприклад: двоголовий м'яз плеча здійснює згинання в ліктьовому суглобі, а триголовий м'яз плеча – розгинання.

Найчисленнішу групу серед поперечно-посмугованих м'язів складають м'язи, що прикріплюються до кісток. Дія цих м'язів здійснюється системою важелів, так як кістки

з'єднуються між собою суглобами. У біомеханіці виділяють три роди важелів: важіль рівноваги, важіль сили і важіль швидкості.

Важіль першого роду – двоплечий, це **важіль рівноваги** або спокою. У нього точка опори лежить між точкою прикладання сили і точкою опору (вантаж). Прикладами такого важеля може служити з'єднання хребта з черепом (рис.5.4I), суглоби між хребцями, з'єднання таза із стегновими кістками.

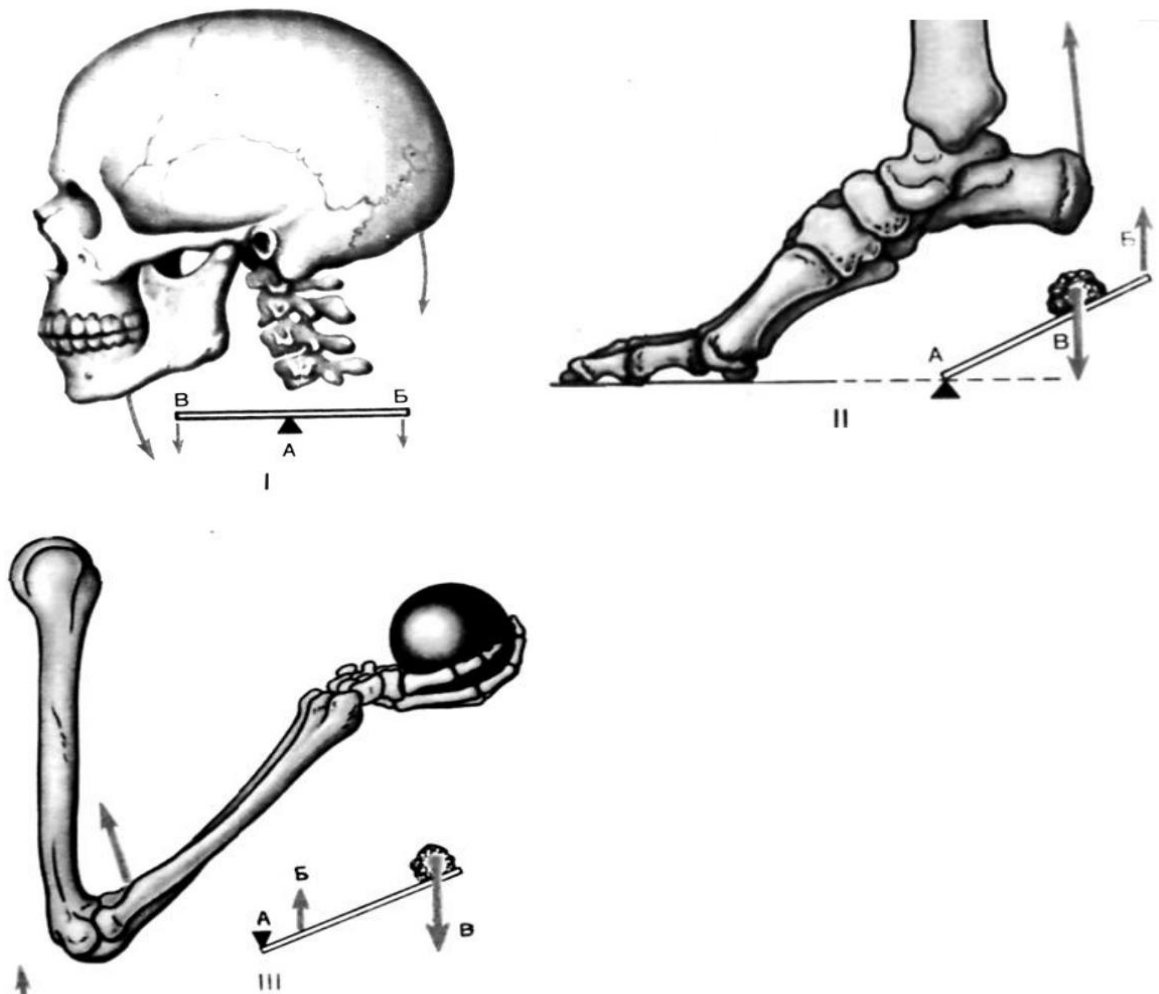


Рис. 5.4. Схема дії м'язів на кісткові важелі:

- I – важіль рівноваги;
- II – важіль сили;
- III – важіль швидкості.
- A – точка опори;
- B – точка прикладання сили;
- B – точка опору.

Важіль другого роду – одноплечовий, це **важіль сили**. У нього точка опору, що підлягає переміщенню, лежить між точкою опори і точкою прикладання сили. Приклад такого важеля являє собою стопа (рис. 5.4II). Спираючись на головки плеснових кісток, людина піднімає за допомогою м'язів, що прикріплюються до п'яткової кістки, всю вагу свого тіла. Це відбувається під час ходьби при кожному кроці в той момент, коли стопа відділяється від землі, щоб пересунути вперед, а також в тому випадку, якщо людина стає на носки.

Третій вид важеля – **важіль швидкості** (рис. 5.4П). У нього точка прикладання сили знаходиться між точкою опори і точкою опору. Приклад – ліктьовий суглоб при згинанні. В цьому випадку точка опори лежить в ліктьовому суглобі, точка прикладання сили – в області горбистості ліктьової і променевої кісток, тобто дещо вперед від точки опори, точка опору – на дистальному кінці руки, тобто значно далі від точки опори. Такий важіль призводить до виграшу у швидкості, але до втрати у силі.

Аналізуючи роботу м'язів, можна виділити **три режими їх роботи**:

1) **долаючу роботу м'язів** – виконується в тому випадку, коли сила скорочення м'язів змінює положення частини тіла, кінцівки або її ланки, з вантажем або без нього, долаючи силу опору;

2) **уступаючу роботу м'язів** – називають роботу, при якій сила м'язи поступається дії сили тяжіння частини тіла (кінцівки) і утримання нею вантажу;

3) **утримуючу роботу м'язів** – виконується, якщо силою м'язових скорочень тіло або вантаж утримується в певному положенні без переміщення в просторі. Наприклад, людина стоїть або сидить, не рухаючись, або тримає вантаж в одному і тому ж положенні. Сила м'язових скорочень врівноважує масу тіла або вантажу. При цьому м'язи скорочуються без зміни їх довжини.

Долаючу і поступаючу роботу, коли сила м'язових скорочень переміщує тіло або його частини у просторі, можна розглядати як **динамічну** роботу. Утримуюча робота, при якій рухи усього тіла або частини тіла не відбувається, є роботою **статичною**.

Сила скелетного м'яза визначається певними факторами.

5.6. ФАКТОРИ, ЩО ВИЗНАЧАЮТЬ СИЛУ М'ЯЗА

1. **Фізіологічний поперечник** є головним фактором, що визначає силу м'язів. Це сума площ поперечного перерізу всіх поперечно-посмугованих м'язових волокон. **Анатомічний поперечник** включає в себе площу поперечного перерізу всіх структур м'яза: м'язових волокон, судин, нервів і сполучної тканини. Таким чином, перший показник характеризує силу м'яза, другий – її величину.

2. Величина площі опори на кістках, хрящах і фасціях.

3. Спосіб появи сили (якого роду важіль діє на кістки – важіль рівноваги, важіль сили або важіль швидкості).

4. Ступінь нервового збудження.

5. Адекватність кровопостачання.

6. Стан кісток, зв'язок, м'язів, фасцій, підшкірної жирової клітковини, шкіри і т.д. (під час перелому кістки, фурункулах і т.д., обсяг рухів суттєво обмежується).

ТОПОГРАФІЧНА МІОЛОГІЯ

У попередньому розділі містяться відомості по загальній міології. Описано загальні питання міології: розвиток м'язів, будова м'язів, допоміжний апарат м'язів, класифікація м'язів, елементи біомеханіки.

Топографічна міологія викладається по окремим областям: м'язи і фасції спини, грудей, живота, діафрагма, м'язи і фасції голови, шиї та кінцівок. Кожному окремому м'язу дається коротка характеристика щодо його форми, початку, прикріплення, положення, функції і допоміжних апаратів (синовіальні піхви, синовіальні сумки і т.д.). Опис м'язів кожної області полягає у огляді фасцій, коротким нарисом топографічних відомостей (канали, борозенки, трикутники та ін.), кровопостачанням, венозним і лімфатичним відтоком та іннервацією.

Топографічна міологія викладається за запропонованою схемою, що дозволить систематизувати всі м'язи, узагальнити знання, отримані на практичних заняттях.

Схема опису м'язів:

- назва (українська, латинська);
- класифікаційна ознака;
- початок (*punctum fixum*);
- прикріплення (закінчення, *punctum mobile*);
- функція;
- кровопостачання;
- венозний і лімфатичний відтік;
- іннервація.

5.7. М'ЯЗИ, ФАСЦІЇ І ТОПОГРАФІЯ ТУЛУБА

М'язи тулуба поділяються на *м'язи спини, грудей і живота, а також діафрагму*.

5.7.1. М'ЯЗИ, ФАСЦІЇ І ТОПОГРАФІЯ СПИНИ

Межами спини є:

- *зверху* – верхня шийна лінія, *linea nuchae superior*;
- *знизу* – куприк, *os coccygeum*, бічні краї крижів, і задні відділи гребенів клубових кісток, *spina iliaca*;
- *латерально з обох боків* – задня пахвова лінія, *linea axillaries posterior*.

Класифікація м'язів спини за розташуванням і за формою:

I. Поверхневі м'язи:

1. М'язи, що прикріплюються до кісток верхньої кінцівки: трапецієподібний м'яз, найширший м'яз спини, великий і малий ромбоподібні м'язи, м'яз, що піднімає лопатку.

2. М'язи, що прикріплюються до ребер: задній верхній зубчастий м'яз, задній нижній зубчастий м'яз.

II. Глибокі м'язи:

1. Довгі м'язи: ремінний м'яз голови і шиї, м'яз, що випрямляє хребет і поперечно-остистий м'яз.

2. Короткі м'язи: підпотиличні, міжпоперечні і міжостисті м'язи.

Класифікація м'язів спини за походженням:

– *м'язи, краніального походження* – *похідні п'ятої зябрової дуги:* трапецієподібний м'яз;

– **м'язи спінального походження – вентральні:** поверхневі м'язи, за винятком трапецієподібного м'яза, при цьому ромбоподібні м'язи, м'яз, що піднімає лопатку, є *трункофугальними*, а найширший м'яз спини – *трункопетальним*;

– **м'язи спінального походження – спинні** (аутохтонні): всі глибокі м'язи спини.

I. Поверхневі м'язи спини

1. М'язи, що прикріплюються до кісток верхньої кінцівки

М'язи цієї групи утворюють два шари. У першому шарі розташовані трапецієподібний і найширший м'язи, а в другому – м'яз, що піднімає лопатку, великий і малий ромбоподібні м'язи (рис. 5.5а).

Трапецієподібний м'яз, *m. trapezius*:

– початок: *linea nuchae superior, protuberantia occipitalis externa, lig. nuchae, processus spinosus C7-Th1-12, lig. supraspinale*;

– прикріплення: *extremitas acromialis claviculae, acromion et spina scapulae*;

– функція: піднімання лопатки (верхні пучки); опускання лопатки (нижні пучки); наближення лопатки до хребетного стовпа (при одночасному скороченні); при фіксованому плечовому поясі: нахил голови і шиї в свій бік (при односторонньому скороченні); закидання голови назад (при двосторонньому скороченні); обертання лопатки.

Найширший м'яз спини, *m. latissimus dorsi*:

– початок: *processus spinosus Th8-12-L1-5, crista sacralis mediana, labium externum cristae iliacaе* (задня третина);

– прикріплення: *crista tuberculi minoris humeri*;

– функція: обертання плечової кістки всередину; опускання піднятої руки; при фіксованих верхніх кінцівках – наближення до них тулуба.

М'яз, що піднімає лопатку, *m. levator scapulae*:

– початок: *processus transversus C1-4*;

– прикріплення: *angulus superior scapulae*;

– функція: піднімання лопатки і наближення її до середньої площини; при фіксованій лопатці нахил в свій бік шийного відділу хребта.

Великий і малий ромбоподібні м'язи, *mm. rhomboidei major et minor* (інколи зростаються і утворюють єдиний м'яз):

– початок: *m. rhomboideus minor - lig. nuchae* (нижня частина); *processus spinosus C7-Th1; m. rhomboideus major - processus spinosus Th1-4*;

– прикріплення: *m. rhomboideus minor - margo medialis scapulae* (вище рівня її ості); *m. rhomboideus major - margo medialis scapulae* (від рівня ості до нижнього кута);

– функція: переміщення лопатки до хребта.

2. М'язи, що прикріплюються до ребер

М'язи, що прикріплюються до ребер утворюють третій шар поверхневих м'язів спини.

Задній верхній зубчастий м'яз, *m. serratus posterior superior*:

– початок: *processus spinosus C6-7, Th1-2*;

– прикріплення: *costae 2-5* (латеральнее їх кутів);

– функція: піднімання ребер.

Задній нижній зубчастий м'яз, *m. serratus posterior inferior*:

– початок: *processus spinosus Th11-12, L1-2*;

– прикріплення: *costae 11-12* (латеральніше їх кутів);

– функція: опускання ребер.

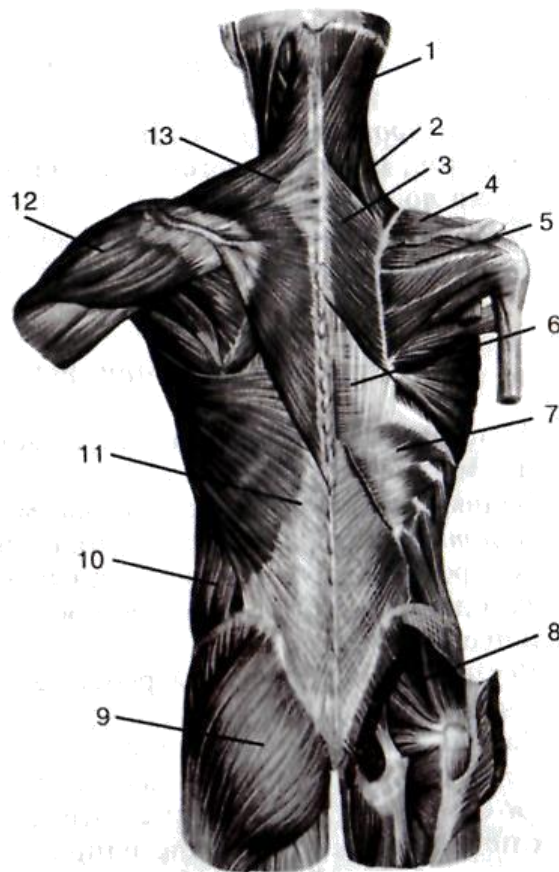


Рис. 5.5а. Поверхневі м'язи спини (зліва – перший шар, справа – другий).

1 – *m. splenius capitis*; 2 – *m. levator scapulae*; 3 – *mm. rhomboidei major et minor*; 4 – *m. supraspinatus*; 5 – *m. infraspinatus*; 6 – *m. erector spinae*; 7 – *m. serratus posterior inferior*; 8 – *m. gluteus medius*; 9 – *m. gluteus maximus*; 10 – *m. obliquus externus abdominis*; 11 – *m. latissimus dorsi*; 12 – *m. deltoideus*; 13 – *m. trapezius*.

II. Глибокі м'язи спини (рис. 5.5Б)

1. Довгі м'язи

Ремінний м'яз голови і шиї, *mm. splenius capitis et cervicis*:

– початок: *lig. nuchae* на рівні C_{3-6} ; *processus spinosus C_7, Th_{1-6};*

– прикріплення: *m. splenius cervicis* - *processus transversus C_{1-3}*; *m. splenius capitis* - *processus mastoideus et linea nuchae superior*;

– функція: *m. splenius capitis* - поворот голови у свій бік (при односторонньому скороченні); закидання голови назад (при двосторонньому); *m. splenius cervicis* – нахил шийного відділу хребта в свій бік; розгинання шийного відділу (при двосторонньому скороченні).

М'яз, що випрямляє хребет, *m. erector spinae*:

а) **клубово-ребровий м'яз**, *m. iliocostalis lumborum, thoracis et cervicis*;

б) **найдовший м'яз**, *m. longissimus thoracis, cervicis et capitis*;

в) **остистий м'яз**, *m. spinalis thoracis, cervicis et capitis*;

– загальний початок: *os sacrum*; *processus spinosus L_{1-5}*; *crista iliaca, f. thoracolumbalis*;

– додатковий початок: *m. iliocostalis - costae* (латеральніше кутів); *m. longissimus - processus transversus C_{5-7}, Th_{1-12}*; *m. spinalis - processus spinosus Th_{11-12}, L_{1-2}*;

– прикріплення: *m. iliocostalis lumborum et thoracis* - *angulus costae*; *m. iliocostalis cervicis* - *processus transversus C_{4-6}*; *m. longissimus thoracis* - *processus transversus Th_{1-12} et angulus costae 2-12*; *longissimus cervicis* - *processus transversus C_{2-5}*; *m. longissimus capitis* -

processus mastoideus; *m. spinalis thoracis* - *processus spinosus Th₂₋₈*; *m. spinalis cervicis* - *processus spinosus C₂₋₇*; *m. spinalis capitis* - *protuberantia occipitalis externa*;

– функція: основна функція – розгинання хребта; *m. iliocostalis lumborum* – опускання ребер; *m. longissimus capitis* – закидання голови (при двосторонньому скороченні); нахил голови в свій бік (при односторонньому скороченні).

ПРИМІТКА: *m. spinalis capitis* може бути відсутнім.

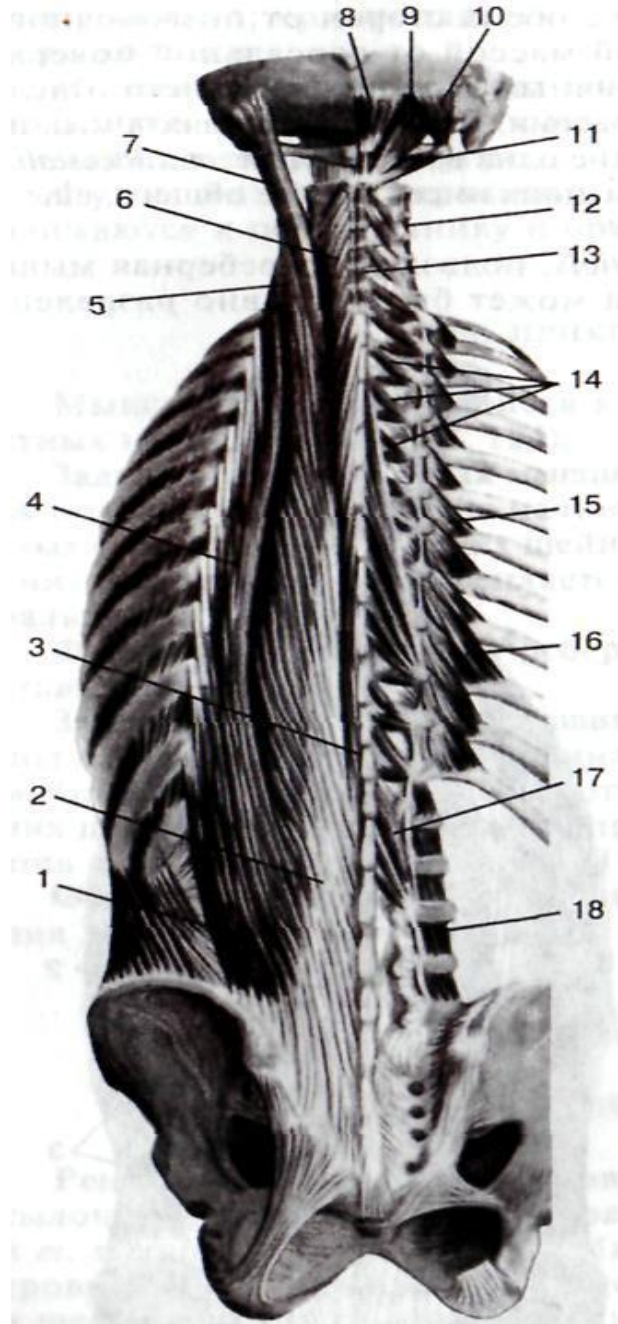


Рис. 5.5 Б. Глибокі м'язи спини.

1 – *m. erector spinae*; 2 – *m. longissimus thoracis*; 3 – *m. spinalis thoracis*; 4 – *m. iliocostalis thoracis*; 5 – *m. Iliocostalis cervicis*; 6 – *m. spinalis cervicis*; 7 – *m. longissimus capitis*; 8 – *m. rectus capitis posterior minor*; 9 – *m. rectus capitis posterior major*; 10 – *m. obliquus capitis superior*; 11 – *m. obliquus capitis inferior*; 12, 18 – *mm. intertransversarii*; 13 – *mm. interspinales*; 14 – *mm. rotatores*; 15 – *mm. levatores costarum breves*; 16 – *mm. levatores costarum longi*; 17 – *m. multifidus*.

Поперечно-остистий м'яз, *m. transversospinalis*:

а) **напівостистий м'яз, *m. semispinalis: thoracis, cervicis, capitis***;

б) **багатороздільний м'яз, *m. multifidus: lumborum, thoracis et cervicis***;

в) **м'язи-обертачі, *mm. rotatores: lumborum, thoracis et cervicis***;

– початок: *processus transversus*;

– прикріплення: *processus spinosus* - ***m. semispinalis*** перекидається через 4-6 хребців (*m. semispinalis capitis* – до *os occipitale* між *linea nuchae superior et inferior*); ***m. multifidus*** – перекидається через 2-4 хребця; ***mm. rotatores*** – до сусіднього (*mm. rotatores breves*), минаючи 1-2 хребця (*mm. rotatores longi*);

– функція: розгинання хребта; поворот шиї і голови в протилежний бік (при односторонньому скороченні); ***m. semispinalis capitis*** – нахил голови назад (при двосторонньому скороченні); поворот голови в бік (при односторонньому).

2. Короткі м'язи.

До коротких м'язів відносяться **міжостисті і міжпоперечні м'язи**, а так само **підпотиличні м'язи**.

Міжостисті м'язи, *mm. interspinales: cervicis, thoracis, lumborum*: (рис. 5.5) знаходяться між остистими відростками суміжних хребців:

– функція: беруть участь в розгинанні хребта.

Міжпоперечні м'язи, *mm. intertransversarii*, – з'єднують верхівки поперечних відростків сусідніх хребців:

– функція: нахили хребта в сторону.

Підпотиличні м'язи

Великий задній прямий м'яз голови, *m. rectus capitis posterior major*: (рис. 5.6):

– початок: *processus spinosus C₂*;

– прикріплення: *linea nuchae inferior* (латеральна частина);

– функція: поворот голови (при односторонньому скороченні); закидання голови назад (при двосторонньому скороченні).

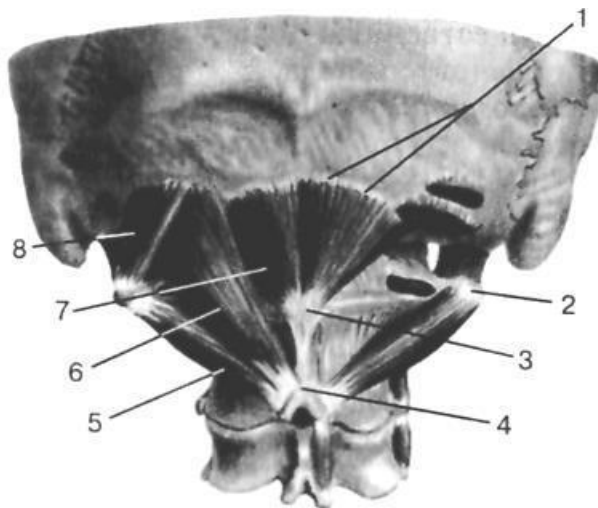


Рис. 5.6. М'язи підпотиличної групи.

1 – *linea nuchae inferior*; 2 – *processus transversus atlantis*; 3 – *tuberculum posterius atlantis*; 4 – *processus spinosus axis*; 5 – *m. obliquus capitis inferior*; 6 – *m. rectus capitis posterior major*; 7 – *m. rectus capitis posterior minor*; 8 – *m. obliquus capitis superior*.

Малий задній прямий м'яз голови, *m. rectus capitis posterior minor*:

– початок: *tuberculum posterius atlantis*;

– прикріплення: *linea nuchae inferior* (медіальна частина);

– функція: закидання голови назад.

Верхній косий м'яз голови, *m. obliquus capitis superior*:

– початок: *processus transversus atlantis*;

– прикріплення: *linea nuchae inferior* (латеральна частина);

– функція: поворот голови (при односторонньому скороченні); закидання голови назад (при двосторонньому скороченні).

Нижній косий м'яз голови, *m. obliquus capitis inferior*:

– початок: *processus spinosus C₂*;

– прикріплення: *processus transversus atlantis*;

– функція: поворот голови.

ФАСЦІЇ СПИНИ

Розрізняють **поверхневу і власну фасції** спини.

1. Поверхнева фасція, *fascia dorsi superficialis*, розташована за підшкірною жировою клітковиною.

2. Власна фасція спини, *fascia dorsi propria*, покриває м'язи спини і складається з двох листків:

– **поверхнева пластинка власної фасції спини, *lamina superficialis f. dorsi propriae***, покриває поверхневі м'язи: огортає кожен м'яз і міцно зростається з нею;

– **глибока пластинка власної фасції спини, *lamina profunda f. dorsi propriae***, добре виражена в області *m. erector spinae*, і носить назву **грудо-поперекової фасції, *f. thoracolumbalis***: вона покриває глибокі м'язи спини і має дві пластинки:

а) **задня** (поверхнева) пластинка прикріплюється до *processus spinosus vertebrae lumbales et angulus costae 1-12*;

б) **передня** (глибока) пластинка прикріплюється до *costae 12, processus transversus vertebrae lumbales et labium internum cristae iliacaе*; пластинки з'єднуються вздовж латерального краю *m. erector spinae*, замикаючи для неї кістково-фіброзний футляр.

ТОПОГРАФІЯ СПИНИ

Піхву м'яза, що випрямляє хребет, *vagina m. erector spinae*, - це кістково-фіброзний футляр, розташований в ділянці нирок, латерально від хребта; він має три стінки:

– **передня** (глибока) пластинка *f. thoracolumbalis*;

– **задня** (**поверхнева**) пластинка *f. thoracolumbalis*, укріплена ззаду апоневрозами *m. serratus posterior inferior et m. latissimus dorsi*;

– **медіальна**: *processus spinosus L₁₋₅*.

Кровообіг, венозний і лімфатичний відтік, іннервація м'язів спини представлені у табл. 5.1

Кровообіг, венозний і лімфатичний відтік, іннервація м'язів спини представлені в Таблиця 5.1

М'язи спини

Кровообіг	Венозний і лімфатичний відтік	Іннервація
а) в області голови: - <i>a. occipitalis et auricularis posterior</i> із <i>a. carotis externa</i> ; б) в області ший: - <i>rr. musculares a. vertebralis</i> із <i>a. subclavia</i> ; - <i>a. cervicalis profunda</i> із <i>costocervicalis</i> із <i>a. subclavia</i> ;	I. Венозний відтік: - <i>v. occipitalis, v. auricularis posterior, v. transversa colli et v. suprascapularis</i> – у <i>v. jugularis externa</i> , далі – у <i>v. subclavia</i> ; - <i>v. cervicalis profunda, v. vertebralis, v. suprascapularis</i> – у <i>v. brachiocephalica</i> ;	- <i>n. accessorius</i> (XI пара) - <i>m. trapezius</i> ; - <i>n. dorsalis scapulae</i> (pl. <i>brachialis</i>) - <i>mm. rhomboidei et m. levator scapulae</i> ; - <i>n. thoracodorsalis</i> (pl. <i>brachialis</i>) <i>m. latissimus</i>

<p>- <i>a. cervicalis ascendens et a. cervicalis superficialis</i> – із <i>tr. thyrocervicalis</i> із <i>a. subclavia</i>; - <i>a. transversa colli</i> із <i>a. subclavia</i>; в) в області грудної клітки: - <i>a. suprascapularis</i> із <i>tr. thyrocervicalis</i> із <i>a. subclavia</i>; - <i>a. thoracodorsalis et a. circumflexa scapulae</i> – із <i>a. subscapularis</i> із <i>a. axillaris</i>; - <i>aa. intercostales posteriores</i> із <i>pars thoracica aortae</i>; г) в поперековій ділянці: - <i>aa. lumbales</i> із <i>pars abdominalis aortae</i>; - <i>aa. iliolumbales</i> із <i>a. iliaca interna</i>; - <i>a. circumflexa ilium profunda</i> із <i>a. iliaca externa</i>.</p>	<p>- <i>v. thoracodorsalis et v. circumflexa scapulae</i> – у <i>v. axillaris</i> – у <i>v. subscapularis</i>; - <i>v. intercostales posteriores</i> – у <i>v. azygos</i> (справа) <i>et v. hemiazygos</i> (зліва) у – <i>v. cava superior</i>; - <i>vv. lumbales</i> – у <i>v. cava inferior</i>; - <i>vv. iliolumbales</i> – в <i>v. iliaca interna</i>; - <i>vv. circumflexa ilium profunda</i> – у <i>v. ilica externa</i>. ІІ. Лімфатичний відтік: - у <i>nodi lymphatici occipitales, intercostales et lumbales</i> лімфа відтікає від <i>m. erector spinae, m. transversospinalis, mm. interspinales cervicis, thoracis et lumborum, mm. intertransversarii cervicis, thoracis et lumborum</i>; - у <i>nodi lymphatici occipitales</i> лімфа відтікає від <i>m. rectus capitis posterior major, m. rectus capitis posterior minor, mm. obliquii capitis superior et inferior</i>; - у <i>nodi lymphatici intercostales</i> лімфа відтікає від <i>mm. levatores costarum breves et longi</i>.</p>	<p><i>dorsi</i>; - <i>nn. intercostales - m. serratus posterior superior et m. serratus posterior inferior</i>; - <i>rr. dorsales nn. spinalis</i> - глибокі м'язи спини.</p>
---	---	--

5.7.2. М'ЯЗИ, ФАСЦІЇ І ТОПОГРАФІЯ ГРУДЕЙ

Межами грудей є:

- **зверху** - ключиці і яремна вирізка ручки груднини;
- **знизу** - умовна горизонтальна лінія, що проходить через основу мечоподібного відростка;
- **латерально** - задня пахвова лінія.

Класифікація м'язів грудей за топографією:

1. Поверхневі або м'язи грудей, що прикріплюються до кісток верхньої кінцівки: великий і малий грудні м'язи, підключичний м'яз, передній зубчастий м'яз.

2. Глибокі або власні м'язи грудей: зовнішні і внутрішні міжреброві м'язи, підреброві м'язи, поперечний м'яз грудей, м'язи, що піднімають ребра.

Разом з м'язами грудей описується тісно пов'язана з ними анатомічно і функціонально грудинно-черевна перетинка - діафрагма - головний дихальний м'яз.

Всі м'язи грудей мають спінальне походження (вентральні). При цьому великий і малий грудні м'язи є **трункопетальними**, а передній зубчастий і підключичний м'язи – **трункофугальними**. Власні м'язи грудей є **аутохтонними**.

1. М'язи грудей, що прикріплюються до верхньої кінцівки

Великий грудний м'яз, *m. pectoralis major*: (рис. 5.7)

- початок: а) *pars clavicularis - clavacula* (медіальна частина); б) *pars sternocostalis - manubrium et corpus sterni, cartilagine costae 1-5*; в) *pars abdominalis -* передня стінка піхви прямого м'яза живота (рис. 5.8);
- прикріплення: *crista tuberculi majoris humeri*;
- функція: приведення і обертання плеча всередину; згинання в плечовому суглобі; при фіксованій верхньої кінцівки - піднімання ребер.

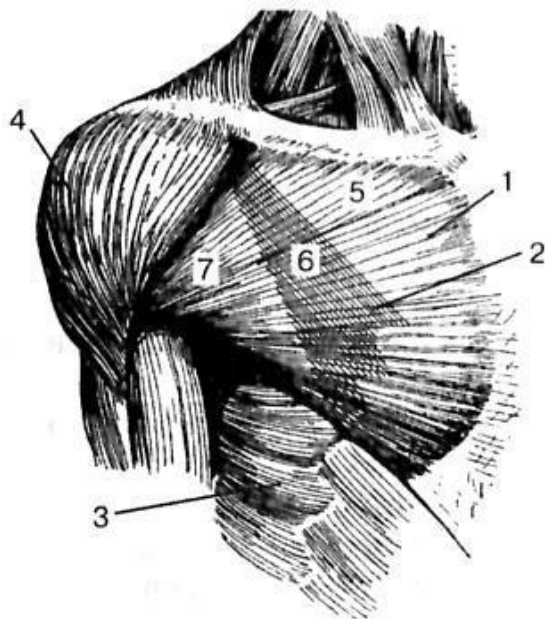


Рис. 5.7. М'язи грудей (схема, *m. pectoralis minor* проєктована на *m. pectoralis major*).
 1 - *m. pectoralis major*; 2 - *m. pectoralis minor* (проєкція); 3 - *m. serratus anterior*; 4 - *m. deltoideus*; 5 - *trigonum clavipectoriale*; 6 - *trigonum pectoriale*; 7 - *trigonum subpectoriale*.

Малий грудний м'яз, *m. pectoralis minor*: (рис. 5.8, 5.9)

- початок: *cartilagine costae 3-5*;
- прикріплення: *processus coracoideus scapulae*;
- функція: опускання плечового поясу і зміщення його вперед; при фіксованій лопатці - піднімання ребер.

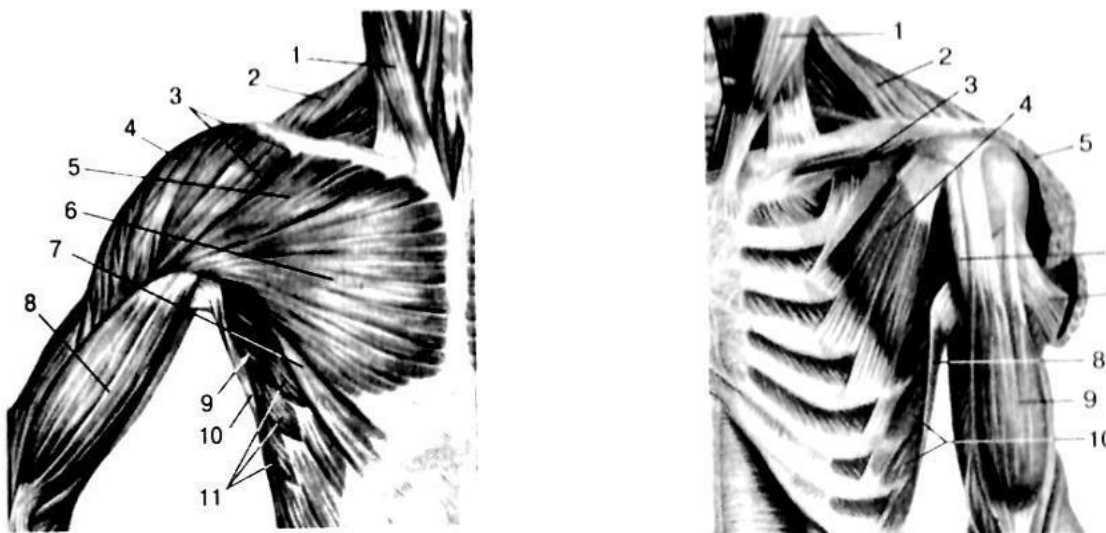


Рис. 5.8. М'язи грудей, плечевого поясу і плеча (вигляд спереду).
 1 – *m. sternocleidomastoideus*; 2 – *m. trapezius*;

3 – *sulcus deltoideopectoralis*; 4 – *m. deltoideus*;
5 – *m. pectoralis major (pars clavicularis)*; 6 – *m. pectoralis major (pars sternocostalis)*; 7 – *m. pectoralis major (pars abdominalis)*; 8 – *m. biceps brachii*; 9 – *cavitas axillaris*; 10 – *m. latissimus dorsi*; 11 – *m. serratus anterior*.

Рис. 5.9. М'язи грудей і плеча (вигляд спереду; великий грудний і дельтоподібний м'яз (частково) видалені).

1 – *m. sternocleidomastoideus*; 2 – *m. trapezius*; 3 – *m. subclavius*; 4 – *m. pectoralis minor*; 5 – *m. deltoideus*; 6 – *m. coraco-brachialis*; 7 – *m. pectoralis major*; 8 – *m. latissimus dorsi*; 9 – *m. biceps brachii*; 10 – *m. serratus anterior*.

Підключичний м'яз, *m. subclavius*:

- початок: *cartilago costae 1*;
- прикріплення: *extremitas acromialis clavicularae*;
- функція: зміщення ключиці вниз і вперед.

Передній зубчастий м'яз, *m. serratus anterior*:

- початок: *corpus costae 1-9*;
- прикріплення: *margo medialis et angulus inferior scapulae*;
- функція: відведення, обертання лопатки; при фіксованій лопатці - піднімання ребер.

2. Власні м'язи грудей

Зовнішні міжреберні м'язи, *mm. intercostales externi*:

- початок: нижній край вищележачого ребра;
- прикріплення: верхній край вищележачого ребра;
- функція: піднімають ребра, разом з діафрагмою забезпечуючи вдих.

М'язи, що піднімають ребра, *mm. levatores costarum*: (див. рис. 5.5Б)

- початок: *processus transversus C₇, Th₁₋₁₁*; – прикріплення: *angulus costae 1-12* - до сусіднього ребра (*mm. levatores costarum breves*), через 1-2 ребра (*mm. levatores costarum longi*); – функція: піднімають ребра, разом з діафрагмою забезпечуючи вдих.

Внутрішні міжреброві м'язи, *mm. intercostales interni*:

- початок: верхній край нижчого ребра;
- прикріплення: нижній край вищележачого ребра.

Підреброві м'язи, *mm. subcostales*, повторюють хід попередніх в нижньому відділі грудної клітки, перекидаючись через одне-два ребра.

Поперечний м'яз грудей, *m. transversus thoracis*:

- початок: *processus xiphoideus et corpus sterni*;
- прикріплення: *cartilagine costae 2-6*;
- функція: *mm. intercostales interni, subcostales et transversus thoracis* опускають ребра.

В області грудей є три фасції.

ФАСЦІЇ ГРУДЕЙ

В області грудей є три фасції:

1. Поверхнева фасція грудей, *f. pectoralis superficialis*, розташовується за підшкірною жировою клітковиною. У жінок вона охоплює молочну залозу, відає углибину неї сполучнотканинні перегородки, що розділяють залозу на частки; утворює зв'язки, які підтримують молочну залозу, *ligg. suspensoria mammariae*.

2. Власна фасція грудей, *f. pectoralis propria*, складається з трьох пластинок, пошарово покривають м'язи грудей:

– **поверхнева пластинка, *lamina superficialis f. pectoralis propriae*,** охоплює великий грудний м'яз з обох боків;

– **глибока пластинка**, *lamina profunda f. pectoralis propriae*, утворює кістково-фіброзний футляр для *m. subclavius*, і фіброзний футляр для *m. pectoralis minor*;
 – **грудна пластинка**, *lamina thoracica f. pectoralis propriae*, покриває зовнішню поверхню ребер, груднини і зовнішні міжреброві м’язи.

3. Внутрішньогрудна фасція, *f. endothoracica*, вистилає внутрішню поверхню грудної клітини, покриваючи *mm. intercostales interni, subcostales, transversus thoracis*. До неї приростає парієтальна плевра.

ПРИМІТКА:

– в межах ключично-грудного трикутника *lamina profunda f. pectoralis propriae* відрізняється особливою щільністю і носить однойменну назву – *f. clavipectoralis*;

– по нижньому краю великого грудного м’яза поверхнева і глибока пластинки власної фасції грудей зростаються, утворюючи **пахвову фасцію**, *fascia axillaris*, яка направляється на латеральну стінку *cavitas axillaries* і покриває *m. serratus anterior*.

ТОПОГРАФІЯ ГРУДЕЙ

У області грудей в якості топографо-анатомічних утворень можна виділити ділянки трикутної форми (**трикутники**), обмежені краями великого і малого грудних м’язів, та **міжфасціальні простори**. У області грудей виділяють **три трикутники і два міжфасціальні простори**.

1. Верхній - ключично-грудний трикутник, *trigonum clavipectorale*, знаходиться між ключицею і верхнім краєм *m. pectoralis minor* (рис. 5.9).

2. Середній - грудний трикутник, *trigonum pectorale*, відповідає контурам *m. pectoralis minor*.

3. Нижній - підгрудний трикутник, *trigonum subpectorale*, обмежений нижніми краями *mm. pectorales major et minor*.

Між м’язами грудей є поверхневий і глибокий субпекторальні міжфасціальні простори.

1. Поверхневий субпекторальний простір, *spatium subpectorale superficiale*, розташований між *lamina superficialis et lamina profunda f. pectoralis propriae*, які покривають відповідно великий і малий грудні м’язи.

2. Глибокий субпекторальний простір, *spatium subpectorale profundum*, розташований між *lamina profunda et thoracica f. pectoralis propriae*, які покривають, відповідно, малий грудний і зовнішні міжреброві м’язи. У зазначених просторах розташовані: жирова клітковина і лімфатичні вузли.

Кровообігання, венозний і лімфатичний відтік, іннервація м’язів грудей представлені у табл. 5.2.

Таблиця 5.2

М’язи грудей

Кровообігання	Венозний і лімфатичний відтік	Іннервація
- <i>a. intercostalis suprema</i> із <i>tr. costocervicalis</i> із <i>a. subclavia</i> ; - <i>rr. intercostales anteriores et rr. perforantes</i> із <i>a. thoracica interna</i> з <i>a. subclavia</i> ; - <i>a. thoracoacromialis</i> , <i>a. thoracica superior et</i>	I. Венозний відтік: - <i>v. intercostalis suprema</i> - у <i>v. brachiocephalica</i> ; - <i>v. intercostalis anteriores</i> - у <i>v. thoracica interna</i> і далі - у <i>v. brachiocephalica</i> ; - <i>v. intercostales posteriores</i> - у <i>v. azygos (v. hemiazygos)</i> і	- <i>nn. pectorales laterales et mediales (pl. brachialis)</i> - <i>mm. pectorales major et minor</i> ; - <i>n. subclavius (pl. brachialis)</i> - <i>m. subclavius</i> ; - <i>n. thoracicus longus (pl. brachialis)</i> - <i>m. serratus</i>

<p><i>a. thoracica lateralis</i> із <i>a. axillaris</i> ; - <i>a. intercostales posteriores</i> із <i>pars thoracica aortae</i>.</p>	<p>далі – у <i>v. cava superior</i>. II. Лімфатичний відтік: - у <i>nodi lymphatici axillares, parasternales et interpectoriales</i> лімфа відтікає від <i>mm. pectorales major et minor, m. serratus anterior</i>; - у <i>nodi lymphatici axillares</i> лімфа відтікає від <i>m. subclavius</i>; - у <i>nodi lymphatici intercostales</i> лімфа відтікає від <i>mm. subcostales</i> ; - у <i>nodi lymphatici parasternales et intercostales</i> лімфа відтікає від <i>mm. intercostales externi et interni, m. transversus thoracis</i>.</p>	<p><i>anterior</i>; - <i>nn. intercostales</i> - власні м'язи грудей.</p>
--	---	---

5.7.3. ДІАФРАГМА

Діафрагма (грудочеревна перетинка), *diaphragma (m. phrenicus)* (рис. 5.10) – непарний м'яз, що розділяє грудну і черевну порожнини. У діафрагмі виділяють:

1. Сухожилковий центр, *centrum tendineum*.

2. М'язову частину, *pars muscularis*.

Права частина куполу діафрагми розташовується на рівні хряща п'ятого ребра, а ліва – хряща шостого ребра. Зверху і знизу діафрагма покрита фасціями: відповідно – *f. endothoracica* і *f. endoabdominalis*, а також серозними оболонками – плеврою і очеревиною.

У сухожилковому центрі розрізняють:

– серцеве втиснення, *impressio cordis*;

– отвір нижньої порожнистої вени, *foramen v. cavae inferior*.

У *pars muscularis* діафрагми розрізняють три частини: *поперекову, реберну* та *груднинну* (рис. 5.10).

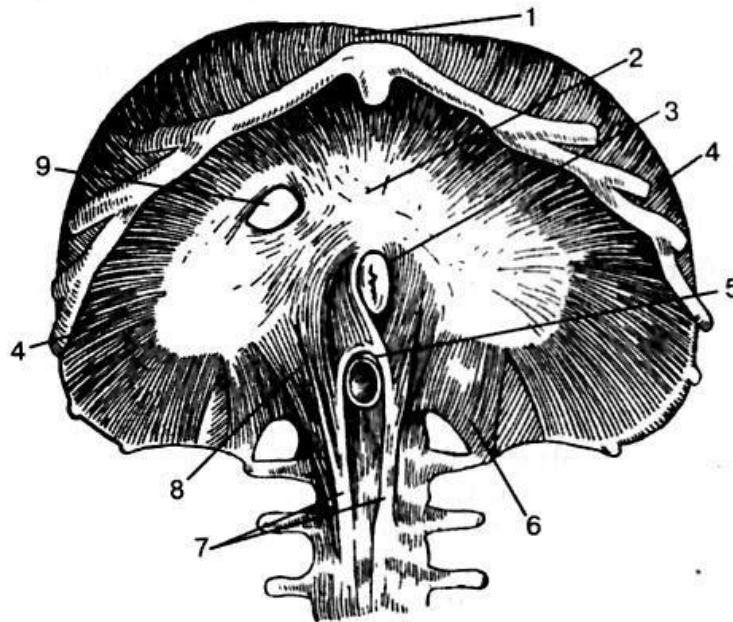


Рис. 5.10. Діафрагма (вигляд знизу, схема).

1 – *pars sternalis*; 2 – *centrum tendineum*; 3 – *hiatus esophageus*; 4 – *pars costalis*; 5 – *hiatus aorticus*; 6 – *crus laterale*; 7 – *crus mediale*; 8 – *crus intermedium*; 9 – *foramen v. cavae*.

1. **Поперекова частина, *pars lumbalis***, складається з трьох ніжок: **медіальної, латеральної і проміжної**.

1) **Медіальна ніжка, *crus mediale***, починається праворуч від *corpus L₄*, а зліва – від *corpus L₃*, а також від *lig. longitudinale anterius*. На рівні Th₁₂-L₁ права і ліва ніжки сходяться, утворюють серединну **дугоподібну зв'язку, *lig. arcuatum medianum***, яка обмежує **аортальний отвір, *hiatus aorticus***. У ньому проходить аорта і грудна лімфатична протока. Потім м'язові пучки розходяться, утворюючи **стравохідний отвір, *hiatus esophageus***, який знаходиться на рівні Th₁₀₋₁₁. У ньому проходить стравохід і блукаючі нерви.

2) **Проміжна ніжка, *crus intermedium***, починається від бічної поверхні *corpus L₂*. Від *crus mediale* вона відокремлена щілиною, через яку праворуч проходить **великий нутряний нерв, *n. splanchnicus major*** і *v. azygos*, а зліва – той же нерв і *v. hemiazygos*. Безпосередньо через проміжну ніжку проходить **малий нутряний нерв, *n. splanchnicus minor***.

3) **Латеральна ніжка, *crus laterale***.

У щілині між латеральної і проміжної ніжками проходить **симпатичний стовбур, *truncus sympathicus***. Назовні від латеральної ніжки розташовані 2 дугоподібні зв'язки:

– **медіальна дугоподібна зв'язка, *lig. arcuatum mediale***, перекинута над *m. psoas major*, фіксована до тіла L₁ і поперечного відростка;

– **латеральна дугоподібна зв'язка, *lig. arcuatum laterale***, перекинута над *m. quadratus lumborum*, фіксувана до поперечного відростка L₂ і *costa 12*.

2. **Рєброва частина, *pars costalis***, починається від шести нижніх ребер і закінчується в *centrum tendineum*.

3. **Груднинна частина, *pars sternalis***, починається від задньої поверхні мечоподібного відростка грудини і закінчується в *centrum tendineum*.

Між *pars sternalis* і *pars costalis* розташований **грудинно-ребровий трикутник (щілина Ларрея), *trigonum sternocostale***; суміжні краї *pars lumbalis* і *pars costalis* обмежують **попереково-ребровий трикутник, *trigonum lumbocostale***. У названих трикутниках грудна і черевна порожнини роз'єднані тільки фасціями і серозними

оболонками. Це «слабкі місця», у яких виникають діафрагмальні грижі. Діафрагма – дихальний м'яз. При її скороченні купол дещо ущільнюється, опускаючись на 1-3 см. Опускання діафрагми у значній мірі обумовлює акт вдиху. Саме на вдиху з'являється «черевний» тип дихання, більш чітко виражений у чоловіків і дітей. У жінок переважає «грудний» тип дихання, обумовлений розширенням грудної клітки, яке викликане скороченням міжребрових, драбинчастих та інших м'язів.

Розслабляючись, діафрагма повертається до початкового стану, об'єм грудної клітки зменшується, і відбувається видих.

Вміст, топографія щілин і отворів діафрагми представлені в таблиці 5.3.

Таблиця 5.3

Вміст, топографія щілин і отворів діафрагми

Отвори, щілини	Топографія	Вміст
Отвір нижньої порожнистої вени, <i>foramen venae cavae inferioris</i>	Сухожилковий центр в області серцевого втиснення (прикріплення до грудини хряща VI ребра)	- <i>vena cava inferior</i>
Аортальний отвір, <i>hiatus aorticus</i>	Між сухожилковими пучками медіальних ніжок (Th ₁₂ -L ₁)	- <i>aorta</i> ; - <i>ductus thoracicus</i>
Стравохідний отвір, <i>hiatus esophageus</i>	Між м'язовими пучками медіальних ніжок (Th ₁₀ -Th ₁₁)	- <i>esophagus</i> ; - <i>n. vagus dexter et n. vagus sinister</i>
Щілина між медіальною і проміжною ніжками	Збоку від хребетного стовпа (Th ₁₁ -Th ₁₂)	- <i>n. splanchnicus major</i> ; - <i>v. azygos</i> (справа); - <i>v. hemiazygos</i> (зліва)
Щілина між проміжною і латеральною ніжками	Збоку від хребетного стовпа (Th ₁₁ -Th ₁₂)	- <i>truncus sympathicus</i>
Щілина між м'язовими пучками проміжної ніжки	Збоку від хребетного стовпа (Th ₁₁ -Th ₁₂)	- <i>n. splanchnicus minor</i>
Грудинно-ребровий трикутник, <i>trigonum sternocostale</i>	Збоку від основи мечоподібного відростка	- <i>a. epigastrica superior</i> із <i>a. thoracica interna</i> із <i>a. subclavia</i> ; - <i>vv. epigastricae superiores</i> - у <i>v. brachiocephalica</i>

Кровопостачання, венозний і лімфатичний відтік, іннервація діафрагми представлені у табл. 5.4.

Діафрагма

Кровообіг	Венозний і лімфатичний відтік	Іннервація
<p>- <i>a. musculophrenica</i>, <i>a. pericardiophrenica</i> – із <i>a. thoracica interna</i> із <i>a. subclavia</i>;</p> <p>- <i>aa. intercostales posteriores</i>, <i>aa. phrenicae superiores</i> – із <i>pars thoracica aortae</i>;</p> <p>- <i>aa. phrenicae inferiores</i> із <i>pars abdominalis aortae</i>.</p>	<p>I. Венозний відтік:</p> <p>- <i>v. musculophrenica</i> – у <i>v. thoracica interna</i> а далі – у <i>v. brachiocephalica</i>;</p> <p>- <i>v. pericardiophrenica</i> – у <i>v. brachiocephalica</i>;</p> <p>- <i>vv. intercostales posteriores</i>, <i>vv. phrenicae superiores</i> – у <i>v. azygos (v. hemiazygos)</i> і далі – у <i>v. cava inferior</i>;</p> <p>- <i>v. phrenicae inferiores</i> – у <i>v. cava inferior</i>.</p> <p>II. Лімфатичний відтік:</p> <p>- у <i>nodi lymphatici parasternales, phrenici superiores et inferiores</i> лімфатичний відтік від <i>diaphragma</i>.</p>	<p>- <i>n. phrenicus (pl. cervicalis)</i></p>

5.7.4. М'ЯЗИ, ФАСЦІЇ І ТОПОГРАФІЯ ЖИВОТА.

Живіт, *abdomen*, являє собою частину тулуба, розташовану між областю грудей і тазом. **Межами** живота є:

- **зверху** - умовна горизонтальна лінія, що проходить через підставу мечоподібного відростка;
- **знизу** - *crista iliaca, lig. inguinale* і верхній край лобкового симфізу;
- **латерально** - *linea axillaris posterior*.

Вся область живота ділиться на три відділи за допомогою двох горизонтальних ліній. Верхня – *linea bicostarum* з'єднує передні кінці десятих ребер. Нижня – *linea bispinarum*, з'єднує передні верхні ості правої і лівої клубових кісток. Верхній відділ живота отримав назву – надчерев'я, середній – черевна область (череві) і нижній – підчерев'я.

У області живота виділяють **три відділи і дев'ять областей**.

Верхній відділ живота – **надчерев'я**, *epigastrium*, розташовується вище *linea bicostarum*, яка з'єднує хрящі X ребер (рис. 5.11). Він включає **три області: надчеревну область**, *regio epigastrica*; **ліву і праву підреброві області**, *regio hypochondriaca dextra et sinistra*.

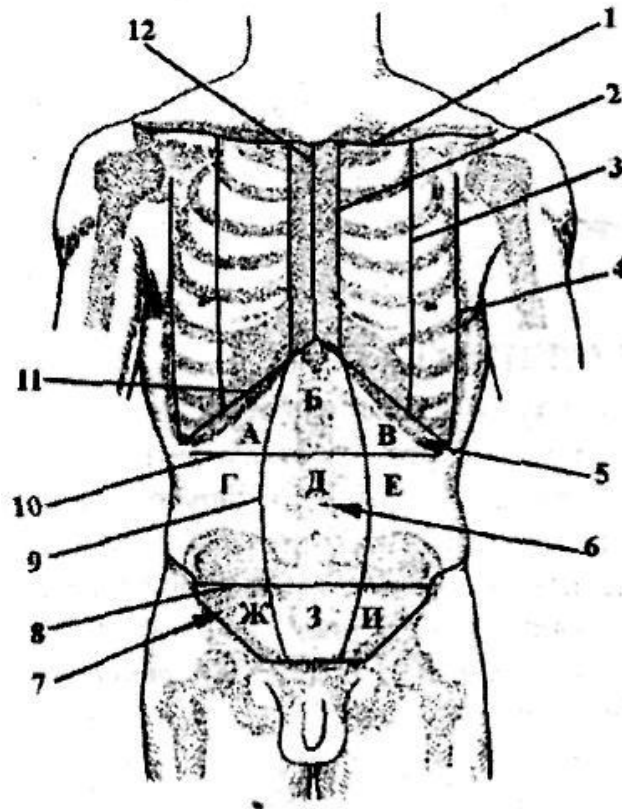


Рис. 5.11. Лінії грудей і області живота.

1 - *clavicula*, 2 - *linea sternalis*; 3 - *linea medioclavicularis*; 4 - *linea axillaris anterior*; 5 - *epigastrium*; 6 - *mesogastrium*; 7 - *hypogastrium*; 8 - *linea bispinarum*; 9 - *linea semilunares*; 10 - *linea bicostarum*; 11 - *arcus costalis*; 12 - *linea mediana anterior*.

Нижній відділ – **підчерев'я**, *hypogastrium*, розташований нижче *linea bispinarum*, яка з'єднує *spina iliaca anterior superior* протилежних боків. Він включає: **лобкову область**, *regio pubica*; **праву і ліву пахові області**, *regio inguinalis dextra et regio inguinalis sinistra*.

Середній відділ – **черев**, *mesogastrium*, розташований між *linea bicostarum et linea bispinarum*. Він включає в себе: **пупкову область**, *regio umbilicalis*; **праву і ліву бічні області** живота, *regio abdominis lateralis dextra et regio abdominis lateralis sinistra*.

Поділ відділів на області здійснюється вертикальними лініями, що відповідають латеральному краю прямих м'язів живота.

Класифікація м'язів живота за розташуванням і формою:

I. Передньо-латеральна група:

1 – **довгі м'язи**: прямий м'яз живота і пірамідальний м'яз;

2 – **широкі м'язи**: зовнішній косий м'яз живота, внутрішній косий м'яз живота, поперечний м'яз живота.

II. Задня група: квадратний м'яз попереку.

Всі перераховані м'язи парні, мають спінальне походження (вентральні).

I. Передньо-латеральна група

Довгі м'язи

Прямий м'яз живота, *m. rectus abdominalis* (рис. 5.12):

– початок: *cartilagine costae 5-7, processus xiphoideus*;

– прикріплення: *os pubis* (верхній край);

– функція: опускання ребер; нахил тулуба в сторону (при односторонньому скороченні); при *punctum fixum* на грудній клітці – піднімання тазу (під час лазення по дереву).

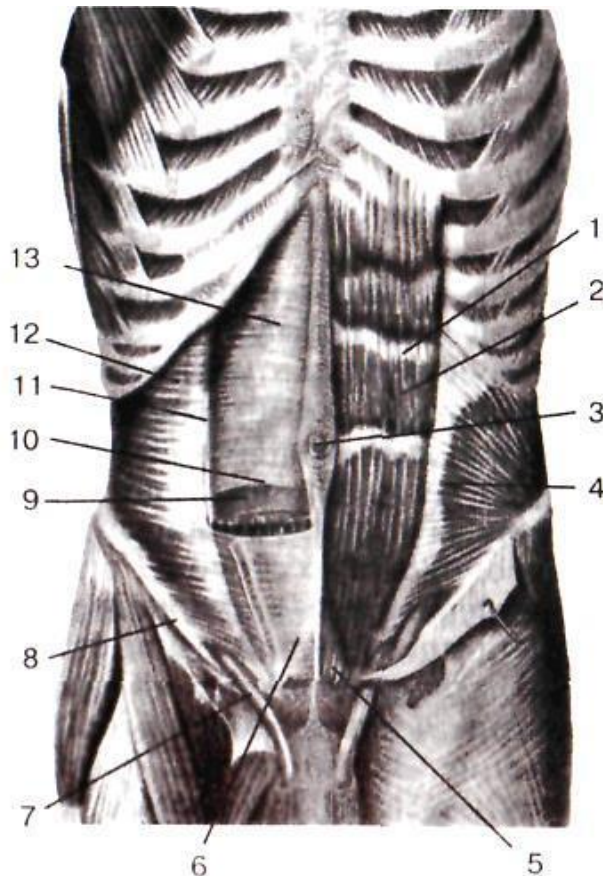


Рис. 5.12. М'язи живота (справа видалені *mm. obliqui* і перерізаний *m. rectus abdominis*, зліва видалений *m. obliquus externus abdominis* і вскрита *vagina m. recti abdominis*).

1 – *intersectio tendinea*; 2 – *m. rectus abdominis*; 3 – *umbo*; 4 – *m. obliquus internus abdominis*; 5 – *m. pyramidalis*; 6 – *vagina m. recti abdominis* (передня стінка); 7 – *funiculus spermaticus*; 8 – *ligamentum inguinale*; 9 – *fascia transversalis*; 10 – *linea arcuata*; 11 – *linea semilunaris*; 12 – *m. transversus abdominis*; 13 – *vagina m. recti abdominis* (задня стінка).

Пірамідальний м'яз: *m. pyramidalis*:

- початок: *tuberculum pubicum*;
- прикріплення: *linea alba* (нижній відділ);
- функція: напружує білу лінію і апоневроз зовнішнього косого м'яза живота.

Широкі м'язи.

Зовнішній косий м'яз живота, *m. obliquus externus abdominis*:

- початок: *costae 1-4*;
- прикріплення: *labium externum cristae iliace* (передня частина); донизу переходить в *ligamentum inguinale*; а медіально – в апоневроз;
- функція: згинання хребта (при двосторонньому скороченні); поворот тулуба у протилежний бік (при односторонньому скороченні); опускання ребер.

Внутрішній косий м'яз живота, *m. obliquus internus abdominalis*:

- початок: *f. thoracolumbalis* (поверхневий листок); *linea intermedia crista iliaceae*, *lig. inguinale* (латеральна частина);

– прикріплення: задні пучки – до *costae 10-12*; інші пучки переходять в апоневроз, який переплітається із апоневрозом широких м'язів протилежного боку, беручи участь в утворенні піхви прямого м'яза і білої лінії живота;

– функція: поворот тулуба у бік скорочення (при односторонньому скороченні); згинання хребта (при двосторонньому скороченні); опускання ребер.

Поперечний м'яз живота, *m. transversus abdominis*;

– початок: *costae 7-12; fascia thoracolumbalis* (глибокий листок); *labium internum cristae iliacaе; lig. inguinale* (латеральна третина);

– прикріплення: на передньо-бічній поверхні живота переходить в апоневроз, який переплітається із апоневрозами широких м'язів живота з протилежного боку, беручи участь в утворенні піхви прямого м'яза і білої лінії живота;

– функція: сприяє фіксації органів живота.

ПРИМІТКА:

1. **Пахова (Пупартова) зв'язка, *lig. inguinale (Poupartii)*** являє собою потовщений і загнутий у вигляді жолобка нижній край апоневрозу зовнішнього косого м'яза живота, який простягається від *spina iliaca anterior superior* до *tuberculum pubicum et symphysis pubica*.

2. Латеральна ніжка пахової зв'язки утворює загин вгору по *tuberculum pubicum* – **загнуту зв'язку, *lig. reflexum***, а також загин донизу – **лакунарну зв'язку, *lig. lacunare***.

3. У чоловіків нижні пучки *m. obliquus abdominalis internus et m. transversus abdominalis* направляються у паховий канал, утворюючи **м'яз, що піднімає яєчко, *m. cremaster***.

4. Перехід м'язової частини *m. transversus abdominalis* у апоневроз називається **півмісяцевою лінією, *linea semilunaris***.

5. **М'язи черевного пресу, *prelum abdominale***, – це сукупність передньо-латеральної групи м'язів живота.

II. Задня група м'язів живота.

Квадратна м'яз попереку, *m. quadratus lumborum*:

– початок: *labium internum cristae iliace* (задня частина) *et lig. iliolumbale; processus transversus L₂₋₅*;

– прикріплення: *costae 12, corpus Th₁₂ et processus transversus L₁₋₄*;

– функція: підтримка вертикального положення хребта (при двосторонньому скороченні); нахил хребта в бік (при односторонньому скороченні).

ФАСЦІЇ ЖИВОТА

У області живота є **три фасції**:

– **поверхнева** фасція живота;

– **власна** фасція живота;

– **внутрішньочеревна** фасція живота.

1. **Поверхнева фасція живота, *f. abdominalis superficialis***, розташовується за підшкірною жировою клітковиною; в підчеревній області складається з поверхневого і глибокого листків, між якими знаходиться клітковина і підшкірні вени.

2. **Власні фасції живота, *f. abdominalis propria***, складаються із трьох пластинок:

– **поверхнева пластинка власної фасції живота, *lamina superficialis fasciae abdominis propriae***, охоплює зовнішній косий м'яз живота з усіх боків; в області *annulus inguinalis superficialis* утворює **міжніжкові волокна, *fibrae intercrurales***, продовжуючись у *f. cremasterica*;

– **проміжна пластинка власної фасції живота, *lamina intermedia fasciae abdominis propriae***, охоплює внутрішній косий м'яз живота із обох боків;

– **глибока пластинка власної фасції живота, *lamina profunda intermedia fasciae abdominis propriae***, покриває поперечну м'яз живота тільки ззовні.

3. Внутрішньочеревна фасція, *f. endoabdominalis*, вистилає зсередини стінки живота; до неї прилягає парієтальна очеревина. У ній виділяють п'ять частин, які мають назви окремих фасцій:

- **поперечна фасція, *f. transversalis***, покриває *m. transversus abdominis*;
- **діафрагмальна фасція, *f. diaphragmatica***, покриває однойменний м'яз;
- **фасція квадратного м'язу поперек, *f. quadratus lumborum***;
- **клубова фасція, *f. iliaca***, покриває *m. iliopsoas*;
- **тазова фасція, *f. pelvis***, вистилає стінки малого таза.

ТОПОГРАФІЯ ЖИВОТА

До топографо-анатомічних утворень живота відносять піхву прямого м'яза живота, білу лінію живота, пупкове кільце і паховий канал.

1. Піхва прямого м'яза живота, *vagina m. recti abdominis*. Прямий м'яз живота укладений у піхву, яка утворена апоневрозами широких м'язів (рис. 5.13 А, Б), має дві стінки: **передню і задню**, які на всьому своєму протязі побудовані неоднаково:

– **вище *linea arcuata***:

а) передня стінка утворена апоневрозом зовнішнього косого м'яза живота і передньою пластинкою апоневроза внутрішнього косого м'яза живота;

б) задня стінка утворена задньою пластинкою апоневроза внутрішнього косого м'яза живота, апоневрозом поперечного м'яза живота, поперечною фасцією і очеревиною;

– **нижче *linea arcuata***:

а) передня стінка утворена апоневрозами всіх широких м'язів живота;

б) задня стінка утворена поперечною фасцією і очеревиною.

ПРИМІТКА: дугоподібна лінія, *linea arcuata*, – це місце переходу апоневрозів внутрішнього косого і поперечного широких м'язів живота із задньої стінки піхви прямого м'яза живота на передню; вона розташована на задній стінці піхви прямого м'яза живота на 4-5 см нижче пупка.

Місце переходу м'язових пучків поперечного і косих м'язів у сухожильний апоневроз являє собою дугоподібно опуклу назвну лінію, звану **півмісяцеву лінію, *linea semilunaris***. Вона розташована латеральніше зовнішнього краю прямого м'яза живота.

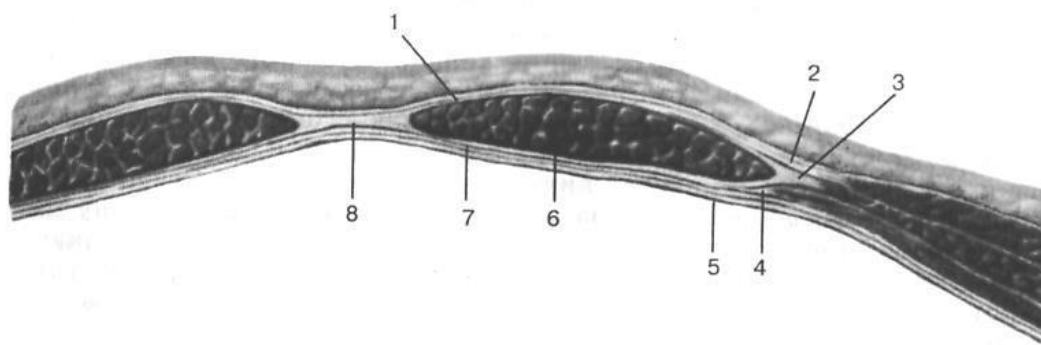


Рис. 5.13. А. Будова передньої черевної вище пупка (горизонтальний розріз).

1 – *vagina m. recti abdominis* (передня стінка); 2 – *aponeurosis m. obliqui externi abdominis*; 3 – *aponeurosis m. obliqui interni abdominis*; 4 – *aponeurosis m. transversi abdominis*; 5 – *fascia transversalis*; 6 – *m. rectus abdominis*; 7 – *vagina m. recti abdominis* (задня стінка); 8 – *linea alba*.

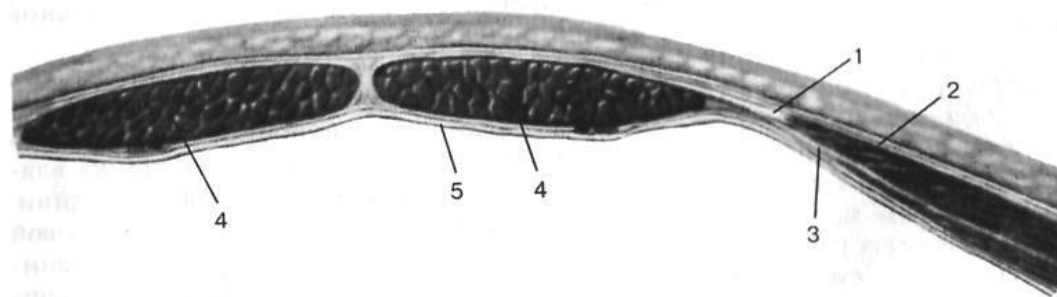


Рис. 5.13. Б. Будова передньої черевної стінки нижче пупка (горизонтальний розріз).
 1 – *aponeurosis m. obliqui interni abdominis*; 2 – *aponeurosis m. obliqui externi abdominis*; 3 – *aponeurosis m. transversi abdominis*; 4 – *m. rectus abdominis*; 5 – *fascia transversalis*.

2. Біла лінія живота, *linea alba*, – це перехрещення апоневрозів всіх широких м'язів живота протилежних боків по серединній лінії. При цьому, пучки, що належать *m. obliquus externus abdominis dexter*, переходять у пучки *m. obliquus externus abdominis sinister* і навпаки. Описане перехрещення волокон утворює міцну фіброзну перегородку, що містить дуже мало кровоносних судин – *білу лінію живота*. Вона простягається від мечоподібного відростка до лобкового симфізу і має довжину 30-40 см. Вище пупка вона ширша і тонша; нижче пупка – вже і товстіше.

3. Пупкове кільце, *anulus umbilicalis*, розташоване приблизно по середині білої лінії живота, заповнено рубцевою тканиною (потовщена частина пупкової фасції). На шкірі у цьому місці розташований **пупок, *umbilicus***. Краніально і каудально від кільця пупкова фасція закінчується загостреними кінцями, під якими можливі грижі у разі неповного пупкового кільця.

4. Паховий канал, *canalis inguinalis* (рис. 5.14 А, Б) – це щілиноподібний простір, розташований над медіальною і середньою частинами пахової зв'язки. У чоловіків у паховому каналі знаходиться сім'яний канатик, *funiculus spermaticus*, у жінок – **кругла зв'язка матки, *lig. teres uteri***. Канал має **чотири стінки і два отвори**.

Стінки каналу утворені:

- **передня** – апоневрозом *m. obliquus externus abdominis*;
- **задня** – *f. transversalis*, і очеревиною;
- **верхня** – нижніми пучками *m. obliquus internus abdominis et m. transversus abdominis*;
- **нижня** – *lig. inguinale*.

Зовнішній отвір (**поверхнєве пахове кільце**), *annulus inguinalis superficialis*, – це щілина у апоневрозі зовнішнього косоного м'яза живота. Його обмежують:

- знизу – латеральна ніжка, *crus laterale*;
- зверху – медіальна ніжка, *crus mediale*;
- латерально – міжніжка волокна, *fibrae intercrurales*;
- медіально – загнута зв'язка, *lig. reflexum*.

Глибоке пахове кільце, *annulus inguinalis profundus*, розташоване на рівні межі між латеральною і середньою частинами пахової зв'язки і відповідає **латеральній паховій ямці, *fossa inguinalis lateralis***, – заглиблення на внутрішній стінці живота у місці виходу сім'яного канатика із пахового каналу. Глибоке пахове кільце знаходиться у поперечній фасції живота і являє собою не вільний отвір, а лійкоподібне заглиблення, медіально обмежене **міжямочковою зв'язкою, *lig. interfoveolare***. Досередини від міжямочкової зв'язки волокна апоневрозу поперечного м'яза живота, загинаючи і переплітаючись, кріпляться до горбка і гребеня лобкової кістки, утворюючи сполучні сухожилки, які називаються **паховим серпом, *falx inguinalis***.

ПРИМІТКА:

1. «Слабкими» місцями живота, у яких найчастіше утворюються грижі, є: 1 – паховий канал; 2 – пупкове кільце; 3 – ділянка білої лінії вище пупка; 4 – задня стінка

півхи прямого м'язу живота нижче дугоподібної лінії; 5 – стравохідний отвір діафрагми (див. нижче); 6 – попереково-ребровий і реброво-грудинний трикутники діафрагми.

2. До «слабких» місць слід також віднести розташований в задньобічній частині тулуба **поперековий трикутник**, *trigonum lumbale*, який обмежений:

- знизу – *crista iliaca*;
- медіально – краєм *m. latissimus dorsi*;
- латерально – краєм *m. obliquus abdominis externus*.

Дугоподібна і напівмісяцева лінія також є «слабкими» місцями живота.

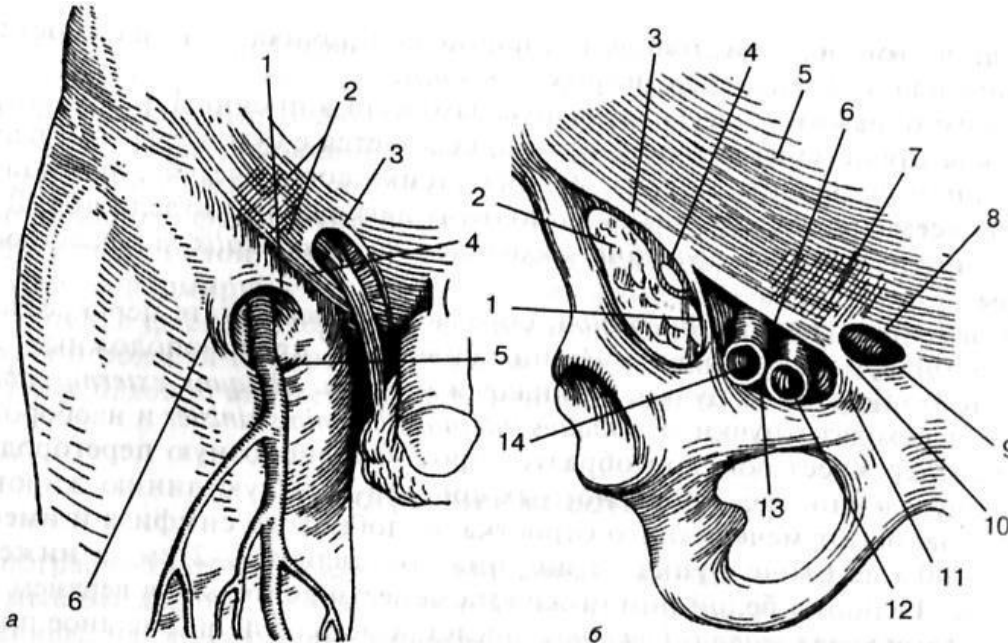


Рис. 14. Схема зовнішнього отвору пахового і зовнішнього отвору черевного каналів (а); м'язової і судинної комірок (б).

а: 1 – *cornu superius*; 2 – *fibrae intercrurales*; 3 – *crus mediale*; 4 – *crus laterale*; 5 – *cornu inferius*; 6 – *margo falciformis*; **б:** 1 – *arcus iliopectineus*; 2 – *m. iliopsoas*; 3 – *lig.inguinale*; 4 – *lacuna musculorum (n. femoralis)*; 5 – *aponeurosis m. obliqui externi abdominis*; 6 – *lacuna vasorum*; 7 – *fibrae intercruralae*; 8 – *crus mediale*; 9 – *lig.reflexum*; 10 – *crus laterale*; 11 – *lig. lacunare*; 12 – *v. femoralis*; 13 – *lig.pectineale*; 14 – *a. femoralis*.

Кровообіг, венозний і лімфатичний відтік м'язів живота представлені у таблиці 5.5.

Таблиця 5.5

<i>М'язи живота</i>		
<i>Кровообіг</i>	<i>Венозний та лімфатичний відтік</i>	<i>Інервація</i>
- <i>a. epigastrica superior et a. musculophrenica</i> із <i>a. thoracica interna</i> із <i>a. subclavia</i> ; - <i>a. thoracica lateralis</i> із <i>a. axillaris</i> ; - <i>a. intercostales posteriores</i> із <i>pars thoracica aortae</i> ; - <i>a. lumbales</i> із <i>pars abdominalis aortae</i> ;	I. Венозний відтік: - <i>v. epigastrica superior et v. musculophrenica</i> – у <i>v. thoracica interna</i> далі – у <i>v. brachiocephalica</i> ; - <i>v. thoracica lateralis</i> – у <i>v. axillaris</i> ; - <i>v. intercostales posteriores</i> – у <i>v. azygos (v. hemiazygos)</i> і далі – у <i>v. cava superior</i> ; - <i>vv. lumbales</i> – у <i>v. cava inferior</i> ; - <i>v. iliolumbales</i> – у <i>v. iliaca interna</i> ;	- <i>nn. intercostales ThVI-XII</i> ; - <i>nn. iliohypogastricus, n. ilioinguinalis (pl. lumbalis)</i> .

<p>- <i>aa. iliolumbales</i> із <i>a. iliaca interna</i>; - <i>a. epigastrica inferior</i> et <i>a. circumflexa ilium profunda</i> із <i>a. iliaca externa</i>; - <i>a. circumflexa ilium superficialis</i> із <i>a. femoralis</i>.</p>	<p>- <i>v. epigastrica inferior</i> et <i>v. circumflexa ilium profunda</i> – у <i>v. iliaca externa</i>; - <i>v. circumflexa ilium superficialis</i> – у <i>v. saphena magna</i> – у <i>v. femoralis</i>.</p> <p>II. Лімфатичний відтік: - у <i>nodi lymphatici epigastrici inferiores, iliaci externi, parastemales</i> лімфа відтікає від <i>mm. obliquii externi et interni, m. transversus, m. rectus abdominis</i>; - у <i>nodi lymphatici epigastrici inferiores</i> лімфа відтікає від <i>m. pyramidalis</i>; - у <i>nodi lymphatici lumbales</i> лімфа відтікає від <i>m. quadratus lumborum</i>.</p>	
---	--	--

5.7.5. М'ЯЗИ, ФАСЦІЇ І ТОПОГРАФІЯ ГОЛОВИ

Межами голови є: виступ підборіддя, тіло і гілка нижньої щелепи, зовнішній слуховий прохід, соскоподібний відросток, верхня каркова лінія, зовнішній потиличний виступ (рис. 5.15).

Класифікація м'язів голови за функцією і розташуванням:

I. Мімічні м'язи:

1. **М'язи склепіння черепа** (надчерепної м'яз).
2. **М'язи зовнішнього вуха** (передній, верхній і задній вушні м'язи).
3. **М'язи округлості очей** (коловий м'яз ока, м'яз, що зморщує брову, м'яз гордіїв).
4. **М'яз носа** (носовий м'яз).
5. **М'язи округлості рота** (м'яз, що піднімає верхню губу, великий і малий виличні м'язи, м'яз сміху, м'яз, що опускає кут рота, м'яз, що піднімає кут рота, м'яз, що опускає нижню губу, підборідний м'яз, коловий м'яз рота, щічний м'яз).

II. Жувальні м'язи: *жувальний м'яз, скроневий м'яз, латеральний крилоподібний м'яз, медіальний крилоподібний м'яз.* За походженням м'язи голови є краніальними: жувальні м'язи – похідні I вісцеральної дуги (отримують іннервацію від трійчастого нерва); мімічні м'язи – похідні II вісцеральної дуги (отримують іннервацію від лицевого нерва).

I. Мімічні м'язи.

Мімічні м'язи є похідними мезенхіми II вісцеральної дуги і мають наступні анатомо-фізіологічні особливості:

1. Починаючись на поверхні кісток або на прилягаючих фасціях, ці м'язи закінчуються у шкірі. При скороченні мімічні м'язи здатні викликати складні рухи шкіри, змінюють її рельєф. Також м'язи обличчя беруть участь також в членороздільній мові і акті жування. Ці м'язи при скороченні утворюють на шкірі різні види складки і поглиблення, які із віком при втраті шкірою еластичності можуть набути постійний характер.

2. Більшість мімічних м'язів зосереджена навколо природних отворів у області обличчя. М'язові пучки мімічних м'язів мають колову і радіальну орієнтацію. Колові м'язи виконують роль сфінктерів (звужувачів), радіально розташовані – розширювачі.

3. Більшість мімічних м'язів не мають фасцій і сухожилів, хоча під шкірою є невелика кількість жирової клітковини, а надчерепний м'яз формує широкий апоневроз.

4. Мімічні м'язи не мають антагоністів, не утворюють важелів, які перекидаються через суглоби.

1. М'язи склепіння черепа.

Надчерепний м'яз, *m. epicranius*; його основними частинами є *потиличий та лобовий м'язи* (черевця), *venter occipitofrontalis*:

– початок: *venter occipitalis* – *linea nuchae superior*, переходить у *galea aponeurotica*; *venter frontalis* починається від – *galea aponeurotica*;

– прикріплення: шкіра брів;

– функція: піднімання брів (лобове черевце).

2. М'язи зовнішнього вуха.

Передній, верхній і задній вушні м'язи, *mm. auricularis anterior, posterior et superior*, розвинені слабо, можуть забезпечувати рухи вушної раковини лише у деяких людей.

3. М'язи округлості очей.

Коловий м'яз ока, *m. obliquus oculi*:

– **очноямкова частина, *pars orbitalis***, оточує *aditus orbitae*;

– **повікова частина, *pars palpebralis***, лежить під шкірою верхньої і нижньої повіки;

– **сльозова частина, *pars lacrimalis***, починається від *crista lacrimalis posterior*; прикріплюється до сльозового мішка;

– функція: *pars lacrimalis* – розширення сльозового мішка і надходження у нього сльозової рідини; *pars palpebralis* – змикання повік; *pars orbitalis* – утворення складок навколо очниці.

М'яз, що зморщує брови, *m. corrugator supercilii*:

– початок: *pars nasalis ossis frontalis*;

– прикріплення: шкіра брови;

– функція: зміщення брови вниз і медіально.

М'яз гордіїв, *m. procerus*:

– початок: спинка носа;

– прикріплення: шкіра надперенісся;

– функція: утворення шкірних складок у області надперенісся.

4. М'язи носа.

Носовий м'яз, *m. nasalis*: складається з двох частин: **поперечної, *pars transversa***, та **крилової, *pars alaris***.

– початок: *juga alveolaria* верхнього ікла і латерального різця;

– прикріплення: а) поперечна частина, *pars transversa*, – з'єднується із однойменною частиною протилежного боку на спинці носа; б) крилова частина, *pars alaris*, – шкіра спинки носа;

– функція: а) поперечна частина – звужує отвір носа; б) крилова частина – пускає крило носа.

5. М'язи округлості рота.

Коловий м'яз рота, *m. orbicularis oris*:

– **зубна частина, *pars labialis***, залягає у товщі губ;

– **крайова частина, *pars marginalis***, обрамляє область рота, переходячи у прилегли м'язи;

– функція: закривання ротової щілини.

М'яз, що піднімає верхню губу, *m. levator labii superioris*:

– початок: підочноямковий край;

– прикріплення: шкіра носогубної складки;

– функція: піднімання верхньої губи.

Великий і малий виличні м'язи, *mm. zygomaticus major et minor*:

– початок: *os zygomaticum*;

– прикріплення: шкіра кута рота і слизова оболонка щоки;

– функція: зміщення кута рота вгору і латерально.

М'яз сміху, *m. risorius*:

– початок: *f. parotidea, et masseterica*;

– прикріплення: приєднується до *m. depressor anguli oris*;

– функція: зміщення кута рота у латеральний бік.

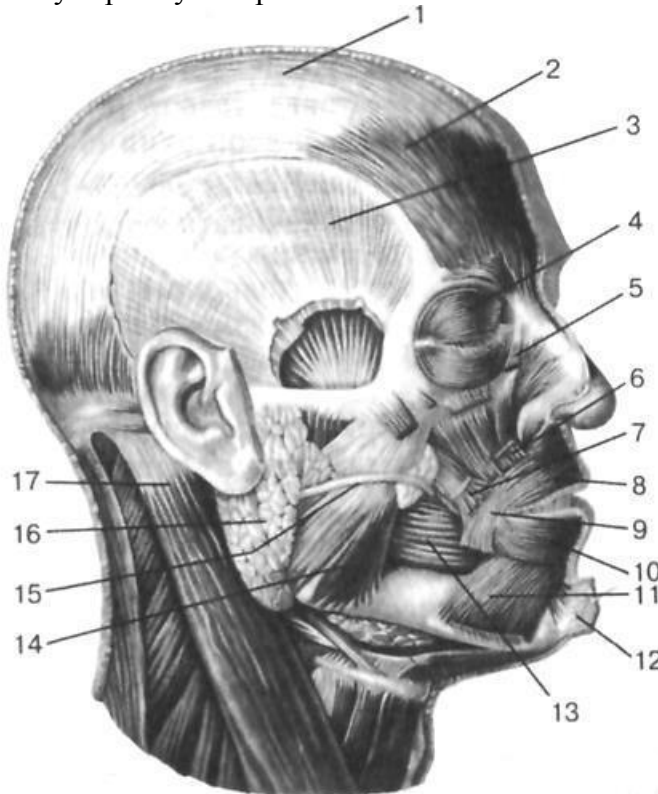


Рис. 5.15. М'язи голови.

1 – *galea aponeurotica (aponeurosis epicranialis)*; 2 – *venter frontalis m. occipitofrontalis*; 3 – *fascia temporalis*; 4 – *m. orbicularis oculi*; 5, 6 – *m. levator labii superioris*; 7 – *m. levator anguli oris*; 8, 10 – *m. orbicularis oris*; 9 – *m. depressor anguli oris*; 11 – *m. depressor labii inferioris*; 12 – *m. mentalis*; 13 – *m. buccinator*; 14 – *m. masseter*; 15 – *ductus parotideus*; 16 – *glandule parotides*; 17 – *m. sternocleidomastoideus*.

М'яз, що опускає кут рота, *m. depressor anguli oris*:

– початок: нижній край *mandibulae*;

– прикріплення: шкіра кута рота;

– функція: зміщення кута рота вниз.

М'яз, що піднімає кут рота, *m. levator anguli oris*:

– початок: *fossa canina*;

– прикріплення: шкіра і слизова оболонка верхньої губи;

– функція: зміщення кута рота вгору.

М'яз, що опускає нижню губу, *m. depressor labii inferioris*:

– початок: *mandibula* (під *foramen mentale*);

– прикріплення: шкіра і слизова оболонка нижньої губи;

– функція: опускання нижньої губи, зміщення її у латеральний бік.

Підборідний м'яз, *m. mentalis*:

– початок: *jugum alveolare mandibule*;

– прикріплення: шкіра підборіддя;

– функція: піднімання шкіри підборіддя.

Щічний м'яз, *m. buccinator*:

– початок: *crista buccinatoria mandibulare; raphe pterygomandibulare*;

– прикріплення: слизова оболонка щоки, верхньої та нижньої губ;

– функція: зміщення кута рота назад, притискання щоки.

Кровообіг, венозний і лімфатичний відтік, іннервація м'язів представлені у таблиці 5.6.

Таблиця 5.6

Мімічні м'язи

Кровообіг	Венозний і лімфатичний відтік	Іннервація
<p>- <i>a. occipitalis et a. auricularis posterior</i> із <i>a. carotis externa</i>; - <i>r. parietalis, r. frontalis et a. zygomaticoorbitalis</i> із <i>a. temporalis superficialis</i> із <i>a. carotis externa</i>; - <i>a. supraorbitalis, a. supratrochlearis</i> (гілки <i>a. frontalis</i>), <i>aa. palpebrales medialis et lateralis et a. dorsalis nasi</i> із <i>a. ophthalmica</i> із <i>a. carotis interna</i>; - <i>a. angularis, a. labiales superior et inferior</i> із <i>a. facialis</i> із <i>a. carotis externa</i>; - <i>a. infraorbitalis et a. buccalis</i> із <i>a. maxillaries</i> із <i>a. carotis externa</i>; - <i>rr. auriculares anteriores</i> із <i>a. temporalis superficialis</i> із <i>a. carotis externs</i>; - <i>a. mentalis</i> із <i>a. alveolaris inferior</i> із <i>a. maxillaris</i> із <i>a. carotis externa</i>; - <i>a. submentalis</i> із <i>a. facialis</i> із <i>a. carotis externa</i>.</p>	<p>І. Венозний відтік: - <i>v. occipitalis et v. auricularis posterior</i> – у <i>v. jugularis externa</i> і далі у <i>v. subclavia</i>; - <i>v. parietalis, v. frontalis et vv. auriculares anteriores</i> – у <i>v. temporalis superficialis</i> і далі у <i>v. retromandibularis</i> – у <i>v. jugularis interna</i>; - <i>vv. supraorbitalis, v. supratrochlearis, v. infraorbitalis, v. dorsalis nasi, v. palpebrales medialis et lateralis, v. angularis, vv. labiales superior et inferior, vv. nasals externae</i> у <i>v. facialis</i> и далі в <i>v. jugularis interna</i>; - <i>v. zygomaticoorbitalis</i> – у <i>v. retromandibularis</i> і далі – у <i>v. jugularis interna</i>; - <i>v. buccalis</i> – у <i>pl. venosus pterygoideus</i> – у <i>v. retromandibularis</i> і далі – у <i>v. jugularis interna</i>.</p> <p>ІІ. Лімфатичний відтік: - у <i>nodi lymphatici parotidei et occipitales</i> лімфа відтікає від <i>m. Occipitofrontalis frontalis</i>; - у <i>nodi lymphatici parotidei</i> лімфа відтікає від м'язів, які обмежують очну щілину; - у <i>nodi lymphatici mastoidei et parotidei</i> від м'язів, які обмежують носові отвори; - у <i>nodi lymphatici parotidei, buccales, submandibulares</i> лімфа відтікає від м'язів, які обмежують ротову щілину, окрім <i>m. depressor labii inferioris, m. depressor anguli oris, m. mentalis</i>; - у <i>nodi lymphatici parotidei, submentales et submandibulares</i> лімфа відтікає від м'язів, що залишилися.</p>	<p>- <i>n. facialis</i> (VII пара)</p>

II. Жувальні м'язи.

Це чотири м'язи, що прикріплюються до нижньої щелепи і приводять у рух нижню щелепу (рис. 5.15-5.16 А, Б).

Жувальний м'яз, *m. masseter*:

- початок: *arcus zygomaticus* (рис. 5.19);
- прикріплення: *tuberositas masseterica mandibulae*;
- функція: піднімання нижньої щелепи.

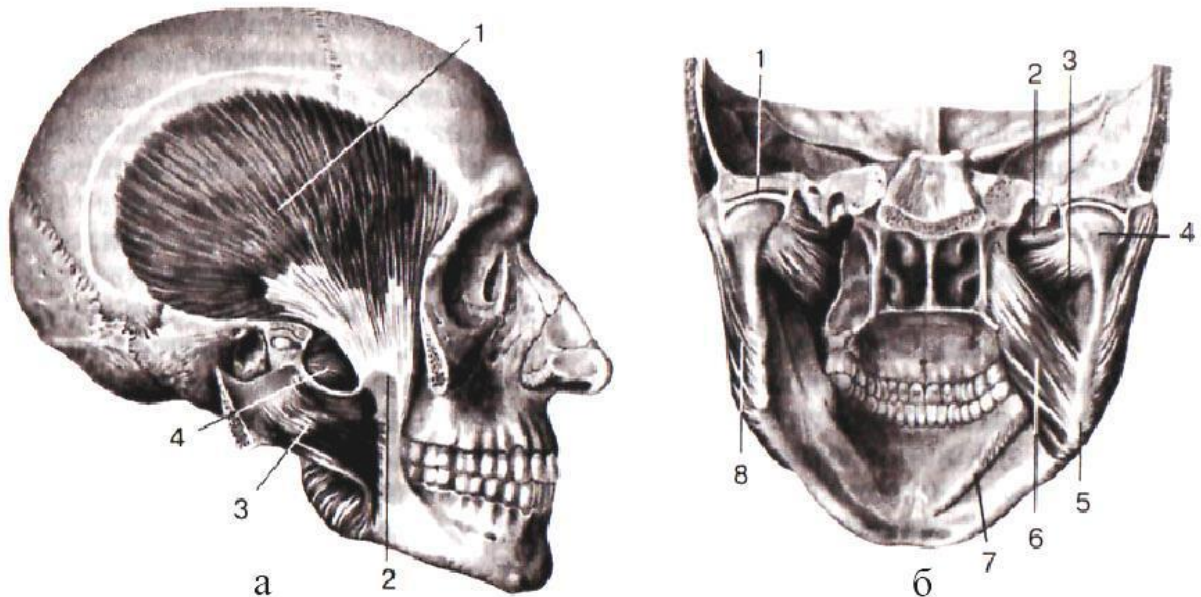


Рис. 5.16. Жувальні м'язи (а – вигляд справа; б – вигляд ззаду).

а: 1 – *m. temporalis*; 2 – *processus coronoideus mandibulae*; 3 – *m. masseter*; 4 – *m. pterygoideus lateralis*; **б:** 1 – *discus articularis*; 2 – *m. pterygoideus lateralis* (верхня головка); 3 – *m. pterygoideus lateralis* (нижня головка); 4 – *processus condylaris mandibulae*; 5 – *angulus mandibulae*; 6 – *m. pterygoideus medianus*; 7 – *m. mylohyoideus*; 8 – *m. masseter*.

Скроневий м'яз, *m. temporalis*:

- початок: *planum temporale*;
- прикріплення: *processus coronoideus mandibulae*;
- функція: піднімання нижньої щелепи (передні пучки); зміщення нижньої щелепи назад (задні пучки).

Латеральний крилоподібний м'яз, *m. pterygoideus lateralis*:

- початок: *facies infratemporales alae majoris et facies externa laminae lateralis processus pterygoideus ossis sphenoidalis*;
- прикріплення: *fovea pterygoidea mandibulae*;
- функція: зсув нижньої щелепи у протилежний бік (при односторонньому скороченні); рух нижньої щелепи вперед (при двосторонньому скороченні).

Медіальний крилоподібний м'яз, *m. pterygoideus medialis*:

- початок: *fossa pterygoidea processus pterygoideus ossis sphenoidales*;
- прикріплення: *tuberositas pterygoidea mandibulae*;
- функція: піднімання нижньої щелепи.

Кровопостачання, венозний і лімфатичний відтік, іннервація жувальних м'язів представлені у таблиці 5.7.

Жувальні м'язи

Кровообіг	Венозний і лімфатичний відтік	Іннервація
<p>- <i>aa. temporales profundae anterior et posterior, a. temporalis media et rr. pterygoidei, a. masseterica</i> із <i>a. maxillaries</i> із <i>a. carotis externa</i>;</p> <p>- <i>a. transversa faciei</i> із <i>a. carotis externa</i>.</p>	<p>I. Венозний відтік:</p> <p>- <i>v. masseterica, vv. temporales profundae et vv. pterygoidei</i> – у <i>pl. venosus pterygoideus</i> – у <i>v. retromandibularis</i> – у <i>v. jugularis interna</i>;</p> <p>- <i>v. transversa faciei, v. temporalis superficialis</i> – у <i>v. retromandibularis</i>.</p> <p>II. Лімфатичний відтік:</p> <p>- у <i>nodi lymphatici parotidei et cervicales profundi</i> лімфа відтікає від <i>m. masseter, m. temporalis</i>;</p> <p>- у <i>nodi lymphatici cervicales profundi</i> лімфа відтікає від <i>mm. pterygoidei medialis et lateralis</i>.</p>	<p>- <i>n. massetericus, nn. temporales profundi, nn. pterygoidei medialis et lateralis</i> із <i>n. mandibularis</i> (гілка <i>n. trigeminus</i>).</p>

ФАСЦІЇ ГОЛОВИ

Поверхневі фасції голови, *f. capitis superficialis*, у вигляді перемізію покриває більшість м'язів.

Власна фасція голови, *f. capitis propria*, має чотири частини, кожна із яких носить назву окремої фасції:

– **скронева фасція**, *f. temporalis* починається від *linea temporalis superior* і ділиться на дві пластинки:

а) **поверхнева пластинка**, *lamina superficialis*, прикріплюється до зовнішньої поверхні *arcus zygomaticus*;

б) **глибока пластинка**, *lamina profunda*, прикріплюється до внутрішньої поверхні *arcus zygomaticus*;

– **фасція жувального м'яза**, *f. masseterica*, покриває *m. masseter*;

– **фасція привушної слинної залози**, *f. parotidea*, утворює капсулу для *gl. parotidea*;

– **щічно-глоткова фасція**, *f. buccopharyngea*, покриває зовнішню поверхню, *m. buccinator* і бічну стінку глотки.

Фасція, що покриває крилоподібні м'язи, має вигляд перемізію.

ТОПОГРАФІЯ ГОЛОВИ

У скроневої області голови є **міжфасціальні простори**, та **проміжки**, заповнені жировою клітковиною.

I. Міжапоневротичний скроневий простір, *spatium interaponeuroticum temporale*, розташований між *lamina superficialis* і *lamina profunda f. temporalis* і верхнім краєм виличної дуги; він є кістково-фіброзним;

– вміст простору: скроневий м'яз із її судинами і нервами; жирова клітковина.

II. Підапоневротичний скроневий простір між глибоким листком скроневого апоневрозу та скроневою кісткою.

III. Скронево-крилоподібний проміжок, *interstitium temporopterygoideum*, обмежений латеральним крилоподібним і скронеvim м'язами; є міжм'язовим проміжком;

– вміст проміжку: клітковина; верхньощелепна артерія і її гілки; притоки крилоподібного венозного сплетення.

IV. Міжкрилоподібний проміжок, *interstitium interpterygoideum*, обмежений медіальним і латеральним крилоподібними м'язами; є міжм'язовим проміжком;

– вміст проміжку: клітковина; *a. maxillaris* і її гілки; гілки *n. mandibularis*; притоки *plexus venosus pterygoideus*.

V. Жирове тіло щоки, *corpus adiposum buccae*, розташоване між щічним і жувальним м'язами у фіброзному футлярі; має три відростки: скронеvий, крилопіднебінний і очноямковий.

5.7.6. М'ЯЗИ, ФАСЦІЇ І ТОПОГРАФІЯ ШИЇ

Шия як область тіла носить назву «*власне шия*», *collum*, і включає лише передньо-латеральний відділи ший як частини тіла. Задня область ший – це *вийна область, regio nuchae*. Вона відповідає проекції верхнього відділу трапецієподібного м'яза (рис. 5.17).

Межі власне ший наступні:

– *зверху*: нижній край тіла нижньої щелепи, задній край гілки нижньої щелепи до скронево-нижньощелепного суглоба, передній край соскоподібного відростка;

– *латерально*: латеральний край трапецієподібного м'яза;

– *знизу* – яремна вирізка груднини і верхні краї ключиці.

Власне шия ділиться на три області: передню, грудино-ключично-соскоподібну і бічну.

Класифікація м'язів ший за топографією.

I. Поверхневі м'язи: підшкірний м'яз ший, грудино-ключично-соскоподібний м'яз.

II. Середня група (м'язи, що прикріплюються до під'язикової кістки):

1) м'язи, *що лежать нижче під'язикової кістки*: лопатково-під'язиковий м'яз, грудино-під'язиковий м'яз, грудино-щитоподібний м'яз, щитопід'язиковий м'яз;

2) м'язи, *що лежать вище під'язикової кістки*: двочеревцевий м'яз, щелепно-під'язиковий м'яз, підборідно-під'язиковий м'яз, шилопід'язиковий м'яз.

III. Глибокі м'язи:

1) *латеральна група*: передній, середній і задній драбинчасті м'язи;

2) *медіальна група* (прихребтові): довгий м'яз голови, довгий м'яз ший, передній прямий м'яз голови, бічний прямий м'яз голови.

Класифікація м'язів ший за походженням.

1. М'язи краніального походження:

а) м'язи, *похідні першої вісцеральної дуги*: щелепно-під'язиковий м'яз, передне черевце двочеревцевого м'язу (отримують іннервацію від трійчастого нерва);

б) м'язи, *похідні другої вісцеральної дуги*: підшкірний м'яз ший, шилопід'язиковий і задне черевце двочеревцевого м'язів;

в) м'яз, *похідний п'ятої вісцеральної дуги*: грудино-ключично-соскоподібний м'яз (отримує іннервацію від додаткового нерва).

2. М'язи спінального походження (вентральні, аутохтонні): підборідно-під'язиковий м'яз; всі м'язи, що лежать нижче під'язикової кістки; всі глибокі м'язи ший (отримує іннервацію з шийного сплетення).

I. Поверхневі м'язи ший.

Підшкірний м'яз ший, *platysma (m. subcutaneus colli)*:

– початок: *lamina superficialis f. pectoralis propriae*;

- прикріплення: переходить у *fascia parotidea et masseterica*, влітається у деякі м'язи *m. depressor labii inferioris, m. risorius*;
- функція: відтягує шкіру шиї, полегшуючи відтік крові по поверхневих венах; передніми пучками тягне кут рота донизу.

Грудино-ключично-соскоподібний м'яз, *m. sternocleidomastoideus*:

- початок: медіальна головка – *manubrium sterni*; латеральна головка – *extremitas sternalis clavicularae*;
- прикріплення: *processus mastoideus et linea nuchae superior*;
- функція: нахил голови, поворот її у протилежний бік (при односторонньому скороченні); закидання голови (при двосторонньому скороченні).

II. Середня група м'язів шиї (рис. 5.18).

1) М'язи, що лежать нижче під'язикової кістки.

Лопатково-під'язиковий м'яз, *m. omohyoideus*:

- початок: *venter inferior - lig. transversum scapulae superius et margo superior scapulae*;
- прикріплення: *venter superior – corpus ossis hyoidei*.

Груднино-під'язиковий м'яз, *m. sternohyoideus*:

- початок: *facies posterior manubrium sterni, extremitas sternalis clavicularae* і капсула *art. sternoclavicularis*;
- прикріплення: *corpus ossis hyoidei*.

Груднино-щитоподібний м'яз, *m. sternothyroideus*: – початок: *facies posterior manubrium sterni et cartilage costae I*; – прикріплення: *linea oblique cartilago thyroidea*.

Щито-під'язиковий м'яз, *m. thyrohyoideus*:

- початок: *linea obliqua cartilago thyroidea*;
- прикріплення: *corpus ossis hyoidei*;
- функція: перераховані м'язи опускають під'язикову кістку і гортань.

2) М'язи, що лежать вище під'язикової кістки.

Двочеревцевий м'яз, *m. digastricus*:

- початок: *venter posterior - incisura mastoidea ossis temporalis; venter anterior - fossa digastrica mandibulae*;
- прикріплення: *corpus os hyoideum* за допомогою сухожилля, що з'єднує обидва черевця;
- функція: опускання нижньої щелепи; при фіксованій нижній щелепі – піднімання під'язикової кістки.

Шило-під'язиковий м'яз, *m. stylohyoideus*:

- початок: *processus styloideus*;
- прикріплення: основа великого рогу *os hyoideum*;
- функція: зміщення *os hyoideum* вгору і назад.

Щелепно-під'язиковий м'яз, *m. mylohyoideus*:

- початок: *linea mylohyoidea mandibulae*;
- прикріплення: по серединній лінії м'язи обох боків з'єднуються, утворюючи *raphe mylohyoideae*; задні пучки – *corpus os hyoideum*;
- функція: зміщення *os hyoideum* вперед і вгору, при фіксованій – опускання нижньої щелепи.

Підборідно-під'язиковий м'яз, *m. geniohyoideus*:

- початок: *spina mentalis*;
- прикріплення: *corpus ossis hyoidei*;
- функція: переміщення *os hyoideum* вперед і вгору, опускання нижньої щелепи.

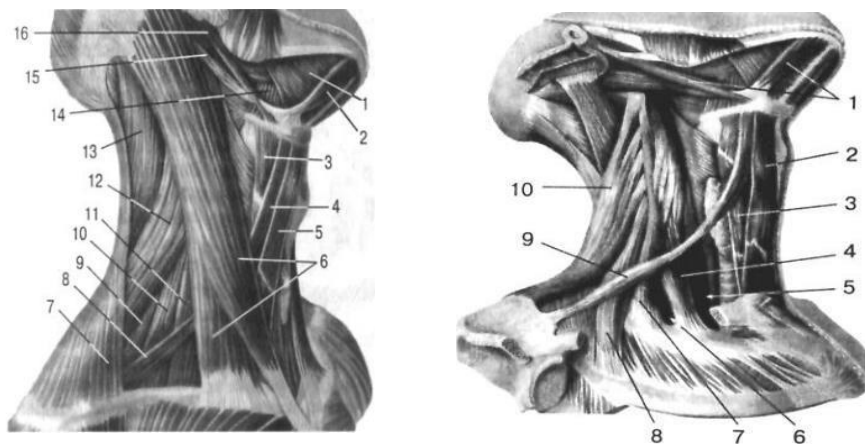


Рис. 5.17. М'язи шії (вигляд справа).

1 – *mylohyoideus*; 2 – *m. digastricus (venter anterior)*; 3 – *m. thyrohyoideus*; 4 – *m. omohyoideus (venter superior)*; 5 – *m. sternohyoideus*; 6 – *m. sternocleidomastoideus*; 7 – *m. trapezius*; 8 – *m. omohyoideus (venter interior)*; 9 – *m. scalenus posterior*; 10 – *m. scalenus medius*; 11 – *m. scalenus anterior*; 12 – *m. levator scapulae*; 13 – *m. splenius capitis*; 14 – *m. hyoglossus*; 15 – *m. digastricus (venter posterior)*; 16 – *m. stylohyoideus*

Рис. 5.18 М'язи шії (вигляд справа; грудинно-ключично-соскоподібний і трапецієподібний м'яз видалені).

1 – *m. digastricus*; 2 – *m. sternohyoideus*; 3 – *m. sternothyroideus*; 4 – *m. scalenus anterior*; 5 – *spatium antescalenum*; 6 – *spatium interscalenum*; 7 – *m. scalenus medius*; 8 – *m. scalenus posterior*; 9 – *m. omohyoideus*; 10 – *m. levator scapulae*.

Ш. Глибокі м'язи шії.

1). Латеральна (драбинчасті мязи).

Передній, середній і задній драбинчасті м'язи, *mm. scalene anterior, medius posterior*, (рис. 5.18):

- початок: *processus transversus C₃₋₆*;
- прикріплення: *tuberculum m. scalene anterioris costae I (m. scalenus anterior)*, позаду *sulcus a. subclaviae costae I (m. scalehus medius)*, *costa II (m. scalenus posterior)*;
- функція: піднімання 1 і 2 ребер; якщо ребра фіксовані – нахил шийного відділу хребта у свій бік; нахил хребта вперед (при двосторонньому скороченні).

2).Медіальна група (прихребтові мязи).

Довгий м'яз голови, *m.longus capitis*:

- початок: *processus transversus C₃₋₆*;
 - прикріплення: *нижня поверхня pars basillaris потиличної кістки*;
 - функція: нахиляє голову і шийну частину хребта вперед.
- Довгий м'яз шії, *m.longus colli***:
- початок: *вертикальна частина – corpus C₅₋₇, Th₁₋₃*; *нижня коса частина – corpus Th₁₋₃*; *верхня коса частина – processus transversus C₃₋₆*;
 - прикріплення: *вертикальна частина – corpus C₂₋₄*; *нижня коса частина – processus transversus C₅₋₇*; *верхня коса частина – tuberculum anterius atlantis*;
 - функція: нахиляє голову вперед і в сторону.

Передній прямий м'яз голови, *m. rectus capitis anterior*;

- початок: *arcus anterior et processus transversus atlantis*;
- прикріплення: *pars basilaris ossis occipitalis*;
- функція: нахил голови вперед.

Бічний прямий м'яз голови, *m. rectus capitis lateralis*:

- початок: *processus transversus atlantis*;

– прикріплення: *pars lateralis ossis occipitalis*;

– функція: нахил голови в бік.

Підпоглична група м'язів описана у розділі 5.1.1 «М'язи спини».

ТОПОГРАФІЯ ШИЇ

Шия є частиною тіла людини, в якій розташовуються м'язи, внутрішні органи, судини і нерви, які живлять органи голови. Ці утворення знаходяться у складних анатомо-топографічних взаєминах. Різні м'язи ділять її на відділи, області і трикутники, що має важливе клінічне значення.

Області і трикутники ший (рис. 5.19 А, Б)

Передня область ший, *regio colli anterior*, обмежена:

– **латерально**: передній край, *mm.sternocleidomastoidei*;

– **знизу**: *incisura jugularis manubrii sterni*;

– **зверху**: верхня межа ший.

В ній розрізняють **чотири топографічних трикутники**, в які проектується шийний судиннонервовий пучок.

1) **лопатково-під'язиковий (сонний) трикутник**, *trigonum omohyoideum (caroticum)*, обмежують: передній край *m. sternocleidomastoideus*; *venter superior m. omohyoideus* і *venter posterior m. digastricus*;

2) **лопатково-трахеальний трикутник**, *trigonum omotracheale*, обмежують: серединна лінія; передній край *m. sternocleidomastoideus* і *venter superior m. omohyoideus*;

3) **піднижньощелепний трикутник**, *trigonum submandibulare*, обмежують: *margo inferior mandibulae et m. digastricus*;

4) **трикутник язичної артерії або ж підязикового нерва- трикутник Пирогова** (*trigonum a. linguale seu n. hypoglossi*) обмежують: сухожилля *m. digastricus*, задній край *m. mylohyoideus et n. hypoglossus*;

5) **підборідний трикутник** (*trigonum submentale*) обмежують: *venter anterior m. digastricus dexter et sinister* і під'язикова кістка.

Груднино-ключично-соскоподібна область, *regio sternocleidomastoidea*, відповідає контурам однойменного м'яза; між її ніжками розміщений одноіменний трикутник-*trigonum sternocleidomastoideum*.

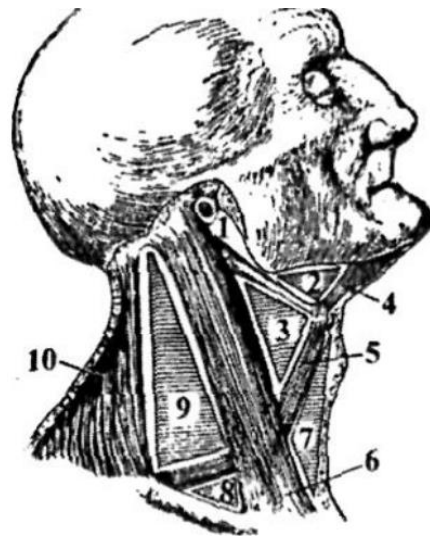
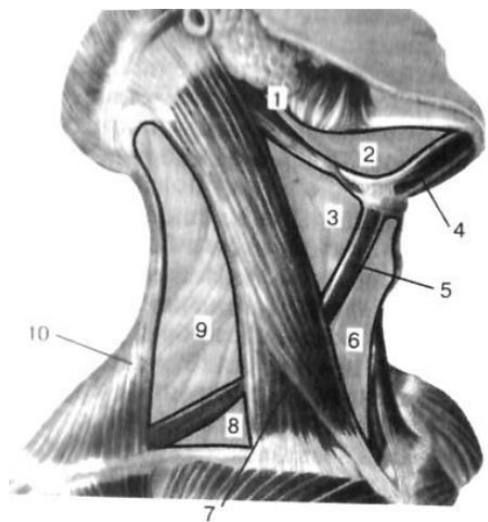


Рис. 5.19. А. Схема трикутників ший.

1 – *fossa retromandibularis*; 2 – *trigonum sub-mandibulare*; 3 – *trigonum omohyoideum*; 4 – *m. digastricus (venter anterior)*; 5 – *m. omohyoideus (venter superior)*; 6 – *trigonum omotracheale*; 7 – *m. sternocleidomastoideus*; 8 – *trigonum omoclaviculare*; 9 – *trigonum omotrapezoideum*; 10 – *m. trapezius*.

Рис. 5.19. Б. Схема трікутників шиї.

1 – *fossa retromandibularis*; 2 – *trigonum sub-mandibulare*; 3 – *trigonum omohyoideum (carotieum)*; 4 – *m. digastricus*; 5 – *m. omohyoideus*; 6 – *m. sternocleidomasloideus*; 7 – *trigonum otracheale*; 8 – *trigonum otoclaviculare*; 9 – *trigonum ototrapezoideum*; 10 – *m. trapezi*.

ФАСЦІЇ ШИЇ

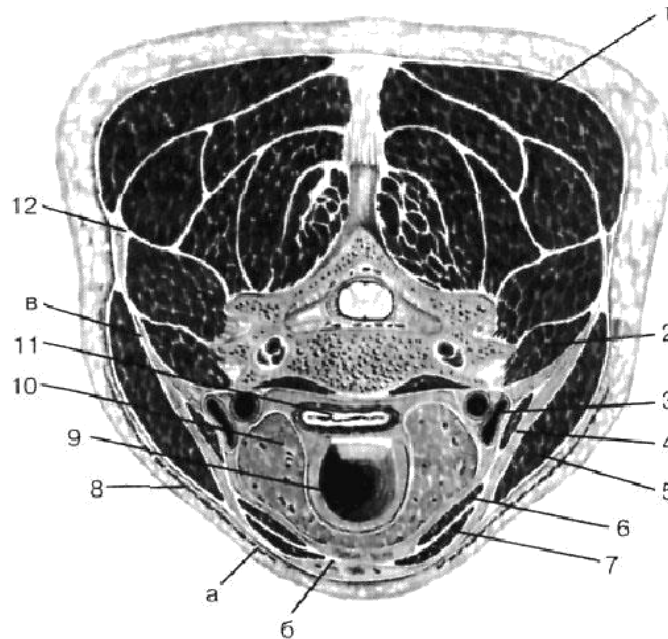


Рис. 5.20 Фасції шиї на горизонтальному розпилі:

1 – *m. trapezius*; 2 – *m. scalenus anterior*; 3 – содинно-нервовий пучок; 4 – *m. omohyoideus*; 5 – *m. sternocleidomastoideus*; 6 – *m. sternothyroideus*; 7 – *m. sternohyoideus*; 8 – *platysma*; 9 – *larynx*; 10 – *glandula thyroidea*; 11 – *esophagus*; 12 – фасціальна пластинка, що відокремлює м'язи шиї від спини; а – *fascia cervicalis superficialis (№ 1)*; б – *lamina pretrachealis fasciae cervicalis propria*; в – *lamina prevertebral fasciae cervicalis propria*.

Бічна область шиї, regio colli lateralis, обмежена:

- **спереду**: задній край *m. sternocleidomastoideus*;
- **ззаду**: латеральний край *m. trapezius*;
- **знизу**: верхній край ключиці.

Вона поділяється на два трикутники.

1) **лопатково-ключичний трикутник, *trigonum otoclaviculare***, обмежують: *clavicula*, *venter inferior m. omohyoideus* і задній край *m. sternocleidomastoideus*;

2) **лопатково-трапецієподібний трикутник, *trigonum ototrapezoideum***, обмежують: край *m. trapezius*, задній край *m. sternocleidomastoideus*, *venter inferior m. omohyoideus*.

Шийна фасція, *fascia cervicalis*, являє собою сполучнотканинний остов шиї. В області шиї виділяють: **поверхневу, притрахеальну** (середню) та **прихребтову** (глибоку) пластинки. Окрім цього, вона утворює піхву для судинно-нервового пучка шиї.

Поверхнева пластинка шийної фасції, *lamina superficialis*, або **поверхнева фасція, *fascia superficialis***, охоплює шию з усіх боків і утворює фасціальну піхву для грудинно-ключично-соскоподібного і трапецієподібних м'язів. Внизу ця пластинка прикріплюється до переднього краю ключиці і ручки груднини і переходить у фасцію

грудей. Вгорі поверхнева пластинка прикріплюється до під'язикової кістки і продовжується вгору попереду надпід'язикових м'язів, де зростається із сполучнотканинною капсулою під'язикової слинної залози. Перекидаючись через основу нижньої щелепи, поверхнева пластинка продовжується у жувальну фасцію.

Притрахеальна пластинка, lamina pretrachealis, або **середня фасція шиї, fascia media**, чітко виражена у нижньому відділі шиї. Вона простягається від задньої поверхні ручки груднини і ключиці вниз до під'язикової кістки вгорі, а латерально – до лопатно-під'язикового м'яза. Ця пластинка утворює фасціальні піхви для м'язів, які лежать нижче під'язикової кістки. Притрахеальна пластинка немов натягнута між лопатково-під'язиковим м'язом з обох боків у вигляді вітрила (парус Ріше). При скороченні лопатково-під'язикових м'язів притрахеальна пластинка натягується, сприяючи відтоку крові по шийним венах.

Прихребтова пластинка, lamina prevertebralis, або **прихребтова (глибока) фасція, fascia prevertebralis, s. profunda**, розташовується позаду глотки, покриває прихребтові і драбинчасті м'язи, формуючи для них фасціальні піхви. Ця пластинка з'єднується і сонною піхвою, *vagina carotica*, що огортає судинно-нервовий пучок шиї (загальну сонну артерію, *a. carotis communi*, внутрішню яремну вену, *v. jugularis interna*, і блукаючий нерв, *n. vagus*). Угорі прихребтова пластинка прикріплюється до зовнішньої основи черепа позаду глоткового горбочка. Внизу вона прикріплюється до I і II ребер і переходить у внутрішню грудну фасцію.

Слід зауважити, що у деяких підручниках нормальної і топографічної анатомії виділяють п'ять фасціальних листків шиї за В.П.Шевкуненко. Перший відповідає поверхневій фасції шиї, *fascia cervicalis superficialis*, другий – поверхневій пластинці власної фасції шиї, *lamina superficialis fascia cervicalis propria*, третій – притрахеальній пластинці, *lamina pretrachealis fascia cervicalis propria*, четвертий – внутрішній фасції, *lamina endocervicalis*, п'ятий – прихребтовій пластинці власної фасції шиї, *lamina prevertebralis fascia cervicalis propria*.

Міжфасціальні клітковинні простори шиї

Фасціальні листки шиї, зростаючись, утворюють замкнуті простори, заповнені клітковиною. Вони контактують з органами та судиннонервовим пучком. Деякі з цих просторів зєднуються порожниною середостіння, що є ймовірними шляхами поширення інфекції при шийних запальних процесах. Розрізняють наступні міжфасціальні простори:

1. Надгрудинний міжапоневротичний простір, spatium interaponeuroticum suprasternale, замкнутий, розташовується під яремною вирізкою груднини, обмежений:

- **спереду**: поверхнева пластинка шийної фасції;
- **ззаду**: притрахеальна пластинка шийної фасції;
- **знизу**: ручка груднини і грудинні кінці ключиць;

– **вміст простору**: клітковина, **яремна венозна дуга, arcus venosus juguli** (анастомоз між *vv. jugulares anteriores*) і лімфатичні вузли.

ПРИМІТКА: латерально утворюється **сліпа кишеня, saccus coecus retrosternocleidomastoideus** (кишеню Грубера);

2. Преорганний простір, spatium previscerale, донизу продовжується у **переднє середостіння**; складається із пригортанного і притрахеального просторів, *spatium prelarungeum et spatium pretracheale*. Його обмежують:

- **спереду**: парієтальний листок притрахеальної пластинки;
- **ззаду**: вісцеральний листок притрахеальної пластинки;
- **вміст простору**: клітковина, лімфатичні вузли, судини і нерви гортані і щитовидної залози.

3. Позаорганний простір, spatium retroviscerale, донизу продовжується у **заднє середостіння**; складається із **заглоткового і застравохідного просторів, spatium retropharyngeum et spatium retroesophageale**. Його обмежують:

- **спереду**: вісцеральний листок притрахеальної пластинки;

– **ззаду**: прихребтової пластинки шийної фасції;
– **вміст простору**: клітковина, лімфатичні вузли, судини і нерви глотки і стравоходу.

4. Прихребтовий простір, *spatium prevertebrale*, замкнутий: простягається від основи черепа до рівня Th₃. Його обмежують:

– **спереду**: прихребтова пластинка шийної фасції;
– **ззаду**: шийні хребці;
– **вміст простору**: глибокі м'язи шиї; *tr. sympathicus (pars cervicalis)*.

5. Бічний міжапоневрозний простір шиї, *spatium interaponeuroticum cervicale laterale*, донизу сполучається із пахвовою западиною. Його обмежують:

– **спереду**: поверхнева пластинка шийної фасції;
– **ззаду**: прихребтова пластинка шийної фасції;
– **вміст простору**: клітковина; лімфатичні вузли; гілки *plexus brachialis; a. et v. subclavia*.

6. Передрабинчастий проміжок, *spatium antescalenum*, обмежений:

– **спереду**: *mm. sternohyoideus, sternothyroideus*;
– **ззаду**: *m. scalenus anterior*;
– **знизу**: *costa I (sulcus v. subclaviae)*;
– **вміст проміжку**: *v. subclavia*.

7. Міждрабинчастий проміжок, *spatium interscalenum*, обмежений:

– **спереду**: *m. scalenus anterior*;
– **ззаду**: *m. scalenus medius*;
– **знизу**: *costa I (sulcus a. subclaviae)*;
– **вміст проміжку**: *a. subclavia; plexus brachialis*.

8. Піднижньощелепний простір, *spatium submandibulare*. Його обмежують:

– **латерально**: поверхнева пластинка надпід'язикової частини *f. cervicalis propria*;
– **медіально**: глибока пластинка надпід'язикової частини *f. cervicalis propria*;
– **зверху**: *corpus mandibulae*;
– **вміст простору**: *gl. submandibularis*; клітковина; лімфатичні вузли; *a. et v. facialis*.

9. Занижньощелепна ямка, *fossa retromandibularis*. Її обмежують:

– **ззаду**: *processus mastoideus et m. sternocleidomastoideus*;
– **зверху**: *meatus acusticus externus*;
– **спереду**: задній край, *ramus mandibulae*;
– **медіально**: *processus styloideus* і його м'язи;
– **вміст ямки**: *gl. parotidea*; гілки *a. temporalis superficialis*; притоки *v. temporalis superficialis et retromandibularis; plexus parotideus n. facialis*.

Кровообігання, венозний і лімфатичний відтік, іннервація представлені у таблиці 5.8.

Таблиця 5.8

М'язи шиї

Кровообігання	Венозний і лімфатичний відтік	Іннервація
<p>- <i>a. occipitalis</i>, <i>a. sternocleidomastoidea</i> et <i>a. auricularis posterior</i> із <i>a. carotis externa</i>;</p> <p>- <i>rr. musculares a. vertebralis</i> із <i>a. subclavia</i>;</p> <p>- <i>a. submentalis</i> із <i>a. facialis</i> із <i>a. carotis externa</i>;</p> <p>- <i>a. sublingualis</i> із <i>a. lingualis</i> із <i>a. carotis externa</i>;</p> <p>- <i>a. transversa colli</i> із <i>a. subclavia</i>;</p> <p>- <i>r. sternocleidomastoidea</i> – із <i>a. thyroidea superior</i> із <i>a. carotis externa</i>;</p> <p>- <i>rr. musculares a. thyroidea superior</i> із <i>a. carotis externa</i>;</p> <p>- <i>a. suprascapularis</i> (лише для <i>m. omohyoideus</i>), <i>a. cervicalis superficialis</i>, <i>a. cervicalis ascendens</i>, <i>rr. musculares a. thyroidea inferior</i> із <i>tr. thyrocervicalis</i> із <i>a. subclavia</i>;</p> <p>- <i>a. cervicalis profunda</i> et <i>a. intercostalis suprema</i> із <i>tr. costocervicalis</i> із <i>a. subclavia</i>;</p> <p>- <i>a. intercostalis posterior I</i> із <i>pars thoracica aortae</i>;</p> <p>- <i>a. thoracica superior</i> із <i>a. axillaris</i>.</p>	<p>I. Венозний відтік:</p> <p>- <i>v. occipitalis</i>, <i>v. auricularis posterior</i> – у <i>v. jugularis externa</i> – у <i>v. subclavia</i>;</p> <p>- <i>v. facialis</i> et <i>v. lingualis</i> – у <i>v. jugularis interna</i>;</p> <p>- <i>v. suprascapularis</i> et <i>v. transversa colli</i> – у <i>v. jugularis externa</i> і далі у <i>v. subclavia</i>;</p> <p>- <i>vv. thyroideae superiores</i> впадають у <i>v. jugularis interna</i>;</p> <p>- <i>vv. intercostales posteriores</i> – у <i>v. azygos</i> (<i>v. hemiazygos</i>) і далі – у <i>v. cava superior</i>;</p> <p>- інші вени – однойменні артеріям – впадають у <i>v. brachio-cephalica</i>.</p> <p>II. Лімфатичний відтік:</p> <p>- у <i>nodi lymphatici submandibularis et cervicalis superficialis</i> лімфа відтікає від <i>platisma</i>;</p> <p>- у <i>nodi lymphatici, cervicalis superficialis et profundi</i> лімфа відтікає від <i>m. sternocleidomastoideus</i>;</p> <p>- у <i>nodi lymphatici submandibularis et submentalis</i> лімфа відтікає від <i>mm. suprahyoidei</i>;</p> <p>- у <i>nodi lymphatici cervicales anteriores profundi</i> лімфа відтікає від <i>mm. infrahyoidei</i>;</p> <p>- у <i>nodi lymphatici retropharyngeales et cervicales, laterales profundi</i> від підпотиличних і глибоких м'язів шиї.</p>	<p>- <i>n. mylohyoideus</i> із <i>n. mandibularis</i> із <i>n. trigeminus</i> (V пара) – <i>m. mylohyoideus</i>, переднє черевце <i>m. digastricus</i>;</p> <p>- <i>n. facialis</i> (VII пара): <i>m. platisma</i>, <i>m. stylohyoideus</i>, заднє черевце <i>m. digastricus</i>;</p> <p>- <i>n. accessorius</i> (XI пара) – <i>m. sternocleidomastoideus</i>;</p> <p>- <i>rr. musculares pl. cervicalis</i> – м'язи, що лежать нижче під'язикової кістки, глибокі м'язи шиї, <i>m. geniohyoideus</i>.</p>

5.8. М'ЯЗИ, ФАСЦІЇ І ТОПОГРАФІЯ КІНЦІВОК

5.8.1. М'ЯЗИ, ФАСЦІЇ І ТОПОГРАФІЯ ВЕРХНЬОЇ КІНЦІВКИ

М'язи верхньої кінцівки, *musculi membri superioris*, прийнято ділити на наступні групи: м'язи плечового поясу, *musculi cinguli membri superioris*, і м'язи вільної верхньої кінцівки, *musculi membri superioris liberi*, – плеча, передпліччя і кисті.

М'язи плечового поясу (рис 5.21). Частина м'язів прикріплюються до кісток поясу і до плечової кістки, беруть початок від скелета тулуба, розташовуються в області спини і грудей; вже описані у відповідних розділах. Тут будуть розглянуті м'язи плечового пояса, які починаються від лопатки і прикріплюються на верхньому кінці плечової кістки. Вони покривають майже з усіх боків плечовий суглоб і поділяються на два шари.

Класифікація м'язів плечового поясу за розташуванням:

I. Поверхневий шар – дельтоподібний м'яз.

II. Глибокий шар:

1) М'язи розташовані на дорсальній поверхні лопатки – надосний м'яз, підосний м'яз, великий і малий круглі м'язи.

2) М'язи розташовані на ребровій поверхні лопатки – підлопатковий м'яз.

Всі м'язи плечового поясу – спінального походження (вентральні) – отримують іннервацію із гілок *plexus brachialis*.

М'язи, фасції і топографія плечового поясу

I. Поверхневий шар

Дельтоподібний м'яз, *m. deltoideus*:

– початок: *clavicula* (латеральна третина); *acromion*; *spina scapulae*;

– прикріплення: *tuberositas deltoidea humeri*;

– функція: згинання і обертання плеча всередину (передні пучки); розгинання і обертання плеча назовні (задні пучки); відведення плеча (середні пучки).

II. Глибокий шар.

1) М'язи розташовані на дорсальній поверхні лопатки. Надосний м'яз, *m. supraspinatus*: – початок: *fossa supraspinata*; – прикріплення: *tuberculum majus humeri* (верхня площадка); – функція: відведення плеча. Підосний м'яз, *m. infraspinatus*: – початок: *fossa infraspinata*; – прикріплення: *tuberculum majus humeri* (середня площадка); – функція: обертання плеча назовні. Малий круглий м'яз, *m. teres minor*: – початок: *fossa infraspinata* (під *m. infraspinatus*); – прикріплення: *tuberculum majus humeri* (нижня площадка); – функція: обертання плеча назовні. Великий круглий м'яз, *m. teres major*: – початок: *facies dorsalis scapulae* (у нижнього кута); – прикріплення: *crista tuberculi minoris humeri*; – функція: приведення і обертання плеча всередину.

2) М'язи розташовані на ребровій поверхні лопатки.

Підлопатковий м'яз, *m. subscapularis*:

– початок: *fossa subscapularis*;

– прикріплення: *tuberculum minus humeri*;

– функція: приведення і обертання плеча всередину.

Кровообіг, венозний і лімфатичний відтік, іннервація м'язів плечового поясу представлені у таблиці 5.9.

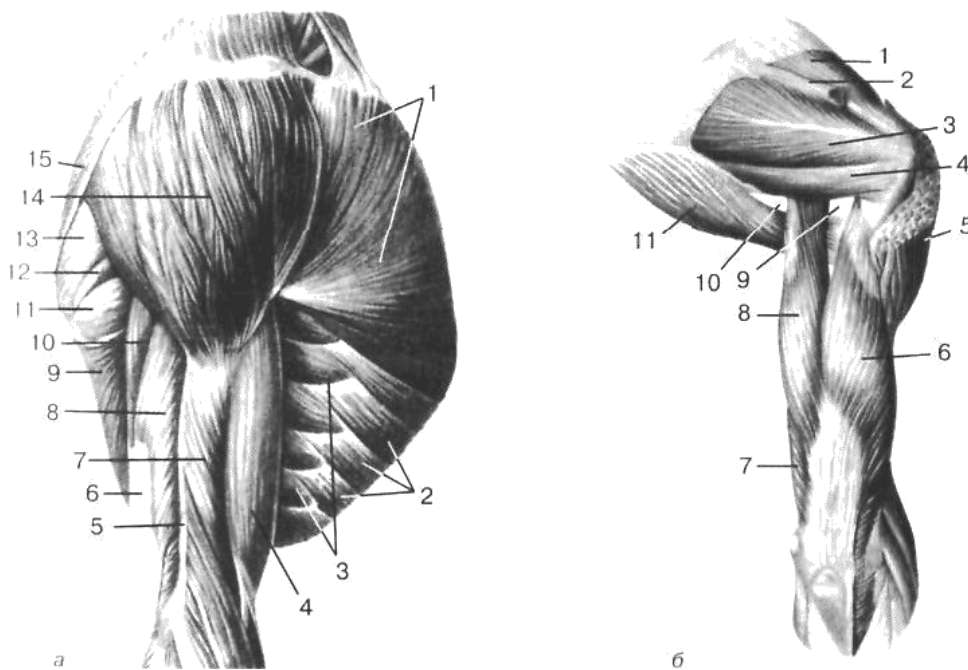


Рис. 5.21 М'язи плечевого поясу і плеча

(а – вигляд збоку; б – вигляд ззаду)

а: 1 – *m. pectoralis major*; 2 – *m. obliquus externus abdominis*; 3 – *m. serratus anterior*; 4 – *m. biceps brachii*; 5 – *septum intermusculare brachii laterale*; 6 – *tendo m. tricipitis brachii*; 7 – *m. brachialis*; 8 – *caput laterale m. tricipitis brachii*; 9 – *m. latissimus dorsi*; 10 – *caput longum m. tricipitis brachii*; 11 – *m. teres major*; 12 – *m. teres minor*; 13 – *m. infraspinatus*; 14 – *m. deltoideus*; 15 – *m. trapezius*; **б:** 1 – *m. supraspinatus*; 2 – *spina scapulae*; 3 – *m. infraspinatus*; 4 – *m. teres minor*; 5 – *m. deltoideus*; 6 – *caput laterale m. tricipitis brachii*; 7 – *caput mediale m. tricipitis brachii*; 8 – *caput longum m. tricipitis brachii*; 9 – *foramen quadrilaterum*; 10 – *foramen trilaterum*; 11 – *m. teres major*.

Таблиця 5.9

М'язи плечевого поясу

Кровообіг	Венозний і лімфатичний відтік	Іннервація
<ul style="list-style-type: none"> - <i>a. suprascapularis</i> із <i>a. subclavia</i>; - <i>a. thoracoacromialis</i> із <i>a. axillaris</i>; - <i>aa. circumflexae humeri anterior et posterior</i> із <i>a. axillaris</i>; - <i>a. circumflexa scapulae</i> із <i>a. subscapularis</i> із <i>a. axillaris</i>. 	<p>I. Венозний відтік:</p> <ul style="list-style-type: none"> - <i>v. suprascapularis</i> – у <i>v. jugularis externa</i> и далі – у <i>v. subclavia</i>; - інші вени – однойменні артеріям. <p>II. Лімфатичний відтік:</p> <ul style="list-style-type: none"> - у <i>nodi lymphatici axillares</i> лімфа відтікає від м'язів плечевого поясу. 	<ul style="list-style-type: none"> - <i>n. axillaris</i> (із <i>fasciculus posterior pl. brachialis</i>): <i>mm. deltoideus et teres minor</i>; - <i>n. suprascapularis</i> (<i>pl. brachialis</i>): <i>mm. supraspinatus et infraspinatus</i>; - <i>n. subscapularis</i> (<i>pl. brachialis</i>): <i>mm. subscapularis et m. teres major</i>.

М'язи, фасції і топографія вільної верхньої кінцівки

М'язи плеча покривають плечову кістку на всьому протязі, утворюють дві групи – передню (згиначі, *mm.flexores*) і задню (розгиначі, *mm.extensores*).

Класифікація м'язів плеча за топографією:

I. Передня група: двоголовий м'яз плеча, дзьобо-плечовий м'яз плеча, плечовий м'яз.

II. Задня група: триголовий м'яз плеча, ліктьовий м'яз. Всі м'язи плеча – спінального походження (вентральні) – отримують іннервацію із гілок плечового сплетення.

I. Передня група м'язів плеча

Двоголовий м'яз плеча, *m.biceps brachii*:

– початок: *caput longum – tuberculum supraglenoidale scapulae; caput breve - processus cora-coideus scapulae*;

– прикріплення: *tuberositas radii*;

– функція: згинання плеча та передпліччя; обертання передпліччя назовні (умовний супінатор – за рахунок апоневрозу Пирогова).

Дзьобо-плечовий м'яз, *m. coracobrachialis*:

– початок: *processus coracoideus scapulae*;

– прикріплення: *humerus* (середня третина);

– функція: згинання плеча.

Плечовий м'яз, *m brachialis*:

– початок: *humerus* (нижня і середня третина);

– прикріплення: *tuberositas ulnae*;

– функція: згинання передпліччя.

II. Задня група м'язів плеча

Триголовий м'яз плеча, *m.triceps brachii*:

– початок: *caput longum - tuberculum infraglenoidale scapulae; caput laterale - задня латеральна поверхня humerus; caput mediale - задня поверхня humerus*;

– прикріплення: *olecranon*;

– функція: розгинання в ліктьовому суглобі, довга головка – розгинання у плечовому суглобі і приведення плеча до тулуба.

Ліктьовий м'яз, *m.anconeus*:

– початок: *epicondylus lateralis humeri*;

– прикріплення: *olecranon*;

– функція: розгинання в ліктьовому суглобі.

Кровообігання, венозний і лімфатичний відтік, іннервація м'язів плеча представлені у таблиці 5.10

Таблиця 5.10

М'язи плеча

Кровообігання	Венозний і лімфатичний відтік	Іннервація
<p>- <i>a. circumflexa humeri anterior et posterior</i> із <i>a. axillaris</i>; - <i>rr. musculares a. brachialis</i>; - <i>rr. musculares a. profunda brachii</i> із <i>a. brachialis</i>; - <i>a. collateralis radialis</i> із <i>a. profunda brachii</i> із <i>a. brachialis</i> і <i>a. recurrens radialis</i> із <i>a. radialis</i> (розміщені у <i>sulcus cubitalis anterior lateralis</i>); - <i>r. anterior a. recurrens ulnaris</i> із <i>a. ulnaris</i> і <i>a. collateralis ulnaris inferior</i> із <i>a. brachialis</i> (розміщені у <i>sulcus cubitalis anterior medialis</i>); - <i>a. collateralis media</i> із <i>a. profunda brachii</i> із <i>a. brachialis</i> і <i>a. interossea communis</i> із <i>a. ulnaris</i> (розміщені у <i>sulcus cubitalis posterior lateralis</i>); - <i>r. posterior a. recurrens ulnaris</i> із <i>a. ulnaris</i> і <i>a. collateralis ulnaris superior</i> із <i>a. brachialis</i> (розміщені у <i>sulcus cubitalis posterior medialis</i>).</p>	<p>I. Венозний відтік: - кров відтікає у однойменні вени.</p> <p>II. Лімфатичний відтік: - у <i>nodi lymphatici axillares</i> лімфа відтікає від <i>m. coracobrachialis</i>; - у <i>nodi lymphatici brachiales et axillares</i> лімфа відтікає від м'язів, що залишилися.</p>	<p>- <i>n. musculocutaneus</i> (із <i>fasciculus lateralis pl. brachialis</i>): м'язи плеча передньої групи; - <i>n. radialis</i> (із <i>fasciculus posterior pl. brachialis</i>): м'язи плеча задньої групи.</p>

М'язи передпліччя.

За топографією м'язи передпліччя поділяються на дві групи –**передню** і **задню**; у кожній розрізняють два шари: глибокий і поверхневий.

Класифікація м'язів передпліччя за топографією:

I. Передня група:

1) **поверхневий шар:** плечо-променевий м'яз, круглий пронатор, променевий згинач зап'ястка, довгий долонний м'яз, поверхневий згинач пальців, ліктьовий згинач зап'ястка.

2) **глибокий шар:** довгий згинач великого пальця, глибокий згинач пальців, квадратний пронатор.

II. Задня група:

1) **поверхневий шар:** довгий променевий розгинач зап'ястка, короткий променевий розгинач зап'ястка, розгинач пальців, розгинач мізинця;

2) **глибокий шар:** супінатор, довгий м'яз, що відводить великий палець кисті, короткий розгинач великого пальця кисті, довгий розгинач великого пальця кисті, розгинач вказівного пальця. Всі м'язи передпліччя – спінального походження (вентральні) – отримують іннервацію із гілок *plexus brachialis*.

I. Передня група м'язів передпліччя (рис. 5.22)

Велика частина згиначів починається у типовому місці: від *epicondylus medialis humeri* і власної фасції передпліччя.

1). Поверхневий шар

Плечо-променевий м'яз, *m. brachioradialis*:

– початок: *crista supracondylaris lateralis humeri*;

– прикріплення: *radius* (над *processus styloideus*);

– функція: згинання у ліктьовому суглобі; ставить кисть у середнє положення між супінацією і пронацією.

Круглий пронатор, *m. pronator teres*:

– початок: типовий і *processus coronoideus ulnae*;

– прикріплення: *radius* (середня третина);

– функція: згинання у ліктьовому суглобі; пронація передпліччя.

Променевий згинач зап'ястка, *m. flexor carpi radialis*:

– початок: типовий;

– прикріплення: *basis os metacarpale II*;

– функція: згинання кисті; відведення кисті (разом із *mm. extensores carpi radiales longus et brevis*).

Довгий долонний м'яз, *m. palmaris longus*:

– початок: типовий;

– прикріплення: *aponeurosis palmaris*;

– функція: згинання кисті; натяг долонного апоневрозу.

Поверхневий згинач пальців, *m. flexor digitorum superficialis*:

– початок: типовий; *lig. collaterale ulnare* і проксимальна частина *radius*;

– прикріплення: сухожилками до бічних поверхонь середніх фаланг II-V пальців;

– функція: згинання кисті; згинання других-п'ятих пальців.

Ліктьовий згинач зап'ястка, *m. flexor carpi ulnaris*:

– початок: *caput mediale* – типове; *caput laterale* – *olecranon*;

– прикріплення: *os pisiforme*;

– функція: згинання кисті; приведення кисті (разом із *m. extensor carpi ulnaris*).

2). Глибокий шар (рис. 5.22Б)

Довгий згинач великого пальця, *m. flexor pollicis longus*:

– початок: *radius et membrana interossea aneibrachii*;

– прикріплення: основа нігтьової фаланги великого пальця;

– функція: згинання кисті і великого пальця.

Глибокий згинач пальців, *m. flexor digitorum profundus*:

– початок: *ulna et membrana interossea antebrachii* (верхні дві третини);

– прикріплення: основи нігтьових фаланг II-V пальців;

– функція: згинання кисті і II-V пальців.

Квадратний пронатор, *m. pronator quadratus*:

– початок: *ulna* нижня третина;

– прикріплення: *radius* нижня третина;

– функція: пронація передпліччя і кисті.

II. Задня група м'язів передпліччя (рис 5.23)

Більша частина розгиначів починається у типовому місці: від *epicondylus lateralis humeri* і власної фасції передпліччя.

1). Поверхневий шар .

Довгий променевий розгинач зап'ястка, *m. extensor carpi radialis longus*:

– початок: типовий;

– прикріплення: основа II п'ясткової кістки;

– функція: розгинання передпліччя, розгинання кисті, відведення кисті (разом з *m. flexor carpi radialis*).

Короткий променевий розгинач зап'ястка, *m. extensor carpi radialis brevis*:

- початок: типовий (*lig. collaterale radiale*);
- прикріплення: основа III зап'ясткової кістки;
- функція: розгинання кисті, відведення кисті (разом із *m. flexor carpi radialis*).

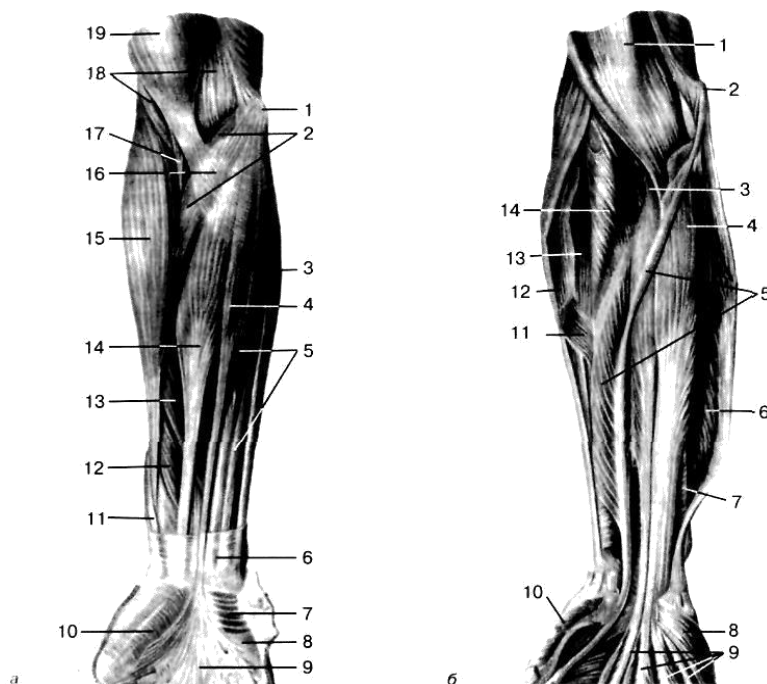


Рис. 5.22. М'язи передпліччя

(вигляд спереду; а – поверхневий шар; б – глибокий шар).

а: 1 – *epicondylus medialis humeri*; 2 – *m. pronator teres*; 3 – *m. flexor carpi ulnaris*; 4 – *m. palmaris longus*; 5 – *m. flexor digitorum superficialis*; 6 – *retinaculum flexorum*; 7 – *m. palmaris brevis*; 8 – *hypothenar*; 9 – *aponeurosis palmaris*; 10 – *thenar*; 11 – *tendo m. abductoris pollicis longi*; 12 – *m. flexor pollicis longus*; 13 – *m. flexor digitorum superficialis (caput radiale)*; 14 – *m. flexor carpi radialis*; 15 – *m. brachioradialis*; 16 – *aponeurosis m. bicipitis brachii (fascia Pirogovi)*; 17 – *tendo m. bicipitis brachii*; 18 – *m. brachialis*; 19 – *m. biceps brachii*; **б:** 1 – *m. brachialis*; 2 – *epicondylus medialis humeri*; 3 – *tendo m. bicipitis brachii*; 4 – *m. flexor digitorum profundus*; 5 – *m. flexor pollicis longus*; 6 – *m. flexor carpi ulnaris*; 7 – *m. pronator quadratus*; 8 – *m. opponens digiti minimi*; 9 – *tendines m. flexoris digitorum profundus*; 10 – *m. opponens pollicis*; 11 – *m. pronator teres*; 12 – *m. brachioradialis*; 13 – *m. extensor carpi radialis longus*; 14 – *m. supinator*.

Разгинач пальців, *m. extensor digitorum*:

- початок: типовий;
- прикріплення: середні і нігтьові фаланги II-V пальців;
- функція: розгинання кисті і II-V пальців.

ПРИМІТКА: сухожилки м'яза з'єднані міжсухожилковими сполученнями, *connexus intertendineus*.

Разгинач мізинця, *m. extensor digiti minimi*:

- початок: типовий;
- прикріплення: основа середньої та нігтьової фаланг мізинця;
- функція: розгинає мізинець.

Ліктьовий розгинач зап'ястка, *m. extensor carpi ulnaris*:

- початок: типовий;
- прикріплення: основа V п'ясткової кістки;
- функція: розгинання кисті; приведення кисті (разом із *m. flexor carpi ulnaris*).

2). Глибокий шар

М'яз супінатор, *m. supinator*:

– початок: *epicondylus lateralis humeri, lig. collaterale radiale, lig. annulare radii et crista m. supinatorii*;

– прикріплення: *radius* (верхня третина);

– функція: супінація передпліччя.

Довгий м'яз, що відводить великий палець кисті, *m. abductor pollicis longus*:

– початок: *radius, ulna* (нижня третина) *et membrana interossea antebrachii*;

– прикріплення: основа I п'ясткової кістки;

– функція: відведення кисті і великого пальця.

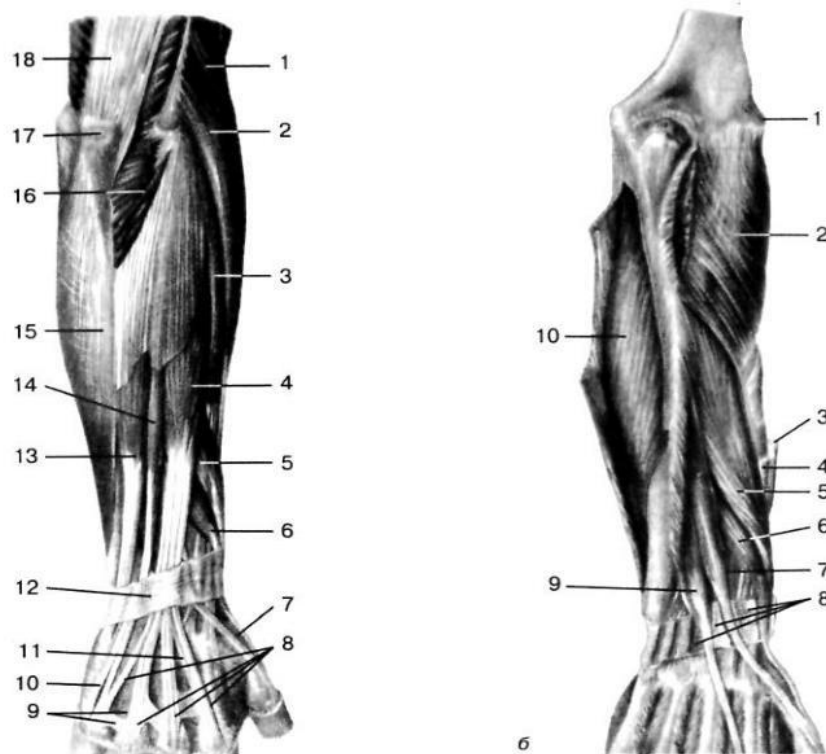


Рис. 5.23. М'язи передпліччя (вигляд ззаду; а – поверхневий шар; б – глибокий шар).

а: 1 – *m. brachioradialis*; 2 – *m. extensor carpi radialis longus*; 3 – *m. extensor carpi radialis brevis*; 4 – *m. extensor digitorum*; 5 – *m. abductor pollicis longus*; 6 – *m. extensor pollicis brevis*; 7 – *m. extensor pollicis longus*; 8 – *tendines m. extensoris digitorum*; 9 – *connexus intertendineus*; 10 – *tendo m. extensoris digiti minimi*; 11 – *tendo m. extensoris indicis*; 12 – *retinaculum extensorum*; 13 – *m. extensor carpi ulnaris*; 14 – *m. extensor digiti minimi*; 15 – *m. flexor carpi ulnaris*; 16 – *m. anconeus*; 17 – *olecranon*; 18 – *m. triceps brachii*; **б:** 1 – *epicondylus lateralis humeri*; 2 – *m. supinator*; 3 – *tendo m. extensoris carpi radialis longi*; 4 – *tendo m. extensoris carpi radialis brevis*; 5 – *m. abductor pollicis longus*; 6 – *m. extensor pollicis brevis*; 7 – *m. extensor pollicis longus*; 8 – *retinaculum extensorum*; 9 – *m. extensor indicis*; 10 – *m. flexor digitorum profundus*.

Короткий розгинач великого пальця кисті, *m. extensor pollicis brevis*:

– початок: *radius et membrana interossea antebrachii*;

– прикріплення: проксимальна фаланга великого пальця;

– функція: розгинання і відведення великого пальця.

Довгий розгинач великого пальця кисті, *m. extensor pollicis longus*:

– початок: *ulna* (середня третина) *et membrana interossea antebrachii*;

– прикріплення: основа дистальної фаланги великого пальця;

– функція: розгинання великого пальця.

Разгинач вказівного пальця, *m. extensor indicis*:

– початок: *ulna et membrana interossea antebrachii*;

– прикріплення: проксимальна фаланга вказівного пальця;

– функція: розгинання вказівного пальця.

Кровообіг, венозний і лімфатичний відтік, іннервація м'язів передпліччя представлені у таблиці 5.11.

Таблиця 5.11

М'язи передпліччя

Кровообіг	Венозний і лімфатичний відтік	Іннервація
<p>- <i>a. collateralis radialis</i> із <i>a. profunda brachii</i> із <i>a. brachialis</i> і <i>a. recurrens radialis</i> із <i>a. radialis</i> (розміщені у <i>sulcus cubitalis anterior lateralis</i>);</p> <p>- <i>r. anterior a. recurrens ulnaris</i> із <i>a. ulnaris</i> і <i>a. collateralis ulnaris inferior</i> із <i>a. brachialis</i> (розміщені у <i>sulcus cubitalis anterior medialis</i>);</p> <p>- <i>a. collateralis media</i> із <i>a. profunda brachii</i> із <i>a. brachialis</i> і <i>a. interossea communis</i> із <i>a. ulnaris</i> (розміщені у <i>sulcus cubitalis posterior lateralis</i>);</p> <p>- <i>r. posterior a. recurrens ulnaris</i> із <i>a. ulnaris</i> і <i>a. collateralis ulnaris superior</i> із <i>a. brachialis</i> (розміщені у <i>sulcus cubitalis posterior medialis</i>);</p> <p>- <i>rr. musculares</i> із <i>a. radialis</i> і <i>a. ulnaris</i>;</p> <p>- <i>a. interossea anterior posterior</i> із <i>a. interossea communis</i> із <i>a. ulnaris</i>;</p> <p>- <i>rr. carpei dorsales</i> із <i>aa. ulnares et radiales</i>;</p> <p>у неї впадають <i>a. interossea anterior et posterior</i> із <i>a. interossea communis</i> із <i>a. ulnaris</i>;</p> <p>- <i>rete carpi palmare</i>, яка формується при злитті <i>rr. carpei palmares</i> із <i>aa. ulnares et radiales</i>.</p>	<p>I. Венозний відтік: – кров відтікає у однойменні артеріям вени.</p> <p>II. Лімфатичний відтік: – у <i>nodi lymphatici cubitales et axillares</i> лімфа відтікає від <i>m. brachio-radialis</i>;</p> <p>– у <i>nodi lymphatici antebrachii, cubitales et axillares</i> від інших м'язів.</p>	<p>- <i>n. radialis</i> (із <i>fasciculus posterior pl. brachialis</i>): задня група м'язів передпліччя і <i>m. brachioradialis</i>;</p> <p>- <i>n. ulnaris</i> (із <i>fasciculus medialis pl. brachialis</i>): <i>m. flexor carpi ulnaris et m. flexor digitorum profundus</i> (медіальна частина);</p> <p>- <i>n. medianus</i> (із <i>fasciculi medialis et lateralis pl. brachialis</i>): м'язи передпліччя передньої групи, що залишилися.</p>

М'язи кисті розташовуються на долонній поверхні. На тильному боці проходять тільки сухожилки розгиначів. М'язи кисті поділяються на групи: латеральні (м'язи великого пальця), що утворюють добре виражене **підвищення великого пальця** – **тенар, *thenar***; медіальні (м'язи мізинця), що утворюють **підвищення мізинця** – **гіпотенара, *hypothetar***, та **середню групу м'язів** кисті, якої відповідає долонному заглибленню.

Класифікація м'язів кисті за топографією:

I. Латеральна група (м'язи великого пальця, тенара): короткий м'яз, що відводить великий палець кисті, короткий згинач великого пальця кисті, м'яз, що протиставляє великий палець кисті, м'яз, що приводить великий палець кисті.

II. Медіальна група (м'язи мізинця, гіпотенара): короткий долонний м'яз, м'яз, що відводить мізинець, короткий згинач мізинця, м'яз, що протиставляє мізинець.

III. Середня група: червоподібні м'язи (чотири), долонні міжкісткові (три), тильні міжкісткові м'язи (чотири). Всі м'язи кисті – спінального походження (вентральні) – отримують іннервацію із гілок плечового сплетення.

I. Латеральна група м'язів кисті

Короткий м'яз, що відводить великий палець кисті, *m. abductor pollicis brevis* (рис. 5.24):

- початок: *retinaculum flexorum et os scaphoideum*;
- прикріплення: основа проксимальної фаланги великого пальця;
- функція: відведення великого пальця.

Короткий м'яз згинач великого пальця, *m. flexor pollicis brevis*:

– початок: поверхнева головка – *retinaculum flexorum*; глибока головка – *os trapezoideum*;

- прикріплення: проксимальна фаланга великого пальця;
- функція: згинання великого пальця.

М'яз, що протиставляє великий палець кисті, *m. opponens pollicis*:

- початок: *os trapezium*;
- прикріплення: *os metocarpale I*;
- функція: протиставлення великого пальця мізинцю.

М'яз, що приводить великий палець кисті, *m. adductor pollicis*:

- початок: поперечна головка – *os metacarpale III*; коса головка – *os capitatum*;
- прикріплення: проксимальна фаланга великого пальця;
- функція: приведення і згинання великого пальця.

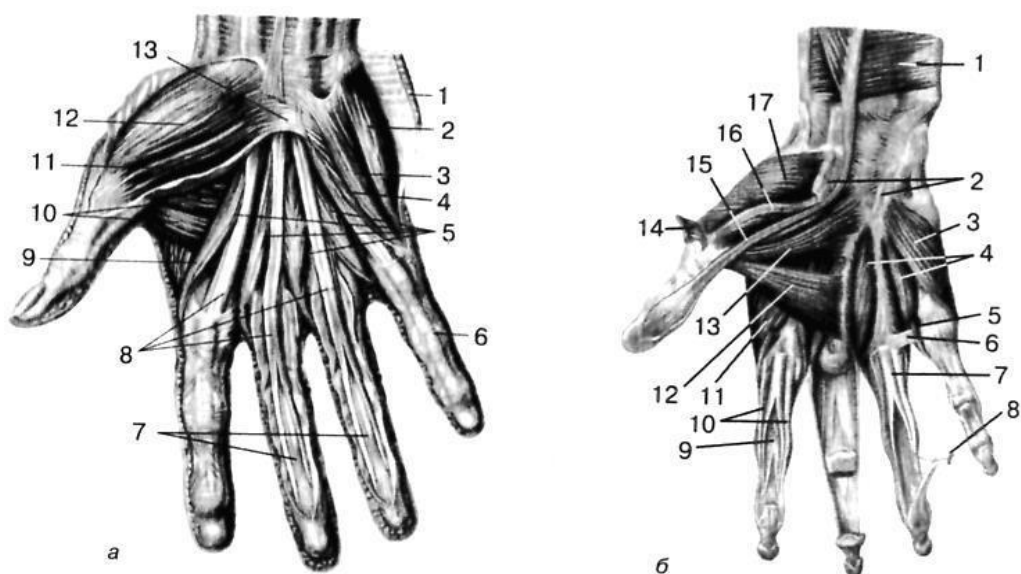


Рис. 5.24. М'язи кисті (долнна поверхня; а – поверхней шар; б – глибокий шар).
a: 1 – *m. palmaris brevis*; 2 – *m. abductor digiti minimi*; 3 – *m. flexor digiti minimi brevis*; 4 – *m. opponens digiti minimi*; 5 – *mm. lumbricales*; 6 – *vagina fibrosa digitorum manus*; 7 – *lindines m. flexoris digitorum profundi*; 8 – *lindines m. flexoris digitorum superficialis*; 9 – *m. interosseus dorsalis I*; 10 – *m. adductor pollicis*; 11 – *m. flexor pollicis brevis*; 12 – *m. abductor*

pollicis brevis; 13 – *retinaculum flexorum*; **б:** 1 – *m. pronator quadratus*; 2 – *retinaculum flexorum*; 3 – *m. opponens digiti minimi*; 4 – *mm. interossei palmares*; 5 – *m. lumbricalis*; 6 – *ligamentum metacarpeum transversum profundum*; 7 – *tendo m. flexoris digitorum superficialis*; 8 – *tendo m. flexoris digitorum profundus*; 9 – *chiasma tendinum*; 10 – *vagina tendinis fibrosa*; 11 – *m. interosseus dorsalis I*; 12 – *m. adductor pollicis (caput obliquum)*; 13 – *m. adductor pollicis (caput transversum)*; 14 – *m. abductor pollicis brevis*; 15 – *tendo m. flexoris pollicis longi*; 16 – *m. flexor pollicis brevis*; 17 – *m. opponens pollicis*.

II. Медіальна група м'язів кисті.

Короткий долонний м'яз, *m. palmaris brevis*:

- початок: *retinaculum flexorum*;
- прикріплення: шкіра медіального краю кисті;
- функція: утворення шкірних складок.

М'яз, що відводить мізинець, *m. abductor digiti minimi*:

- початок: *os pisiforme et lig. pisohamatum*;
- прикріплення: проксимальна фаланга мізинця;
- функція: відведення мізинця.

Короткий м'яз згинач мізинця, *m. flexor digiti minimi brevis*:

- початок: *hamulus ossis hamati et retinaculum flexorum*;
- прикріплення: проксимальна фаланга мізинця;
- функція: згинання проксимальної фаланги мізинця.

М'яз, що протиставляє мізинець, *m. opponens digiti minimi*:

- початок: *hamulus ossis hamati et retinaculum flexorum*;
- прикріплення: *os metacarpale V* (ліктьовий край);
- функція: протиставлення мізинця великому пальцю.

III. Середня група м'язів кисті.

Червоподібні м'язи, *mm. lumbricales*:

- початок: *tendines m. flexor digitorum profundus*;
- прикріплення: проксимальні фаланги II-V пальців, переходячи у тильний апоневроз;
- функція: згинання проксимальних, розгинання середніх і дистальних фаланг II-V пальців.

Долонні міжкісткові м'язи, *mm. interossei palmares*:

- початок: перша – медіальна поверхня *os metacarpale II*, друга і третя – латеральна поверхня *ossa metacarpalia IV і V*;
- прикріплення: долонна поверхня проксимальних і тильна поверхня середніх і дистальних фаланг II, IV, і V пальців;
- функція: приведення II, IV, і V пальців до середнього; згинання проксимальних і розгинання середніх і дистальних фаланг.

Тильні міжкісткові м'язи, *mm. interossei dorsales*:

- початок: обернені один до одного боків сусідніх п'ясткових кісток;
- прикріплення: долонна поверхня проксимальних, тильна поверхня середніх і дистальних фаланг II-IV пальців;
- функція: відведення II і IV пальців від середнього; згинання проксимальних і розгинання середніх і дистальних фаланг II-IV пальців.

Кровообігання, венозний і лімфатичний відтік, іннервація м'язів кисті представлені у таблиці 5.12.

Таблиця 5.12

М'язи кисті

Кровообігання	Венозний і лімфатичний відтік	Іннервація
<p>- <i>a. princeps pollicis</i> із <i>a. radialis</i>; - <i>rr. musculares</i> із <i>arcus palmares superficialis et profundus</i>; - <i>rr. musculares aa. digitales palmares communes</i> із <i>arcus palmaris superficialis et aa. Metacarpeae palmaris dorsale</i>.</p>	<p>I. Венозний відтік: - кров відтікає у однойменні вени. II. Лімфатичний відтік: - у <i>nodi lymphatici antebrachii et cubitales</i> від усіх м'язів кисті.</p>	<p>- <i>n. ulnaris</i> (із <i>fasciculus medialis pl. brachialis</i>): м'язи медіальної групи, всі міжкісткові м'язи, <i>m. adductor pollicis</i>, <i>m. flexor pollicis brevis (caput profundum)</i>, <i>mm. lumbricales III – IV</i>; - <i>n. medianus</i> (із <i>fasciculus lateralis medialis pl. brachialis</i>): <i>m. flexor pollicis brevis (caput superficiale)</i>, <i>mm. abductor et opponens pollicis</i>, <i>mm. lumbricales I – II</i>.</p>

ФАСЦІЇ ВЕРХНЬОЇ КІНЦІВКИ

Поверхнева фасція *f. superficialis*, є частиною поверхневої фасції, що покриває усе тіло. Розташовується безпосередньо за підшкірною жировою клітковиною.

Власна фасція, *f. propria*, оточує м'язи верхньої кінцівки, розділяючись на частини відповідно до областей.

Дельтоподібна фасція, *f. deltoidea*:

– *lamina superficialis* покриває зовнішню поверхню м'яза;

– *lamina profunda* покриває внутрішню поверхню м'яза, відокремлюючи її від капсули суглоба.

ПРИМІТКА: *f. deltoidea* формує фіброзний футляр для однойменного м'яза.

Надосна фасція, *f. supraspinata*, утворює кістково-фіброзний футляр для однойменного м'яза.

Підосна фасція, *f. infraspinata*, утворює кістково-фіброзний футляр для підосного і малого круглого м'язів.

Підлопаткова фасція, *f. subscapularis* утворює кістково-фіброзний футляр для однойменного м'яза.

ПРИМІТКА: великий круглий м'яз знаходиться в окремому фіброзному футлярі, стінки якого за будовою близькі до перимізію.

Власна фасція плеча, *f. brachii propria*, утворює:

1) Медіальну міжм'язову перегородку, *septum intermusculare brachii mediale*, яка формує фіброзний футляр для судинно-нервового пучка плеча.

2) Латеральну міжм'язову перегородку, *septum intermusculare brachii laterale*.

Фіброзні футляри плеча: 1) для *m. biceps brachii et coracobrachialis*; 2) для судинно-нервового пучка плеча.

Кістково-фіброзні футляри плеча: 1) для *m. brachialis*; 2) для *m. triceps brachii*.

Власна фасція передпліччя, *f. antebrachii propria* (рис 5.25 А, Б), утворює:

1. **Утримувач згиначів, *retinaculum flexorum***, під яким проходять: **канал зап'ястка, *canalis carpi***; **променевий канал зап'ястка, *canalis carpi radialis***, і **ліктьовий канал зап'ястка, *canalis carpi ulnaris***:

– *canalis carpi radialis* містить: *vagina synovialis tendis m. flexoris carpi radialis; a. et vv. radiales*;

– *canalis carpi* містить: *vagina synovialis communis tendinum mm. flexorum; vagina synovialis tendis m. flexoris pollicis longi; n. medianus*;

– *canalis carpi ulnaris* містить: *n. ulnaris; a. et vv. ulnares*.

2. **Утримувач розгиначів, *retinaculum extensorum***, формує шість кістково-фіброзних каналів, у яких проходять (від латерального краю зап'ястка до медіального):

1) *vagina synovialis tendinum m. abductoris pollicis longi et m. extensoris pollicis brevis*;

2) *vagina synovialis tendinum m. extensorum carpi radialis longum et brevis*;

3) *vagina synovialis tendinis m. extensoris pollicis longi*;

4) *vagina synovialis tendinum musculorum extensorum digitorum et indicis*;

5) *vagina synovialis tendinis m. extensoris digiti minimi*;

6) *vagina synovialis tendinis m. extensoris carpi ulnaris*.

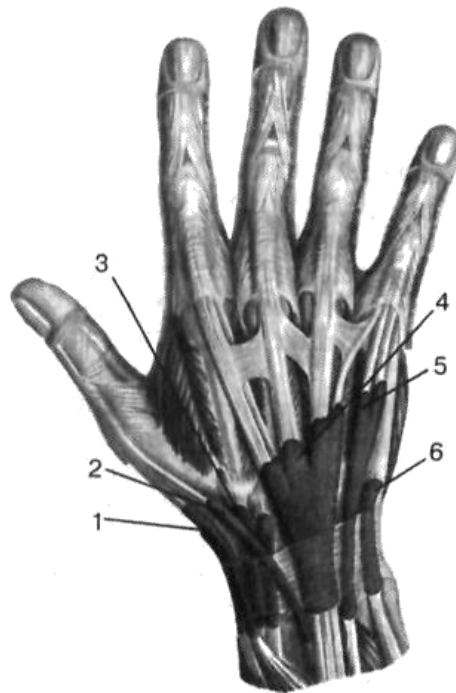


Рис. 5.25. А. Схема тильних синовіальних вагін правої кисті.

1 – *vagina synovialis tendinum mm. abductoris pollicis longi et extensoris pollicis brevis*;
2 – *vagina synovialis tendinis m. extensorum carpi radialis longum et brevis*;
3 – *vagina synovialis tendinis m. extensoris pollicis longi*;
4 – *vagina synovialis tendinum musculorum extensorum digitorum et indicis*;
5 – *vagina synovialis tendinis m. extensoris digiti minimi*;
6 – *vagina synovialis tendinis m. extensoris carpi ulnaris*.

Власна фасція кисті, *f. manus propria*:

I. Власна фасція долоні, *f. palmaris propria*:

1) **Поверхня пластинка, *lamina superficialis f. palmaris propriae***, – зростається з поверхні фасцією долоні, *f. palmaris superficialis*, формуючи долонний апоневроз, *aponeurosis palmaris*;

2) **Глибока пластинка, *lamina profunda f. palmaris propriae***, покриває долонні міжкісткові м'язи, відокремлює їх від сухожиль згиначів і червоподібний м'язів.

II. Власна фасція тилу кисті, *f. dorsalis manus propriae*:

1) **Поверхнева пластинка**, *lamina superficialis f. dorsalis manus propriae*, покриває сухожилки м'язів-розгиначів.

2) **Глибока пластинка**, *lamina profunda f. dorsalis manus propriae*, покриває тильні міжкісткові м'язи.

ПРИМІТКА: на кисті утворюються:

1. **Фіброзні футляри:** 1) для сухожилків м'язів-розгиначів (між *lamina superficialis et lamina profunda f. dorsalis manus propriae*); 2) для сухожилків м'язів-згиначів і червоподібних м'язів; 3) серединне ложе (між *lamina superficialis et lamina profunda f. palmaris propriae*).

2. **Кістково-фіброзні футляри:** 1) для м'язів тенара; 2) для м'язів гіпотенара; 3) загальний – для тильних і долонних міжкісткових м'язів.

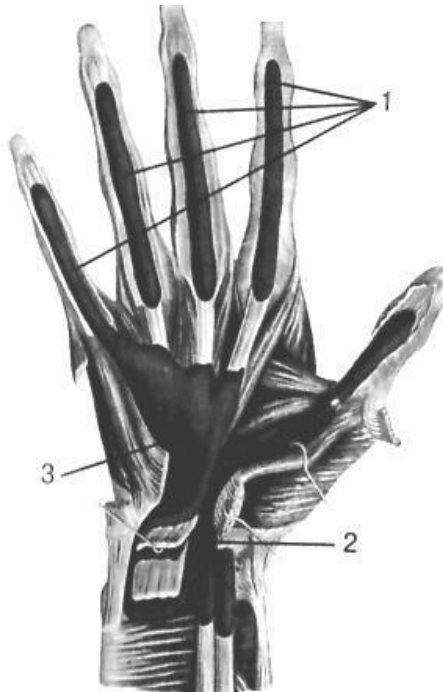


Рис. 5.25. Б. Схема долонних синовіальних вагін правої кисті.

1 – *vagina synoviales tendinum digitorum manus*; 2 – *vagina synovialis tendinis m. flexoris pollicis longi*; 3 – *vagina synovialis communis musculorum flexorum*.

ТОПОГРАФІЯ ВЕРХНЬОЇ КІНЦІВКИ

У межах верхньої кінцівки є велика кількість **топографічних утворень: борозен, ямок, отворів і каналів**, що представляють практичний інтерес, так як у них розташовані судини і нерви.

Топографія плечового поясу

Пахвова ямка, *fossa axillaris*, обмежена:

- **спереду:** складкою шкіри по нижньому краю *m. pectoralis major*;
- **ззаду:** складкою шкіри по нижньому краю *m. latissimus dorsi*;
- **латерально:** шкірою плеча;
- **медіально:** шкірою бічної поверхні грудної клітки.

Пахвова порожнина, *cavitas axillaris*, має м'язові стінки:

- **передня стінка:** *m. pectoralis major et minor*;
- **задня стінка:** *m. teres major et m. subscapularis*;
- **латеральна стінка:** *m. biceps brachii et m. coracobrachialis*;
- **медіальна стінка:** *m. serratus anterior*;

– **вміст порожнини:** *a. et v. axillaris, plexus brachialis, nodi lymphatici axillaris: mediales, laterales, apicales, inferiores, posteriores et centrales.*

Тристоронній отвір, foramen trilaterum, обмежена (див. Рис. 5.21Б):

– **зверху:** *m. subscapularis* (спереду), *i m. teres minor* (ззаду);

– **знизу:** *m. teres major*;

– **латерально:** *caput longum m. tricipitis brachii*;

– **вміст:** 1) *a. circumflexa scapulae* з *a. subscapularis* з *a. axillaris*; 2) одноіменні вени.

Чотиристоронній отвір, foramen quadrilaterum, обмежена: (див. Рис. 5.21Б)

– **зверху:** *m. subscapularis* (спереду) *i m. teres minor* (ззаду);

– **знизу:** *m. teres major*;

– **медіально:** *caput longum m. tricipitis brachii*;

– **латерально:** *humerus*;

– **вміст:** 1) *a. circumflexa humeri posterior* з *a. axillaris*; 2) одноіменні вени; 3) *n. axillaris* з *fasciculus posterior plexus brachiales*.

Топографія плеча і ліктьовий області

На плечі по обидва боки від *m. biceps brachii* проходять: *sulcus bicipitalis mediales* (в ній проходить судинно-нервовий пучок плеча) *et sulcus bicipitalis lateralis*.

Плецо-м'язовий канал (спіральний канал, канал променевого нерва), canalis humeromuscularis (canalis spiralis, canalis nervi radialis) має дві стінки і два отвори:

1) Верхній (вхідний) отвір обмежений:

– **спереду:** *humerus*; – **ззаду:** *caput longum m. tricipitis brachii*;

– **медіально:** *caput mediale m. tricipitis brachii*;

– **латерально:** *caput laterale m. tricipitis brachii*.

2) Стінки:

– **передня:** *humerus (sulcus nervi radialis)*;

– **задня:** *m. triceps brachii*.

3) Нижній (вихідний) отвір (sulcus cubitalis anterior lateralis), обмежений:

– **латерально:** *m. brachioradialis*;

– **медіально:** *m. brachialis*;

– **вміст каналу:** 1) *n. radialis* з *fasciculus posterior plexus brachiales*; 2) *a. profunda brachii* з *a. brachialis*; 3) одноіменні вени.

Ліктьова ямка, fossa cubiti, обмежена:

– **латерально:** *m. brachioradialis*;

– **медіально:** *m. pronator teres*;

– **дно утворює:** *m. brachialis*.

Медіальна передня ліктьова борозна, sulcus cubitalis anterior medialis, обмежена:

– **латерально:** *m. brachialis*;

– **медіально:** *m. pronator teres*;

– **вміст борозни:** 1) *a. brachialis*; 2) *n. medianus*; 3) анастомоз: *r. anterior a recurrens ulnaris* з *a. ulnaris* і *a. collateralis ulnaris inferior* з *a. brachiales*; 4) одноіменні вени.

Латеральна передня ліктьова борозна, sulcus cubitalis anterior lateralis, сполучається із *canalis humeromusculares*; вона обмежена:

– **латерально:** *m. brachioradialis*;

– **медіально:** *m. brachialis*;

– **вміст борозни:** 1) анастомоз: *a. collateralis radialis* із *a. profunda brachii* із *a. brachialis* і *a. recurrens radialis* із *a. radialis*; 2) одноіменні вени; 3) *n. radialis*.

Задня латеральна ліктьова борозна, sulcus cubitalis posterior lateralis, обмежена:

– **медіально:** *olecranon*;

– **латерально:** *epicondylus lateralis humeri*;

– **вміст борозни:** 1) анастомоз: *a. interossea recurrens* із *a. interossea posterior* із *a. interossea communis* із *a. ulnaris* і *a. collateralis radialis* із *a. profunda brachii* із *a. brachialis*; 2) одноіменні вени.

Задня медіальна ліктьова борозна, *sulcus cubitalis posterior medialis*, обмежена:

– **латерально:** *olecranon*;

– **медіально:** *epicondylus medialis humeri*.

ПРИМІТКА: борозна доповнюється латеральною і медіальною головками *m. flexor carpi ulnaris*, перетворюючись у *canalis ulnaris*.

Ліктьовий канал, *canalis ulnaris*, обмежений:

– **спереду:** *sulcus cubitalis posterior medialis*;

– **медіально:** *caput mediale m. flexor carpi ulnaris*;

– **латерально:** *caput laterale m. flexor carpi ulnaris*;

– **вміст каналу:** 1) анастомоз: *r. posterior a. recurrens ulnaris* із *a. ulnaris* і *a. collateralis ulnaris superior* із *a. brachialis*; 2) одноіменні вени; 3) *n. ulnaris* із *fasciculus medialis plexus brachialis*.

Топографія передпліччя.

Променева борозна, *sulcus radialis*, обмежена:

– **латерально:** *m. brachioradialis*;

– **медіально:** *m. flexor carpi radialis*;

– **вміст борозни:** 1) *a. radialis*; 2) *vv. radiales*; 3) *ramus superficialis n. radialis* (він проходить у верхній частині борозни, а потім переходить на тильну поверхню).

Серединна борозна, *sulcus medianus*, обмежена:

– **латерально:** *m. flexor carpi radialis*;

– **медіально:** *m. flexor digitorum superficialis*;

– **вміст борозни:** *n. medianus*.

Ліктьова борозна, *sulcus ulnaris*, обмежена:

– **латерально:** *m. flexor digitorum superficialis*;

– **медіально:** *m. flexor carpi ulnaris*;

– **вміст борозни:** 1) *a. ulnaris*; 2) *vv. ulnares*; 3) *n. ulnaris*.

Супінаторний канал, *canalis supinatorius*, обмежений:

– **латерально:** *m. supinator*;

– **медіально:** *collum radii*;

– **вміст каналу:** *ramus profundus n. radialis*.

Топографія кисті.

Долонна поверхня (рис. 5.24Б):

а) синовіальні піхви м'язів-згиначів виступають над краєм *retinaculum flexorum* на 1-2 см у проксимальному і дистальному напрямках;

б) піхву сухожилка довгого згинача великого пальця досягає до основи нігтьової фаланги;

в) загальна піхву згиначів сліпо закінчується на середині долоні, а у області мізинця – досягає нігтьової фаланги;

г) на пальцях сухожилків поверхневого і глибокого згиначів, що йдуть до II-IV пальців, мають ізольовані, сліпо закінчуються синовіальні футляри, розташовані від основи нігтьових фаланг до головок п'ясткових кісток.

Тильна поверхня (рис. 5.25А).

Синовіальні піхви тильної поверхні оточують сухожилки розгиначів кисті і пальців та залягають під *retinaculum extensorum*. Синовіальні піхви виходять проксимально і дистально за її межі. У проксимальному напрямку окремі синовіальні піхви виступають із-

під *retinaculum extensorum* на 2-3 см, дистально вони простягаються до середини п'ясткових кісток.

На тильному боці кисті є **шість синовіальних піхв**:

– **перша** – для сухожилків довгого відвідного і короткого розгинача великого пальця м'язів, *vagina tendinum mm. abductoris longi i extensoris brevis pollicis*;

– **друга** – для сухожилків короткого і довгого променевого розгиначів кисті, *vagina tendinum mm. extensorum carpi radialis*;

– **третья** – для сухожилка довгого розгинача великого пальця, *vagina tendinis m. extensoris pollicis longi*;

– **четверта** – для сухожилків разгинача пальців і разгинача вказівного пальця, *vagina tendinum mm. extensoris digitorum i extensoris indicis*;

– **п'ята** – для сухожилка м'яза, що розгинає малий палець, *vagina tendinis m. extensoris digiti minimi*;

– **шоста** – для сухожилка ліктьового розгинача кисті, *vagina tendinis m. extensoris carpi ulnaris*.

Анатомічна табакерка – проміжок трикутної форми, який межує спереду і зовні із *m. extensor pollicis brevis* і *m. abductor pollicis longus*, а ззаду – із сухожилком *m. extensor pollicis longus*. Дно анатомічної табакерки утворено човноподібною і трапецієподібною кістками. Верхівкою її є *basis os metacarpalia (I)*, а основа – зовнішній край променевої кістки. Із анатомічної табакеркою топографічно пов'язана променева артерія, яка проникає у неї під сухожилками *mm. extensor pollicis brevis* і *m. abductor pollicis longus*.

5.8.2. М'ЯЗИ, ФАСЦІЇ І ТОПОГРАФІЯ НИЖНЬОЇ КІНЦІВКИ

М'язи нижньої кінцівки, *musculi membri inferioris*, поділяються на м'язи поясу нижньої кінцівки (м'язи тазу) і м'язи вільної нижньої кінцівки.

М'язи, фасції і топографія тазу

Ці м'язи починаються від кісток таза, поперекового і крижового відділів хребта, з усіх боків оточують тазостегновий суглоб і прикріплюються до верхнього кінця стегнової кістки.

Класифікація м'язів тазу за топографією:

I – внутрішні м'язи тазу: клубово-поперековий м'яз, грушоподібний м'яз, внутрішній затульний м'яз.

II – зовнішні м'язи тазу: великий, середній і малий сідничні м'язи, квадратний м'яз стегна, верхній і нижній близнюкові м'язи, м'яз, що натягує широку фасцію стегна, зовнішній затульний м'яз.

Всі м'язи тазу – спінального походження (вентральні) отримують іннервацію із гілок *pl. lumbalis et pl. sacralis*.

I. Внутрішні м'язи тазу (рис. 5.26).

Клубово-поперековий м'яз, *m. iliopsoas*, складається із:

– **великого поперекового м'яза, *m. psoas major***;

– **малого поперекового м'яза, *m. psoas minor***;

– **клубового м'яза, *m. iliacus***.

Великий поперековий м'яз, *m. psoas major*:

– початок: *corpus et processus transversus Th₁₂-L₄*.

Малий поперековий м'яз, *m. psoas minor* (непостійний):

– початок: *corpus Th₁₂-L₁*.

Клубовий м'яз, *m. iliacus*:

– початок: *fossa iliaca*;

- прикріплення: *m. iliopsoas* – *trochanter minor ossis femoris*; *m. psoas minor* – *eminentia iliopubica*;
- функція: згинання і обертання стегна назовні; при фіксованому стегні – згинання поперекового відділу хребетного стовпа.

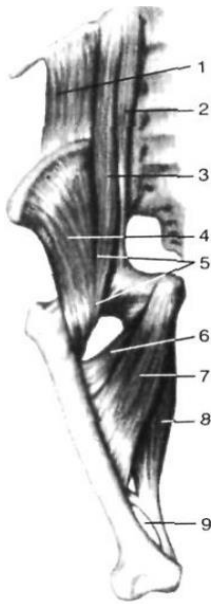

Рис. 5.26. Клубово-поперековий м'яз і привідні м'язи стегна (права кінцівка).

1 – *m. quadratus lumborum*; 2 – *m. psoas minor*; 3 – *m. psoas major*; 4 – *m. iliacus*; 5 – *m. iliopsoas*; 6 – *m. adductor brevis*; 7 – *m. adductor longus*; 8 – *adductor magnus*; 9 – *hiatus tendineus (adductorius)*.

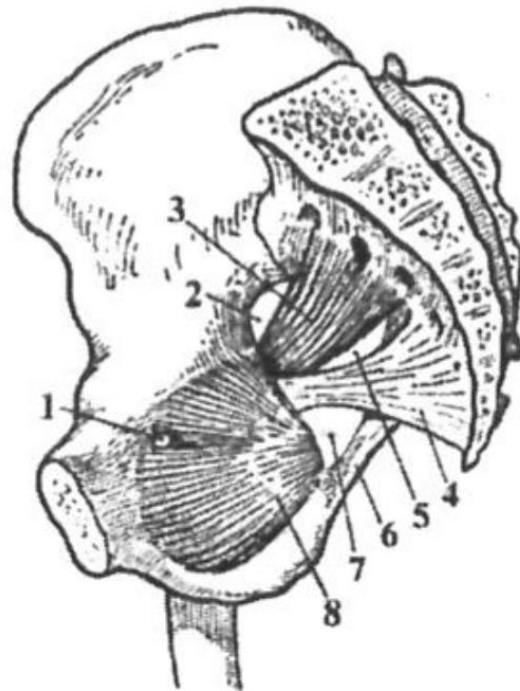


Рис. 5.27. Внутрішні м'язи тазу.

1 – *canalis obturatorius*; 2 – *for. suprapiriforme*; 3 – *m. piriformis*; 4 – *lig. sacro-spinale*; 5 – *for. infrapiriforme*; 6 – *lig. sacrotuberale*; 7 – *for. ischiadicum minus*; 8 – *m. obturatorius internus*.

Грушоподібний м'яз, *m. piriformis* (рис. 5.27):

- початок: *facies anterior ossis sacri*;
- прикріплення: *trochanter major femoris*;
- функція: обертання стегна назовні.

Внутрішній затульний м'яз, *m. obturatorius internus*:

- початок: внутрішня поверхня *membrana obturatoria* і краю *foramen obturatum*;
- прикріплення: *fossa trochanterica*;
- функція: обертання стегна назовні.

II. Зовнішні м'язи тазу.

Великий сідничний м'яз, *m. gluteus maximus* (рис. 5.28, 5.29):

- початок: площадка позаду *linea glutea posterior*; *facies dorsalis ossis sacri et coccygis*; *lig. sacrotuberale et fascia thoracolumbalis*;
- прикріплення: *tuberositas glutea ossis femoris*; частково продовжує у *tractus iliotibialis*;
- функція: розгинання стегна; обертання стегна назовні; відведення стегна.

Середній сідничний м'яз, *m. gluteus medius*:

- початок: майданчик між *linea glutea anterior et linea glutea inferior*;
- прикріплення: *trochanter major*;
- функція: відведення стегна; обертання стегна всередину (передні пучки); обертання стегна назовні (задні пучки).

Малий сідничний м'яз, *m. gluteus minimus*:

- початок: площадка позаду *linea glutea anterior et linea glutea posterior*;
- прикріплення: *trochanter major*;
- функція: відведення стегна; обертання стегна всередину (передні пучки); обертання стегна назовні (задні пучки).

Натягувач широкої фасції стегна, *m. tensor fasciae latae*:

- початок: *spina iliaca anterior superior et labium externum cristae iliacaе*;
- прикріплення: переходить у *tractus iliotibialis*;
- функція: натяг *tractus iliotibialis*; згинання стегна (передні пучки).

Квадратний м'яз стегна, *m. quadratus femoris*:

- початок: *tuber ischiadicum*;
- прикріплення: *crista trochanterica et trochanter major femoris*;
- функція: обертання стегна назовні.

Верхній близнюковий м'яз, *m. gemellus superior*:

- початок: *spina ischiadica*.

Нижній близнюковий м'яз, *m. gemellus inferior*:

- початок: *tuber ischiadicum*;
- прикріплення близнюкових м'язів: разом із *m. obturatorius internus* до *fossa trochanterica*;
- функція: обертання стегна назовні.

Зовнішній затульний м'яз, *m. obturatorius externus*:

- початок: зовнішня поверхня *membrana obturatoria* і край *foramen obturatum*;
- прикріплення: *fossa trochanterica*;
- функція: обертання стегна назовні.

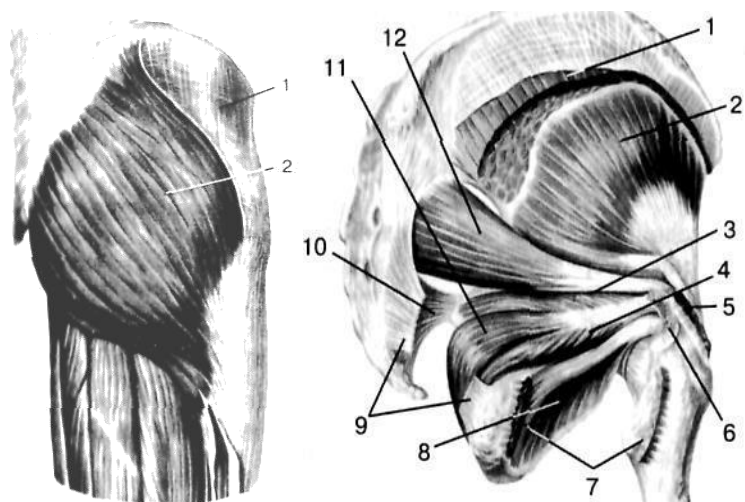


Рис. 5.28. Зовнішні м'язи тазу. 1 – *m. gluteus medius*; 2 – *m. gluteus maximus*.

Рис. 5.29. Зовнішні м'язи тазу, середній і глибокий шарі. 1 – *m. gluteus medius*; 2 – *m. gluteus minimus*; 3 – *m. gemellus superior*; 4 – *m. gemellus inferior*; 5 – *m. gluteus medius*; 6 – *trochanter major*; 7 – *m. quadratus femoris*; 8 – *m. obturatorius externus*; 9 – *ligamentum sacrotuberal*; 10 – *lig. sacrospinal*; 11 – *m. obturatorius internus*; 12 – *m. piriformis*

Кровообіг, венозний і лімфатичний відтік, іннервація м'язів тазу представлені у таблиці 5.13.

М'язи таза

Кровообіг	Венозний і лімфатичний відтік	Іннервація
<p>- <i>a. lumbales</i> із <i>pars abdominalis aortae</i>; - <i>a. circumflexa ilium profunda</i> із <i>a. iliaca externa</i>; - <i>a. obturatoria, aa. gluteae superior et inferior, a. iliolumbalis, a. pudenda interna</i> із <i>a. iliaca interna</i>; - <i>r. ascendens, r. profundus</i> із <i>a. circumflexa femoris medialis</i> із <i>a. profunda femoris</i> із <i>a. femoralis</i>; - <i>r. ascendens</i> із <i>a. circumflexa femoris lateralis</i> із <i>a. profunda femoris</i> із <i>a. femoralis</i>.</p>	<p>I. Венозний відтік: - кров відтікає у одноіменні вени. II. Лімфатичний відтік: - у <i>nodi lymphatici obturatorii et inguinales profundi</i> лімфа відтікає від <i>m. obturatorius externus</i>; - у <i>nodi lymphatici iliaci interni et inguinales profundi</i> лімфа відтікає від інших м'язів.</p>	<p>- <i>rr. musculares</i> із <i>pl. lumbalis: m. iliopsoas, mm. obturatorii externus et internus (n. obturatorius)</i>; - <i>rr. musculares</i> із <i>pl. sacralis: m. piriformis, m. quadratus femoris, mm. gemelli superior et inferior, m. tensor fasciae latae, m. gluteus maximus (n. gluteus inferior); m. gluteus medius, m. gluteus minimus (n. gluteus superior)</i>.</p>

М'язи, фасції і топографія вільної нижньої кінцівки

М'язи стегна поділяються на три групи: передню (згиначі стегна і розгиначі гомілки); медіальну (що приводять стегно) і задню (розгиначі стегна і згиначі гомілки). Ці м'язи дуже сильні, виконують статичну і динамічну функції, добре розвинені у людини в зв'язку з прямоходінням.

Класифікація м'язів стегна за топографією:

I. Передня група: кравецький м'яз, чотириголовий м'яз стегна.

II. Медіальна група: тонкий м'яз, гребінчастий м'яз, довгий, короткий і великий привідні м'язи.

III. Задня група: двоголовий м'яз стегна, напівсухожилльний і напівперетинчастий м'язи.

Всі м'язи стегна – спінального походження (вентральні) отримують іннервацію із гілки *pl.lumbalis et pl.sacralis*.

I. Передня група м'язів стегна (рис. 5.30)**Кравецький м'яз, *m. sartorius*:**

– початок: *spina iliaca anterior superior*;

– прикріплення: *tuberositas tibiae* (разом із сухожилками *mm.gracilis et semitendinosus* утворюють *pes anserinus superficialis*);

– функція: згинання стегна і гомілки; зігнуту гомілку обертає всередину.

Чотириглавий м'яз стегна, *m. quadriceps femoris*, складається із чотирьох головок, що мають різні точки початку і загальну точку прикріплення:

– **прямий м'яз стегна, *m. rectus femoris*:**

– початок: *spina iliaca anterior inferior*;

– **латеральний широкий м'яз стегна, *m. vastus lateralis*:**

– початок: *labium laterale lineae asperae femoris*; основа *trochanter major*;

– **проміжний широкий м'яз стегна, *m. vastus intermedius*:**

– початок: *femur* (передня поверхня);

- медіальний широкий м'яз стегна, *m. vastus medialis*:
- початок: *labium mediale lineae asperae femoris*;
- прикріплення: головки з'єднуються і переходять в *lig. patellae*, яка фіксує до *tuberositas tibiae*;
- функція: розгинання гомілки; *m. rectus femoris* – згинання стегна.

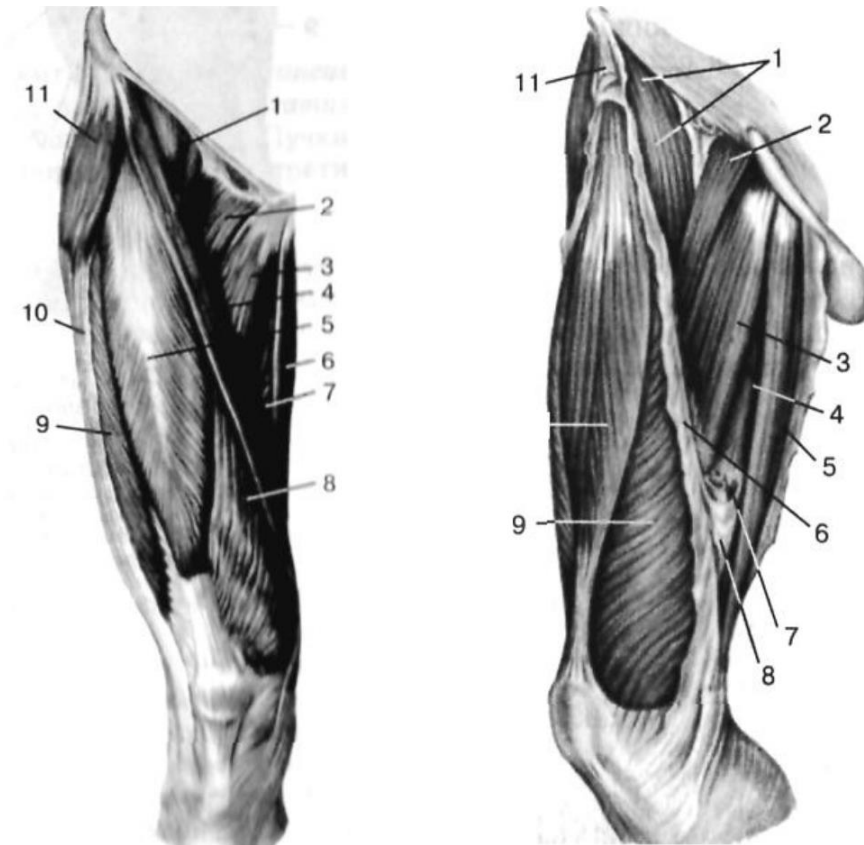


Рис. 5.30. М'язи стегна (вигляд спереду).

1 – *m. iliopsoas*; 2 – *m. lacuna vasorum*; 3 – *m. pectineus*; 4 – *m. adductor longus*; 5 – *m. sartorius*; 6 – *m. gracilis*; 7 – *m. rectus femoris*; 8 – *m. vastus medialis*; 9 – *m. vastus lateralis*; 10 – *tractus iliotibialis*; 11 – *m. tensor fasciae latae*

Рис. 5.31. Передня і медіальна групи м'язів стегна.

1 – *m. iliopsoas*; 2 – *m. pectineus*; 3 – *m. adductor longus*; 4 – *m. adductor magnus*; 5 – *m. gracilis*; 6 – *septum intermusculare femoris mediale*; 7 – *canalis adductorius*; 8 – *lamina vastoadductoria*; 9 – *m. vastus medialis*; 10 – *m. rectus femoris*; 11 – *m. sartorius*.

II. Медіальна група м'язів стегна (рис. 5.31)

Тонкий м'яз, *m. gracilis*:

- початок: *ramus inferior ossis pubis*;
- прикріплення: *tuberositas tibiae* (разом із сухожилками *mm. sartorius et semitendinosus* утворює *pes anserinus superficialis*);
- функція: приведення стегна; згинання гомілки; при зігнутому колінному суглобі – обертання гомілки всередину.

Гребінчастий м'яз, *m. pectineus*:

- початок: *pecten ossis pubis et ramus superior ossis pubis*;
- прикріплення: *labium mediale lineae asperae femoris* (верхня частина);
- функція: згинання і приведення стегна.

Довгий привідний м'яз, *m. adductor longus*:

- початок: *ramus superior ossis pubis*;

- прикріплення: *labium mediale lineae asperae femoris* (середня третина);
- функція: приведення стегна.

Короткий привідний м'яз, *m. adductor brevis*, розташована під попереднього:

- початок: *ramus inferior ossis pubis*;
- прикріплення: *labium mediale lineae asperae femoris* (верхня третина);
- функція: приведення і згинання стегна.

Великий привідний м'яз, *m. adductor magnus*:

- початок: *tuber ischiadicum, ramus ossis ischii* і, частково, *ramus inferior ossis pubis*;
- прикріплення: *labium mediale lineae asperae femoris, epicondylus medialis femoris*;
- функція: приведення стегна.

III. Задня група м'язів стегна (рис. 5.32)

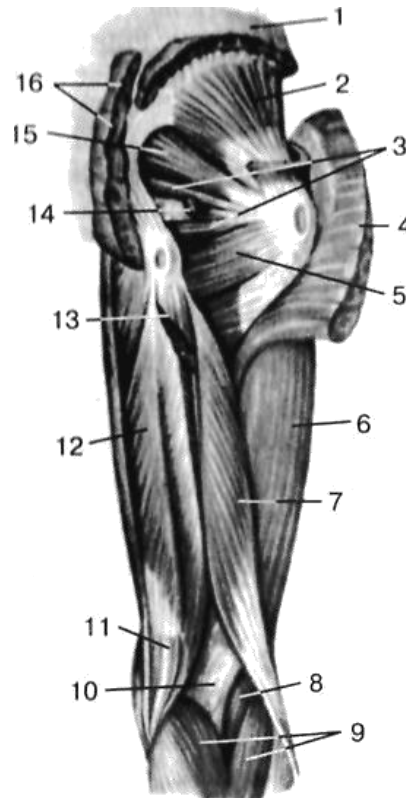


Рис. 5.32. М'язи сідничної області і задньої області стегна.

1 – *m. gluteus medius*; 2 – *m. gluteus minimus*; 3 – *mm. gemelli superior et inferior*, 4 – *m. gluteus maximus*; 5 – *m. quadratus femoris*; 6 – *m. vastus lateralis*; 7 – *m. biceps femoris*; 8 – *m. plantaris*; 9 – *m. gastrocnemius*; 10 – *fossa poplitea*; 11 – *tendo m. semitendinosi*; 12 – *m. semimembranosus*; 13 – *m. semitendinosus*; 14 – *tendo m. obturatorii interni*; 15 – *m. piriformis*; 16 – *m. gluteus maximus*.

Двоголовий м'яз стегна, *m. biceps femoris*:

- початок: *caput longum – tuber ischiadicum; caput breve – labium laterale lineae asperae femoris*;
- прикріплення: *caput fibulae*;
- функція: розгинання стегна; згинання і обертання гомілки назовні.

Напівсухожилковий м'яз, *m. semitendinosus*:

- початок: *tuber ischiadicum*;
- прикріплення: *tuberositas tibiae* (разом із сухожилками *mm. sartorius et m. gracilis* утворює поверхневу гусячу лапку, *pes anserinus superficialis*);
- функція: розгинання стегна; згинання і обертання гомілки всередину.

Напівперетинчастий м'яз, *m. semimebranosus*:– початок: *tuber ischiadicum*;– прикріплення: *tibia*, утворюючи *pes anserinus profundus*;

– функція: розгинання стегна; згинання і обертання гомілки всередину.

На рівні колінного суглобу м'язове черевце цього м'яза продовжується у плоский сухожилок, які 3 пучками прикріплюються до задньолатеральної поверхні медіального виростка великогомілкової кістки. Ці сухожилки пучки полуперепончатой м'язи утворюють так звану **глибоку гусячу лапку, *pes anserinus profundus***. Один пучок сухожилка повертає вгору і латерально, переходячи у косу підколінну зв'язку, *lig. popliteum obliquum*. Другий пучок, найсильніший, прикріплюється до лінії камбалоподібного м'яза великогомілкової кістки. Третій пучок продовжується у *fascia m. poplitei*. **Поверхнева гусяча лапка, *pes anserinus superficialis***, утворена сухожилками кравецького, тонкого і напівсухожжового м'язів.

Кровообігання, венозний і лімфатичний відтік, іннервація м'язів стегна представлені у таблиці 5.14.

Таблиця 5.14

М'язи стегна

Кровообігання	Венозний і лімфатичний відтік	Іннервація
<ul style="list-style-type: none"> - <i>a. obturatoria</i> із <i>a. iliaca interna</i>; - <i>a. circumflexa ilium superficialis</i>, <i>aa. pudendae externae</i>, <i>aa. circumflexae femoris lateralis et medialis</i>, <i>aa. perforantes</i> із <i>a. profunda femoris</i>; - <i>rr. musculares et a. genus descendens</i> – із <i>a. femoralis</i>; - <i>aa. genus superioris lateralis et medialis</i>, <i>rr. musculares</i> із <i>a. poplitea</i>. 	<p>I. Венозний відтік:</p> <ul style="list-style-type: none"> - кров відтікає у одноіменні вени. <p>II. Лімфатичний відтік:</p> <ul style="list-style-type: none"> - у <i>nodi lymphatici inguinales profundi</i> лімфа відтікає від передньої групи м'язів стегна; - у <i>nodi lymphatici obturatorii interni et inguinales profundi</i> лімфа відтікає від медіальної групи м'язів стегна; - у <i>nodi lymphatici iliaci interni et inguinales profundi</i> лімфа відтікає від задньої групи м'язів стегна. 	<ul style="list-style-type: none"> - <i>n. femoralis (pl. lumbalis)</i>: м'язи передньої групи; - <i>n. obturatorius (pl. lumbalis)</i>: м'язи медіальної групи; - <i>n. ischiadicus (pl. sacralis)</i>: м'язи задньої групи.

М'язи гомілки.**Класифікація м'язів гомілки за топографією:**

I. Передня група м'язів гомілки (розгиначі): передній великогомілковий м'яз, довгий розгинач пальців, довгий розгинач великого пальця стопи.

II. Латеральна група м'язів гомілки: довгий і короткий малоомілкові м'язи.

III. Задня група м'язів гомілки (згиначі): *поверхневий шар* – триголовий м'яз гомілки: литковий і камбалоподібний м'язи, підошовний м'яз; *глибокий шар* – підколінний м'яз, довгий згинач пальців, задній великогомілковий м'яз, довгий згинач великого пальця стопи.

Усі м'язи гомілки – спінального походження (вентральні) – отримують іннервацію із гілок *pl. sacralis*.

I. Передня група м'язів гомілки (рис. 5.33А).

Передній великогомілковий м'яз, *m. tibialis anterior*:

- початок: *facies lateralis tibiae; membrana interossea cruris; fascia cruris*;
- прикріплення: *os cuneiforme mediale et basis ossis metatarsalis I*;
- функція: *flexio dorsalis, supinatio et adduction* стопи.

ПРИМІТКА: разом із *m. peroneus longus* утворює **стремено** стопи.

Довгий розгинач пальців, *m. extensor digitorum longus*:

- початок: *condylus lateralis tibiae, caput et margo anterior fibulae, membrana interossea cruris et fascia cruris*;
- прикріплення: середня і дистальна фаланги II-V пальців;
- функція: розгинання II-V пальців; піднімання латерального краю стопи, *pronatio (m. peroneus tertius)*.

ПРИМІТКА: п'ятий сухожилок до частини м'язового черевця прикріплюється до *os metatarsale V*, утворюючи *m. peroneus tertius*.

Довгий розгинач великого пальця стопи, *m. extensor hallucis longus*:

- початок: *fibula* (нижні дві третини), *membrana interossea cruris*;
- прикріплення: підстава дистальної фаланги великого пальця;
- функція: тильне згинання стопи; розгинання великого пальця.

II. Латеральна група м'язів гомілки (рис. 5.33Б).

Довгий малогомілковий м'яз, *m. peroneus longus*:

- початок: *fibula* (верхні дві третини);
- прикріплення: *tuberositas ossis metatarsalis I, basis ossis metatarsalis II et os cuneiforme mediale* (підшовна поверхня);
- функція: *flexio plantaris, pronatio et abduction* стопи.

Короткий малогомілковий м'яз, *m. peroneus brevis*:

- початок: *facies lateralis fibulae* (нижня частина);
- прикріплення: *tuberositas ossis metatarsalis V*;
- функція: *flexio plantaris, pronatio et abductio* стопи.

III. Задня група м'язів гомілки (рис. 5.34А, Б, В).

1) Поверхневий шар Триголовий м'яз гомілки, *m. triceps surae*: складається із литкового і камбалоподібного м'язів.

Литковий м'яз, *m. gastrocnemius*:

- початок: *caput mediale - epicondylus medialis femoris ; caput laterale – epicondylus lateralis femoris* (рис. 34).

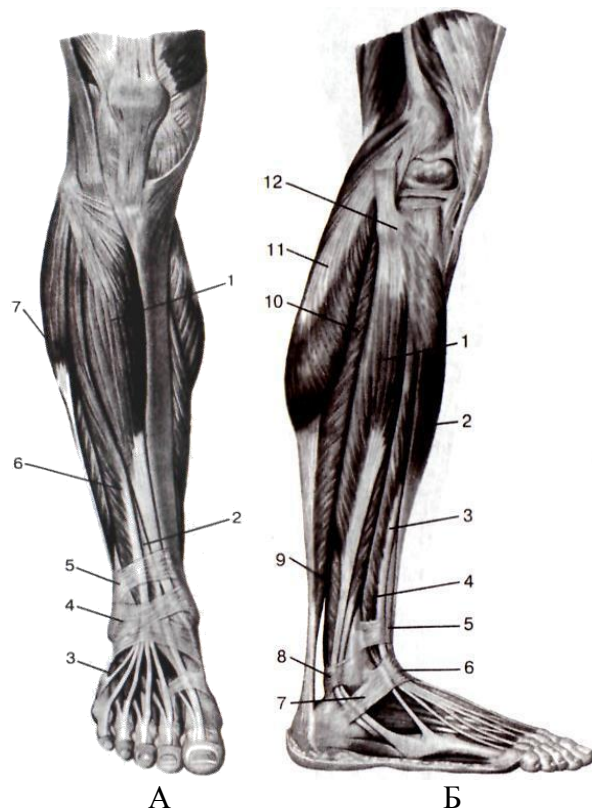


Рис. 5.33. М'язи гомілки (А – вигляд спереду; Б – вигляд із латерального боку).
А: 1 – *m. tibialis anterior*; 2 – *m. extensor hallucis longus*; 3 – *m. peronus tertium*; 4 – *retinaculum mm. extensorum inferius*; 5 – *retinaculum mm. extensorum superius*; 6 – *m. peroneus brevis*; 7 – *m. peroneus longus*. **Б:** 1 – *m. peroneus longus*; 2 – *m. tibialis anterior*; 3 – *m. extensor hallucis longus*; 4 – *m. extensor digitorum longus*; 5 – *retinaculum mm. extensorum superius*; 6 – *retinaculum mm. extensorum inferius*; 7 – *retinaculum mm. peroneorum inferius*; 8 – *retinaculum mm. peroneorum superius*; 9 – *m. peroneus brevis*; 10 – *m. soleus*; 11 – *m. gastrocnemius*; 12 – *caput fibulae*.

Камбалоподібний м'яз, *m. soleus*:

- початок: *caput fibulae*, верхня третина *fibulae*, *linea musculi solei tibiae*;
- прикріплення: з'єднується із литковим м'язом, утворює п'ятковий (Ахілесовий) сухожилок, прикріплюються до *tuber calcanei*;
- функція: згинання гомілки і стопи (*flexio plantaris*); *caput laterale m. gastrocnemii* – обертання гомілки назовні; *caput mediale m. gastrocnemii* – обертання гомілки всередину.

Підошовний м'яз, *m. plantaris*:

- початок: *epicondylus lateralis femoris*;
- прикріплення: влітається у Ахілесовий сухожилок;
- функція: згинання у колінному суглобі.

2) Глибокий шар

Підколінний м'яз, *m. popliteus*:

- початок: *epicondylus lateralis femoris*;
- прикріплення: задня поверхня *tibia* вище *linea m. solei*;
- функція: згинання гомілки; обертання гомілки всередину.

Довгий згинач пальців, *m. flexor digitorum longus*:

- початок: *tibia* (середня третина);
- прикріплення: дистальні фаланги II-V пальців, пронизуючи сухожилок короткого згинача пальців;

- функція: *flexio plantaris*; *supinatio* стопи; згинання нігтьових фаланг II-V пальців.
- Задній великогомілковий м'яз, *m. tibialis posterior*:**
- початок: *membrana interossea cruris*, обернені одна до одної поверхні *tibia* і *fibula*;
 - прикріплення: *tuberositas ossis navicularis*, *ossa cuneiformia mediale, intermedium et laterale*;
 - функція: *flexio plantaris*, *supinatio et adductio* стопи.

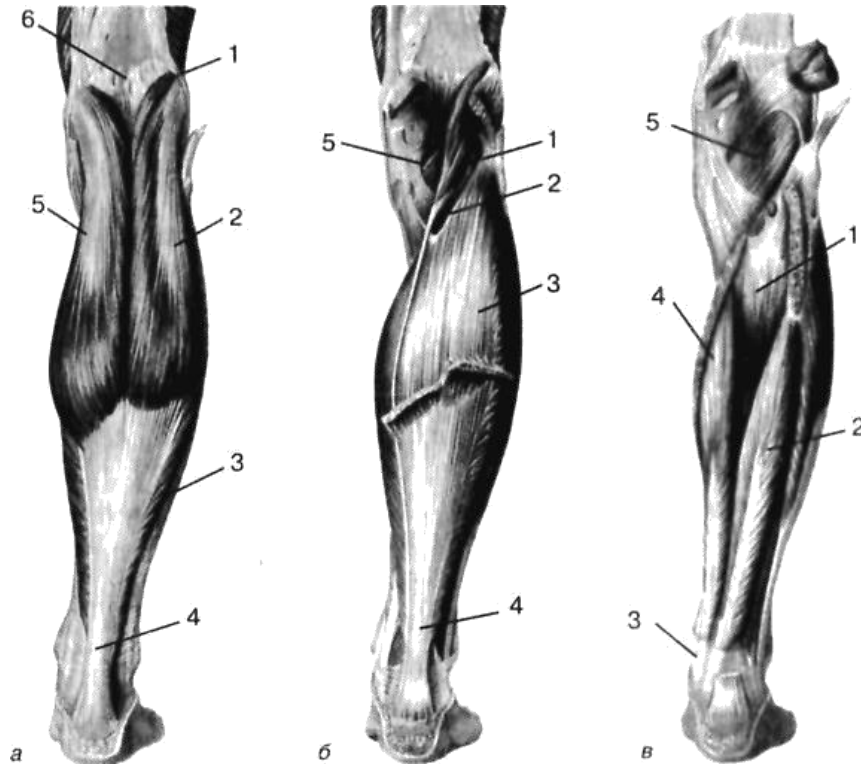


Рис. 5.34 М'язи правої гомілки

(вигляд ззаду; а – литковий м'яз; б – камбалоподібний м'яз; в – глибокий шар).

а: 1 – *m. plantaris*; 2 – *caput laterale m. gastrocnemii*; 3 – *m. soleus*; 4 – *tendo calcaneus*; 5 – *caput mediate m. gastrocnemii*; **б** – *fossa poplitea*; **б:** 1 – *m. plantaris*; 2 – *canalis cruropopliteus* (верхній отвір); 3 – *m. soleus*; 4 – *tendo calcaneus*; 5 – *m. popliteus*; **в:** 1 – *m. tibialis posterior*; 2 – *m. flexor hallucis longus*; 3 – *retinaculum musculorum flexorum*; 4 – *m. flexor digitorum longus*; 5 – *m. popliteus*.

Довгий згинач вело пальця стопи, *m. flexor hallucis longus*:

- початок: нижні дві третини *fibula*; **иког**
- прикріплення: *phalanx distalis hallucis*;
- функція: згинання великого пальця; бере участь у *flexio plantaris*, *supinatio et adductio* стопи.

Кровообіг, венозний і лімфатичний відтік, іннервація м'язів гомілки представлені у таблиці 5.15.

М'язи гомілки

Кровоостачання	Венозний і лімфатичний відтік	Іннервація
<p>- <i>aa. genus inferioris medialis et lateralis, rr. musculares et aa. sacralis</i> із <i>a. poplitea</i>;</p> <p>- <i>rr. musculares et malleolares</i> із <i>a. tibialis anterior</i>;</p> <p>- <i>a. circumflexa fibulae, rr. musculares</i> із <i>a. peronea, rr. musculares et malleolares</i> – гілки <i>a. tibialis posterior</i>.</p>	<p>I. Венозний відтік: - кров відтікає у одноіменні вени.</p> <p>II. Лімфатичний відтік: - у <i>nodi lymphatici tibiales anteriores et inguinales profundi</i> лімфа відтікає від передньої групи м'язів гомілки; - у <i>nodi lymphatici poplitei</i> лімфа відтікає від латеральної і задньої груп м'язів гомілки.</p>	<p>- <i>n. peroneus profundus</i> із <i>n. peroneus communis</i> із <i>n. ischiadicus (pl. sacralis)</i>: м'язи передньої групи.</p> <p>- <i>n. tibialis</i> із <i>n. ischiadicus (pl. sacralis)</i>: м'язи задньої групи;</p> <p>- <i>n. peroneus superficialis</i> із <i>n. ischiadicus (pl. sacralis)</i>: м'язи латеральної групи.</p>

М'язи стопи.

Поряд із сухожилками м'язів гомілки, які прикріплюються до кісток стопи і входять до складу передньої, задньої і латеральної груп, стопа має власні (короткі) м'язи. Ці м'язи починаються і прикріплюються у межах скелета стопи, мають складні анатомо-топографічні та функціональні взаємовідношення із сухожилками тих м'язів гомілки, місця прикріплення яких знаходяться на кістках стопи. М'язи стопи розташовуються на її тильній поверхні і на підошві.

Класифікація м'язів стопи за топографією:

I. М'язи тилу стопи: короткий розгинач пальців і короткий розгинач великого пальця.

II. М'язи підошви:

1) **медіальна група** – м'яз, що відводить великий палець стопи, короткий згинач великого пальця, м'яз, що приводить великий палець стопи;

2) **латеральна група** – м'яз, що відводить мізинець стопи, короткий згинач мізинця стопи;

3) **середня група** – короткий згинач пальців, квадратний м'яз підошви, червоподібні м'язи, підошовні і тильні міжкісткові м'язи. Усі м'язи стопи спінального походження (вентральні) отримують іннервацію із гілок *pl. sacralis*.

I. М'язи тилу стопи (рис. 5.35А, Б).

Залігають під тильною фасцією стопи і сухожилками довгого розгинача пальців. Це два м'язи – короткий розгинач пальців і короткий розгинач великого пальця стопи.

Короткий розгинач пальців, *m. extensor digitorum brevis*:

- початок: *calcaneus* (латеральна і верхня поверхні);
- прикріплення: основи середніх і дистальних фаланг II-IV пальців;
- функція: розгинання II-IV пальців.

Короткий розгинач великого пальця стопи, *m. extensor hallucis brevis*:

- початок: верхня поверхня *calcaneus*;
- прикріплення: основа проксимальної фаланги великого пальця;
- функція: розгинання великого пальця стопи.

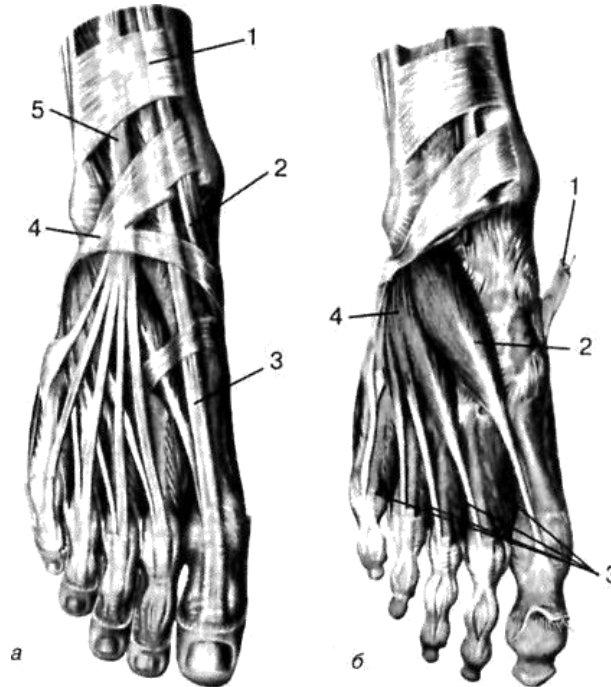


Рис. 5.35. М'язи правої стопи

(вигляд спереду; а – сухожилки передньої групи і утримувачі розгиначів збережені; б – м'язи тилу стопи).

а: 1 – retinaculum mm. extensorum superius; 2 – tendo m. tibialis anterioris; 3 – tendo m. extensoris hallucis longi; 4 – retinaculum mm. extensorum inferius; 5 – m. extensor digitorum longus; б: 1 – tendo m. tibialis anterioris; 2 – m. extensor hallucis brevis; 3 – mm. interossei dorsales; 4 – m. extensor digitorum brevis.

II. М'язи підошви (рис. 5.36А, Б, В).

1) Медіальна група.

М'яз, що відводить великий палець стопи, *m. abductor hallucis*:

– початок: *tuber calcanei, tuberositas ossis navicularis et retinaculum mm. flexorum aponeurosis plantaris*;

- прикріплення: основа проксимальної фаланги великого пальця;
- функція: відведення великого пальця стопи.

Короткий згинач великого пальця стопи, *m. flexor hallucis brevis*:

– початок: *os cuneiforme mediale, сухожилок m. tibialis posterior*;

– прикріплення: *caput mediale* – основа проксимальної фаланги великого пальця і медіальна сесамоподібна кістка; *caput laterale* – основа проксимальної фаланги великого пальця і латеральна сесамоподібна кістка;

– функція: згинання проксимальної фаланги великого пальця.

М'яз, що приводить великий палець стопи, *m. adductor hallucis*:

– початок: *caput obliquum – lig. plantare longum*, сухожилок *m. peroneus longus*, *os cuneiforme laterale*, основа *ossa metatarsalia II et III*; *caput transversum – capsulae articulationes metatarsophalangeae III-IV*;

– прикріплення: латеральна сесамоподібна кістка, проксимальна фаланга великого пальця;

– функція: приведення великого пальця; згинання його проксимальної фаланги.

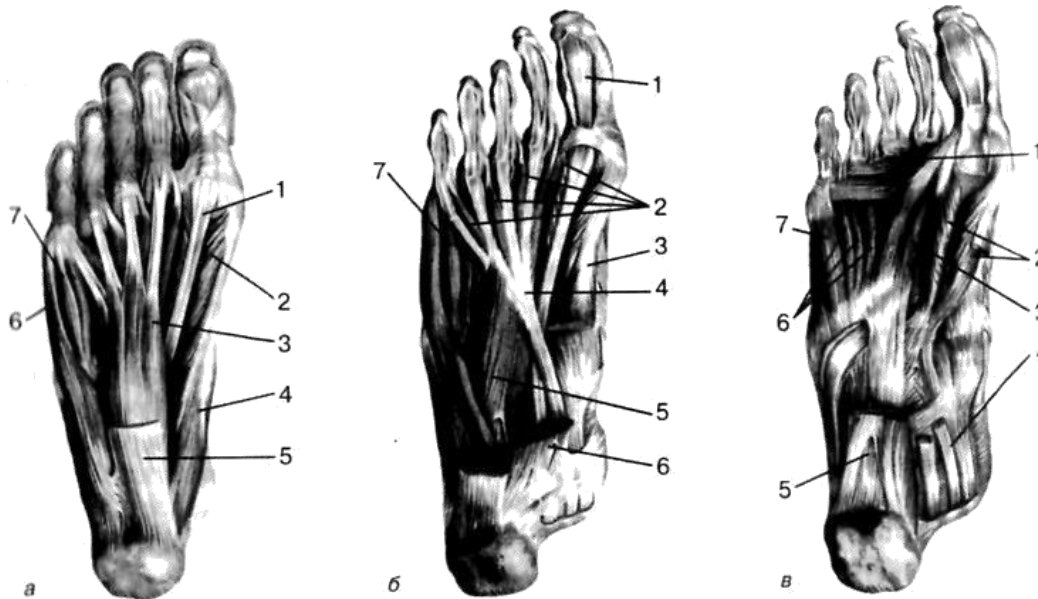


Рис. 5.36 М'язи правої підошви (а – поверхневий шар; б – видалений *m. flexor digitorum brevis*; в – *m. flexor digitorum brevis, quadratus plantae, abductor hallucis et digiti minimi*).

а: 1 – *tendo m. flexoris hallucis longi*; 2 – *m. flexor hallucis brevis*; 3 – *m. flexor digitorum brevis*; 4 – *m. abductor hallucis*; 5 – *aponeurosis plantaris*; 6 – *m. abductor digiti minimi*; 7 – *m. flexor digiti minimi brevis*; **б:** 1 – *tendo m. flexoris hallucis longi*; 2 – *mm. lumbricales*; 3 – *m. flexor hallucis brevis*; 4 – *m. flexor digitorum longus*; 5 – *m. quadratus plantae*; 6 – *m. abductor hallucis*; 7 – *m. flexor digiti minimi brevis*; **в:** 1 – *m. adductor hallucis (caput transversum)*; 2 – *m. flexor hallucis brevis*; 3 – *m. adductor hallucis (caput obliquum)*; 4 – *tendo m. flexoris hallucis longi*; 5 – *m. quadratus plantae*; 6 – *mm. interossei plantaris*; 7 – *m. flexor digiti minimi brevis*.

2) Латеральна група м'язів підошви.

М'яз, що відводить мізинця стопи, *m. abductor digiti minimi*:

– початок: підошовна поверхня *calcaneus, aponeurosis plantaris*;

– прикріплення: *tuberositas ossis metatarsalis V*, основа проксимальної фаланги мізинця;

– функція: відведення і згинання проксимальної фаланги мізинця.

Короткий згинач мізинця стопи, *m. flexor digiti minimi brevis*:

– початок: основа *os metatarsale V, lig. plantare longum*;

– прикріплення: основа проксимальної фаланги мізинця;

– функція: згинання проксимальної фаланги мізинця.

3) Середня група м'язів підошви

Короткий згинач пальців, *m. flexor digitorum brevis*:

– початок: *tuber calcanei, aponeurosis plantaris*;

– прикріплення: основа середніх фаланг II-V пальців;

– функція: згинання проксимальних і середніх фаланг II-V пальців.

Квадратний м'яз підшви, *m. quadratus plantae*:

- початок: *calcaneus*;
- прикріплення: сухожилок *m. flexor digitorum longus*;
- функція: згинання пальців.

Червоподібні м'язи, *mm. lumbricales*:

- початок: сухожилок *m. flexor digitorum longus*;
- прикріплення: підшшовна поверхня проксимальних і тильна поверхня середніх і дистальних фаланг II-V пальців;
- функція: згинання проксимальних фаланг; розгинання середніх і дистальних фаланг II - V пальців.

Підшшовні міжкісткові м'язи, *mm. interossei plantares*:

- початок: *ossa metatarsalia* III-V (медіальної поверхні);
- прикріплення: основи проксимальних фаланг III-V пальців (медіальної поверхні);
- функція: приведення III-V пальців до II; згинання проксимальних фаланг цих пальців.

Тильні міжкісткові м'язи, *mm. interossei dorsales*:

- початок: об'єднаний один до одного боки двох сусідніх плеснових кісток;
- прикріплення: перший міжкістковий м'яз – до медіального боку другого пальця, три інших – до латерального боку II-IV пальців;
- функція: фіксація другого пальця у середньому положенні; відведення III і IV пальців від другого; згинання проксимальних, розгинання середніх і дистальних фаланг зазначених пальців.

Кровообіг, венозний і лімфатичний відтік, іннервація м'язів стопи представлені у таблиці 5.16.

Таблиця 5.16

М'язи стопи

Кровообіг	Венозний і лімфатичний відтік	Іннервація
<p>– <i>rr. malleolares laterales</i> із <i>a. peronea</i> із <i>a. tibialis posterior</i>;</p> <p>– <i>rr. malleolares laterales</i> із <i>a. tibialis anterior</i>;</p> <p>– <i>a. tarsea lateralis, aa. metatarsae dorsales</i> із <i>a. dorsalis pedis</i> – гілки <i>a. tibialis anterior</i>;</p> <p>– <i>aa. plantares medialis et lateralis</i> із <i>a. tibialis posterior</i>;</p> <p>– <i>rr. musculares et aa. metatarsae plantares</i> із <i>arcus plantaris</i>.</p>	<p>I. Венозний відтік: – кров відтікає у одноіменні вени.</p> <p>II. Лімфатичний відтік: – у <i>nodi lymphatici tibiales anteriores et poplitei</i> лімфа відтікає від <i>m. extensor digitorum brevis, m. extensor hallucis brevis</i>;</p> <p>– у <i>nodi lymphatici poplitei</i> лімфа відтікає від інших м'язів.</p>	<p>– <i>n. peroneus profundus</i> із <i>n. peroneus communis</i> із <i>n. ischiadicus (pl. sacralis)</i>: м'язи тилу стопи;</p> <p>– <i>n. plantaris medialis</i> із <i>n. tibialis</i> із <i>n. ischiadicus (pl. sacralis)</i>: <i>m. flexor digitorum brevis, m. flexor hallucis brevis (caput mediale), mm. lumbricales I-II</i>;</p> <p>– <i>n. plantaris lateralis</i> із <i>n. tibialis</i> із <i>n. ischiadicus (pl. sacralis)</i>: м'язи латеральної групи, всі міжкісткові м'язи, <i>m. quadratus plantae, mm. lumbricales III-IV, m. adductor hallucis, m. flexor hallucis brevis (caput laterale)</i>.</p>

ФАСЦІЇ НИЖНЬОЇ КІНЦІВКИ

У зв'язку із тим, що частина м'язів нижньої кінцівки починається на хребті і тазових кістках, фасції, що їх покривають, мають анатомо-топографічне відношення до фасції, що вистилає стінки черевної порожнини і тазу.

1. Поверхнева фасція, *f. superficialis*, особливостей не має.

2. Власна фасція, *f. propria*, покриває м'язи нижньої кінцівки, розділяючись на частини відповідно до областей.

Фасції тазу:

1. **Клубова фасція, *f. iliaca***, є частиною *f. endoabdominalis*; утворює кістково-фіброзний футляр для *m. iliopsoas*; під паховою зв'язкою вона приростає до *eminentia iliopubica* і утворює **клубово-гребінчасту дугу, *arcus iliopectineus***, яка розділяє м'язову і судинну лакуни, *lacuna musculorum et lacuna vasorum*.

2. **Фасція малого тазу, *f. pelvis***, також є частиною *f. endoabdominalis*; вона покриває інші внутрішні м'язи тазу.

3. **Сідничний фасція, *f. glutea***, є продовженням *f. thoracolumbalis* і покриває зовнішню поверхню *m. gluteus maximus*.

Фасції стегна.

Власна фасція стегна (широка фасція), *f. femoris propria (f. lata)* утворює:

1. **Поверхневу пластинку, *lamina superficialis f. femoris propriae***, яка покриває м'язи стегна і утворює міжм'язові перегородки;

а) **латеральна міжм'язова перегородка, *septum intermusculare femoris laterale***, прикріплюється до *labium laterale lineae asperae*; розділяє передню і задню групи;

б) **медіальна міжм'язова перегородка, *septum intermusculare femoris mediale***, прикріплюється до *labium mediale lineae asperae*; розділяє передню і медіальну групи;

в) **задня міжм'язова перегородка, *septum intermusculare femoris posterior***, прикріплюється до *labium mediale lineae asperae*; розділяє м'язи медіальної і задньої груп.

2. **Глибока пластинка, *lamina profunda f. femoris propria***, покриває гребінчастий м'яз і дистальний відділ клубово-поперекового м'язів – клубово-гребінчаста фасція, *f. iliopectinea*.

ПРИМІТКА:

1) у *lamina superficialis* утворюється **підшкірна щілину, *hiatus saphenus***, що обмежує **овальну ямку, *fossa ovalis***;

2) *hiatus saphenus* обмежений **серпоподібним краєм, *margo falciformis***;

а) **верхній ріг, *cornu superius***;

б) **нижній ріг, *cornu inferius***;

3) поверхневий листок у області *hiatus saphenus* називається **гратчастою фасцією, *f. cribrosa***;

4) *hiatus saphenus* є зовнішнім отвором стегнового каналу;

а) латеральна частина *f. lata* потовщена і утворює **клубово-великогомілковий тракт, *tractus iliotibialis***;

5) кістково-фіброзний футляри стегна (3 футляра):

а) для *m. quadriceps femoris* (рис. 5.36);

б) для *mm. adductores*;

в) для *mm. extensores*;

б) фіброзні футляри стегна (4 футляра):

а) для *m. gracili* ;

б) для *m. sartorius*;

в) для *m. tensor fasciae latae*;

г) для судинно-нервового пучка.

Фасції гомілки.

Власна фасція гомілки, *f. cruris propria*, утворює міжм'язові перегородки і віддає глибоку пластинку, що розділяє поверхневий і глибокий шари задньої групи м'язів гомілки.

1. Міжм'язові перегородки:

а) **передня міжм'язова перегородка гомілки**, *septum intermusculare cruris anterior*, розділяє передню і латеральну групи м'язів;

б) **задня міжм'язова перегородка гомілки**, *septum intermusculare cruris posterior*, розділяє латеральну і задню групи м'язів.

ПРИМІТКА: задня і передня групи розділені кістками гомілки і *membrane interossea cruris*.

2. Кістково-фіброзні футляри гомілки (3 футляра):

а) для *mm. extensores*;

б) для *mm. peronei*;

в) для м'язів задньої групи (глибокий шар).

3. Фіброзний футляр – для м'язів задньої групи (поверхневий шар).

4. Утримувачі сухожилків м'язів:

а) верхній утримувач сухожилків – розгиначів, *retinaculum musculorum extensorum superius* (див. рис. 5.33);

б) нижній утримувач сухожилків – розгиначів, *retinaculum musculorum extensorum inferius*:

- **латеральний пучок**, *crus laterale*;

- **медіальний верхній пучок**, *crus mediale superius*;

- **медіальний нижній пучок**, *crus mediale inferior*;

в) утримувач сухожилків згиначів, *retinaculum musculorum flexorum*;

г) верхній утримувач сухожилків малогомілкових м'язів, *retinaculum musculorum peroneorum superius*;

д) нижній утримувач сухожилків малогомілкових м'язів, *retinaculum musculorum peroneorum inferius*.

Фасції стопи нагадують фасції кисті.

Власна фасція стопи, *f. pedis propria*:

1. **Підошовна фасція**, *f. plantaris propria*:

1) **поверхнева пластинка**, *lamina superficialis f. plantaris propriae*, – зростається із **поверхневою фасцією підошви**, *f. plantaris superficialis*, формуючи підошовний апоневроз, *aponeurosis plantaris*;

2) **глибока пластинка**, *lamina profunda f. plantaris propriae*, покриває міжкісткові м'язи, відокремлює їх від сухожилків згиначів, коротких згиначів пальців і великого пальця, квадратного м'яза підошви, а так само червоподібних м'язів.

2. **Тильна фасція**, *f. dorsalis pedis*:

1) поверхнева пластинка, *lamina superficialis f. dorsalis pedis*, покриває сухожилки м'язів-розгиначів, короткі розгиначі пальців і великого пальця;

2) глибока пластинка, *lamina profunda f. dorsalis pedis*, покриває тильні міжкісткові м'язи.

ПРИМІТКА: на стопі утворюються:

1) фіброзні футляри:

а) для сухожилків м'язів-розгиначів, коротких розгиначів пальців і великого пальця (між *lamina superficialis et lamina profunda f. dorsalis pedis propriae*);

б) для сухожилків м'язів-згиначів, червоподібних м'язів, короткого і довгого згиначів пальців, квадратного м'яза підошви (між *lamina superficialis et lamina profunda f. plantaris propriae*);

2) кістково-фіброзні футляри:

а) для м'язів великого пальця;

б) для м'язів мізинця;

в) для міжкісткових м'язів.

Кістково-фіброзні канали та синовіальні піхви сухожилків на стопі:

1. Під *retinaculum musculorum extensorum inferius* розташовані **чотири кістково-фіброзних канал**, у яких проходять:

- *vagina synovialis tendinis m. tibialis anterioris*;
- *vagina synovialis tendinis m. extensoris hallucis longi*; –
vagina synovialis tendinis m. extensoris digitorum pedis longi;
- 4 канал розташований під каналом; він містить *a. dorsalis pedis* (продовження *a. tibialis anterior*), одноіменні вени і *n. peroneus profundus*.

2. Під *retinaculum musculorum flexorum* розташовані **чотири кістково-фіброзних канали**, у яких проходять:

- *vagina synovialis tendinis m. tibialis posterioris*;
- *vagina synovialis tendinis m. flexoris digitorum pedis longi*;
- *vagina synovialis tendinis m. flexoris hallucis longi*;
- 4 канал розташований над другим; він містить *a. tibialis posterior*, одноіменні вени і *n. tibialis*.

3. Під *retinaculum musculorum peroneorum superius* розташований канал для *vagina synovialis communis tendineum mm. peroneorum*.

4. Під *retinaculum musculorum peroneorum inferius* розташовані **два кістково-фіброзних канали**, у яких проходять:

- *vagina synovialis tendinis m. peronei longi*;
- *vagina synovialis tendinis m. peronei brevis*.

ТОПОГРАФІЯ М'ЯЗІВ НИЖНЬОЇ КІНЦІВКИ

На нижній кінцівці є топографо-анатомічні утворення, які мають практичне значення.

Топографія таза

На межі живота і нижньої кінцівки, під пупартовою зв'язкою утворюються отвори (**м'язова і судинна лакуни, стегнове кільце**), через які проходять важливі анатомічні утворення. Ця область є слабким місцем, де можуть формуватися грижі.

1. *M. piriformis* розділяє *foramen ischiadicum majus* на **надгрушоподібний і підгрушоподібний отвори**, *foramen suprapiriforme et foramen infrapiriforme* (див. Рис. 5.29).

Вміст отворів:

- *foramen suprapiriforme*: *a. glutea superior* з *a. iliaca interna*; одноіменні вени; *n. gluteus superior* із *pl. sacralis*;
- *foramen infrapiriforme*: *a. pudenda interna et a. glutea inferior* з *a. iliaca interna*; одноіменні вени; *n. ischiadicus*, *n. pudendus*, *n. cutaneus femoris posterior*, *n. gluteus inferior* – гілки *pl. sacralis*.

Затульний канал, *canalis obturatorius*:

- **верхня стінка**: *sulcus obturatorius ossis pubis*;
- **нижня стінка**: верхні краї затульних м'язів і затульної мембрани;
- **вміст каналу**: *a. obturatoria* з *a. iliaca interna*; одноіменні вени; *n. obturatorius* з *pl. lumbalis*.

Топографія стегна

М'язова лакуна, *lacuna musculorum*, обмежена:

- **спереду і зверху**: *lig. inguinale*; – **латерально**: *os ilium*;
- **медіально**: *arcus iliopectineus*;
- **вміст лакуни**: *m. iliopsoas*; *n. femoralis et n. cutaneus femoris lateralis* із *pl. lumbalis*.

Судинна лакуна, *lacuna vasorum*, обмежена:

- **спереду і зверху**: *lig. inguinale*;
- **латерально**: *arcus iliopectineus*;
- **медіально**: *lig. lacunare* (загорнуті вниз волокна *lig. inguinale*);

– **ззаду і знизу:** *lig. pectineale* (місце фіксації *f. pectinea* до *ramus superior ossis pubis*);
– **вміст лакуни:** *a. femoralis*; *v. femoralis*; *r. femoralis* *n. genitofemoralis* *et ilioinguinalis* із *pl. lumbalis*.

Стегновий канал, *canalis femoralis*, формується тільки при утворенні стегнової грижі у медіальній частині *lacuna vasorum*; має три стінки і два отвори:

1. **Глибоке стегнове кільце, *anulus femoralis profundus***, обмежене:

– **спереду:** *lig. inguinale*;

– **ззаду:** *lig. pectineale*; – **медіально:** *lig. lacunare*;

– **латерально:** *v. femoralis*.

ПРИМІТКА: у нормі воно закрито лімфатичним вузлом і представлено *fovea femoralis*.

2. **Стінки утворюють:**

– **передню:** *lig. inguinale et cornu superius margo falciformis*;

– **задню:** *f. pectinea*;

– **латеральну:** *v. femoralis*.

3. **Поверхнєве стегнове кільце, *anulus femoralis superficialis***, відповідає **підшкірній щілині, *hiatus saphenus***; воно обмежене:

– **латерально:** *margo falciformis*;

– **зверху:** *cornu superius margo falciformis*;

– **знизу:** *cornu inferius margo falciformis*;

– **медіально:** *f. pectinea*.

Стегновий трикутник, *trigonum femorale* (Скарпа) обмежений (див. Рис. 5.31):

– **зверху:** *lig. inguinale*;

– **латерально:** *m. sartorius*;

– **медіально:** *m. adductor longus*.

Клубово-гребенчаста борозна, *sulcus iliopectineus*, обмежена:

– **медіально:** *m. pectineus*;

– **латерально:** *m. iliopsoas*;

– **вміст борозни:** *a. et v. femoralis*.

Передня стегнова борозна, *sulcus femoralis anterior*, є продовженням попередньої; вона обмежена:

– **медіально:** *m. adductor longus et m. adductor magnus*;

– **латерально:** *m. vastus medialis*;

– **вміст борозни:** *a. et v. femoralis*; *n. saphenus* із *n. femoralis pl. lumbalis*.

Стегново-підколінний канал, (привідний канал, Гюнтерів канал), *canalis femoroprop-liteus* (*canalis adductorius, vastoadductorius, Hunteri*), є продовження *sulcus femoralis anterior*, має три стінки і три отвори:

1. **Верхній отвір** обмежений: *m. adductor magnus, m. vastus medialis* і краєм *lamina vastoadductoria*.

2. **Стінки утворюють:**

– **медіальну:** *m. adductor magnus*;

– **латеральну:** *m. vastus medialis*;

– **передню:** *lamina vastoadductoria*;

– **вміст каналу:** *a. et v. femoralis*; *n. saphenus* із *n. femoralis* з *pl. lumbalis*;

3. **Передній отвір** знаходиться у *lamina vastoadductoria*:

– **вміст отвору:** *a. genus descendens* із *a. femoralis*; одноіменні вени; *n. saphenus* із *n. femoralis* із *pl. lumbalis*.

4. **Нижній отвір** обмежений:

– **ззаду:** *hiatus tendineus m. adductor magnus*;

– **спереду:** *femur*;

– **вміст отвору:** *a. et v. poplitea*.

Топографія гомілки

Підколінна ямка, *fossa poplitea*, обмежена (див. Рис 5.32):

- зверху і латерально: *m. biceps femoris*;
- зверху і медіально: *m. semimembranosus*;
- знизу і латерально: *caput laterale m. gastrohemii*;
- знизу і медіально: *caput mediale m. gastrohemii*.

Гомілково-підколінний канал (Грубберів канал), *canalis cruropopliteus*, має дві стінки і три отвори:

1. **Верхній отвір** обмежений:

- *спереду*: *m. popliteus*;
- *ззаду*: *arcus tendineus m. solei*.

2. **Стінки** утворюють:

- *передню*: *m. tibialis posterior et m. flexor hallucis longus*;
- *задню*: *lamina profunda f. cruris propria*;

– **вміст каналу**: *a. tibialis posterior* із *a. poplitea*; *vv. tibiales posteriores* – корені *v. poplitea*; *n. tibialis* із *n. ischiadicus* із *pl. sacralis*.

3. **Передній отвір** знаходиться у верхній частині *membrana interossea cruris*:

- **вміст отвору**: *a. et vv. tibiales anteriores*.

4. **Нижній отвір** знаходиться медіально від *tendo calcanei*:

– **вміст отвору**: *a. tibialis posterior* – продовження *a. poplitea*; *vv. tibiales posteriores* – корені *v. poplitea*; *n. tibialis* із *n. ischiadicus* з *pl. sacralis*.

Нижній м'язово-малогомілковий канал, *canalis musculoperoneus inferior*, є відгалуженням від попереднього; він обмежений:

– *спереду*: задньою поверхнею *fibula*; – *ззаду*: *m. flexor hallucis longus et m. tibialis posterior*;

– **вміст каналу**: *a. peronea* з *a. tibialis posterior*; *vv. peroneae* – притоки *vv. tibiales posteriores*.

Верхній м'язово-малогомілковий канал, *canalis musculoperoneus superior*, обмежений:

- *медіально*: *fibula*;

– *латерально*: *m. peroneus longus*;

– **вміст каналу**: у канал входить *n. peroneus communis* із *n. ischiadicus*; проходить: *n. peroneus superficialis* із *n. peroneus communis*.

Топографія стопи

Медіальна підошвна борозна, *sulcus plantaris medialis*, обмежена *m. flexor digitorum brevis et m. abductor hallucis*;

– **вміст борозни**: *a. plantaris medialis* – гілка *a. tibialis posterior*; одноіменні вени; *n. plantaris medialis* – гілка *n. tibialis*.

Латеральна підошвна борозна, *sulcus plantaris lateralis*, обмежена *m. flexor digitorum brevis et m. abductor digiti minimi*;

– **вміст борозни**: *a. plantaris lateralis* – гілка *a. tibialis posterior*; одноіменні вени; *n. plantaris lateralis* – гілка *n. tibialis*.

5.9. ВАРІАНТИ І АНОМАЛІЇ РОЗВИТКУ СКЕЛЕТНИХ М'ЯЗІВ

М'язова система людини характеризується вираженими індивідуальними особливостями будови. Ці особливості пов'язані із розмірами, формою і внутрішньою будовою м'язів. До анатомічних варіантів будови м'язів слід віднести додаткові головки, додаткові пучки, які виступають у якості окремих м'язів. Такі варіанти інколи зустрічаються у двоголового, триголового м'язів плеча, жувального, дельтоподібного і великого грудного м'язів. Рідше зустрічається злиття сусідніх м'язів один із одним або

головок одного і того ж м'яза. Наприклад, зрощення малого і великого грудних м'язів, злиття між собою ромбоподібних м'язів і т.д.

Аномалії розвитку м'язів спостерігаються рідше. Зазвичай вони пов'язані із природженою відсутністю певних м'язів (недорозвинення міотомів – агенезія). Відсутність м'язів відображається на виконанні ряду функцій. Так, при агенезії грудино-ключично-соскоподібного м'яза виникає кривошия. Дефекти розвитку діафрагми призводять до утворення діафрагмальних гриж, при яких органи черевної порожнини випинаються у грудну порожнину. При відсутності широких м'язів грудей порушуються рухи у плечовому суглобі. Якщо м'язи виконують допоміжну роль, їх вроджена відсутність виявляється непомітною. Наприклад, практично не відображається на функції відсутність довгого долонного, підошовного, малого або пірамідального м'язів. Деякі м'язи у людини слабо виражені (наприклад, м'язи куприка, м'язи вушної раковини), а іколи зустрічаються нові, більш досконалі форми м'язів (різні додаткові пучки мімічних м'язів, особливо в окржності ротового отвору).

VI. ФУНКЦІОНАЛЬНІ МЕТОДИ ДОСЛІДЖЕННЯ ОПОРНО-РУХОВОГО АПАРАТУ

6.1. ФУНКЦІОНАЛЬНІ МЕТОДИ ДОСЛІДЖЕННЯ КІСТОК ТА ЇХ СПОЛУЧЕНЬ

Серед функціональних методів дослідження кісток і їх з'єднань виділяють кілька груп, в залежності від принципу проведення дослідження та візуалізації отриманих даних:

а) рентгенологічні методи дослідження – інструментальні методи дослідження, засновані на вимірі різного рівня поглинання рентгенівського випромінювання різними за щільністю структурами:

- рентгенографія, рентгеноскопія (із або без контрастної речовини);
- комп'ютерна томографія – метод, заснований на принципі рентгенографії;
- рентгенівська денситометрія – визначається поверхнева мінеральна щільність кісткової тканини. В основі цього методу лежить визначення послаблення рентгенівського випромінювання при проходженні через кісткові структури. При цьому за допомогою спеціальної апаратури проводиться розрахунок послаблення рентгенівського випромінювання і за певними алгоритмами визначається кількість мінеральних речовин у перерахунку на площу пройденої променем кісткової тканини;

б) магнітно-резонансна томографія – томографічний метод дослідження внутрішніх органів і тканин із використанням фізичного явища ядерного магнітного резонансу – метод заснований на вимірюванні електромагнітного відгуку ядер атомів водню на збудження їх певною комбінацією електромагнітних хвиль у постійному магнітному полі високої напруженості;

в) сцинтиграфія – метод функціональної візуалізації, що полягає у введенні в організм радіоактивних ізотопів та отриманні зображення шляхом визначення випромінювання, що випускається ними;

г) інвазивні методи дослідження – включають в себе артроскопію (ендоскопічне обстеження суглобової порожнини), біопсію структурних компонентів суглобів і кісткової тканини.

6.1.1. ЗАГАЛЬНА ХАРАКТЕРИСТИКА РЕНТГЕНОАНАТОМІЇ СПОЛУЧЕННЯ КІСТОК

Основним методом дослідження кісток і їх з'єднань у живої людини є рентгенографія, а в останні роки використовується і електрорентгенографія, комп'ютерна томографія, магнітно-резонансна томографія.

Кістки у складі скелета розташовуються не відокремлено, а з'єднані одна з одною різними видами з'єднань (безперервними і перервними). Сполучнотканинні і хрящові з'єднання рентгенівські промені поглинають слабо. На рентгенограмі вони мають вигляд світлих проміжків між кістками. Синостози дають на рентгенограмі чітку тінь кісткової тканини, яка відображатиме структуру компактної речовини.

Перервні з'єднання, або суглоби, мають характерні для кожного суглоба рентгенологічні особливості. Вони пов'язані із особливостями форми суглобових поверхонь, положенням кожної кістки, анатомічних утворень, що знаходяться на ній, шириною суглобової щілини і т.д.

Суглобового хряща на рентгенограмі не помітно, тому суглобові поверхні розташовуються на певній відстані одна від одної. Суглобова капсула і допоміжні елементи суглобів рентгенівські промені не затримують і в нормі на рентгенограмі не помітні. Для виявлення внутрішньосуглобових структур проводять пневмоартрографію (рентгенографія після введення у порожнину суглоба повітря, кисню або закису азоту).

Для отримання необхідної інформації про досліджувану область рентгенограми зазвичай роблять у двох взаємоперпендикулярних проекціях: прямій (фасній) і бічній (профільній). Для виявлення окремих структур рідше застосовуються косі або спеціальні укладки. Враховуючи те, що у тілі людини є понад 230 суглобів і велика кількість безперервних з'єднань, розглянемо рентгеноанатомію найбільш важливих у практичному відношенні з'єднань.

Магнітно-резонансна томографія дає можливість демонструвати одномоментно не тільки кісткову тканину, але і м'які тканини хребетного стовпа, спинний мозок, міжреберні диски і зв'язки, і ін.

6.1.2. РЕНТГЕНОАНАТОМІЯ ХРЕБЕТНОГО СТОВПА

Для кожного відділу характерні свої особливості будови. Так, для вивчення шийного відділу хребетного стовпа рентгенографію роблять у прямій, задній і бічній проекціях (рис. 6.1, 6.2). У задній проекції чітко виявляються лише III-VII шийні хребці. I-II хребці проекційно нашаровуються на кістки основи черепа і нижню щелепу. У зв'язку із цим для отримання зображення I-II шийних хребців застосовують спеціальну укладку – пряму задню проекцію із максимально відкритим ротом.

На рентгенограмі у задній прямій проекції остисті відростки розташовані по середній лінії хребетного стовпа, із боків від тіл хребців проєктуються тіні поперечних відростків. Тіла хребців, за винятком атланта і осьового хребця, дають прямокутну тінь. Висота тіл хребців поступово збільшується у напрямку поперекового відділу. Чітко видно поперечні і остисті відростки, ніжки дуг, між тілами хребців знаходяться світлі тіні міжхребцевих дисків.

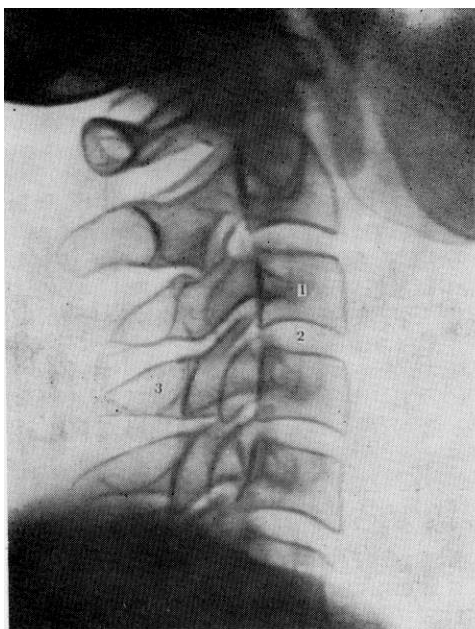


Рис. 6.1. Рентгенограма шийного відділу хребетного стовпа (профільний знімок). 1 – тіло хребця; 2 – просвітління, що відповідають міжхребцевому диску; 3 – остистий відросток.

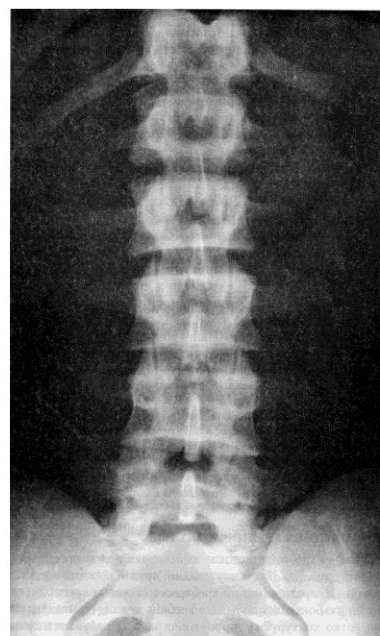


Рис. 6.2. Оглядова рентгенограма поперекового відділу хребетного стовпа (пряма проекція).

На рентгенограмах, виявлених у бічних проекціях (рис. 6.1), можна вивчити всі шийні хребці. Під потиличною кісткою проєктуються перший шийний хребець. Між передньою і задньою дугами визначаються контури зуба осьового хребця. Тіло II шийного

хребця має чотирикутну форму. Добре видно рентгенівська суглобова щілина міжхребцевого суглоба. Міжхребетні диски легко пропускають рентгенівські промені, тому між тілами хребців утворюються просвітління. Зображення на рентгенограмах грудного відділу хребетного стовпа ускладнюється за рахунок нашарування на хребці тіней задніх кінців ребер. У прямій проекції тіла хребців дають чітку тінь прямокутної форми із рівними контурами. У бічній проекції добре простежуються тіла хребців, суглобові і остисті відростки.

На рентгенограмах поперекової частини хребта видно чіткі тіні тіл поперекових хребців, що мають прямокутну форму (рис. 6.3) на профільних рентгенограмах видно також відмінності у розташуванні остистих відростків (у грудних і верхніх поперекових вони мають нахил донизу, у нижніх поперекових лежать майже горизонтально і мають вигляд прямокутних пластинок із заокругленим кінцем), міжхребцеві отвори, дуги із суглобовими і остистими відростками.

У прямій задній проекції крижово-куприковий відділ хребетного стовпа має форму клину, оберненого верхівкою донизу. На рентгенограмі п'ять зрощених між собою крижових хребців являє собою єдину кістку. Місця зрощення хребців дають тіні у вигляді тонких поперечних смужок (затемнень). Крижово-куприкове з'єднання на прямій рентгенограмі простежується у вигляді тонкої смужки просвітління. Крижі у бічній проекції має вигляд увігнутого вперед клину.

Таким чином, на оглядових рентгенограмах можна встановити форму тіла хребця, його контури, стан відростків, точки окостеніння, ширину і контури рентгенівської суглобової щілини між суглобовими поверхнями, стан хребетного каналу, варіанти кількості хребців, збільшення кількості поперекових хребців - люмбалізація, збільшення кількості крижових хребців або коли V поперековий хребець нагадує крижовий і зростається із поперекової частиною або повністю – сакралізація. Оглядові рентгенограми шийного і поперекового відділів хребта представлені на малюнках 6.1 і 6.2.

МАГНІТНО-РЕЗОНАНСНА ТОМОГРАФІЯ ХРЕБТА

Магнітно-резонансну томографію хребетного стовпа виконують у сагітальній і аксіальній площинах. Вона дає можливість продемонструвати хребетний стовп і спинний мозок на великій довжині без введення у субарахноїдальний простір контрастних речовин. На магнітно-резонансних томограмах шийного відділу хребетного стовпа у аксіальній проекції тіла хребців мають квадратну форму. Назад від тіл хребців відходять дуги із відростками, добре видно отвори, через які проходить хребтова артерія. Тіла поперечних відростків попереково-крижового відділу масивні, величина їх збільшується від I до V хребців (рис. 6.3-6.5).

На магнітно-резонансних томограмах чітко позначаються м'які тканини хребетного стовпа, спинний мозок, міжхребцеві диски і зв'язки. При цьому чітко висвічуються контури спинного мозку і його положення в хребетному каналі.

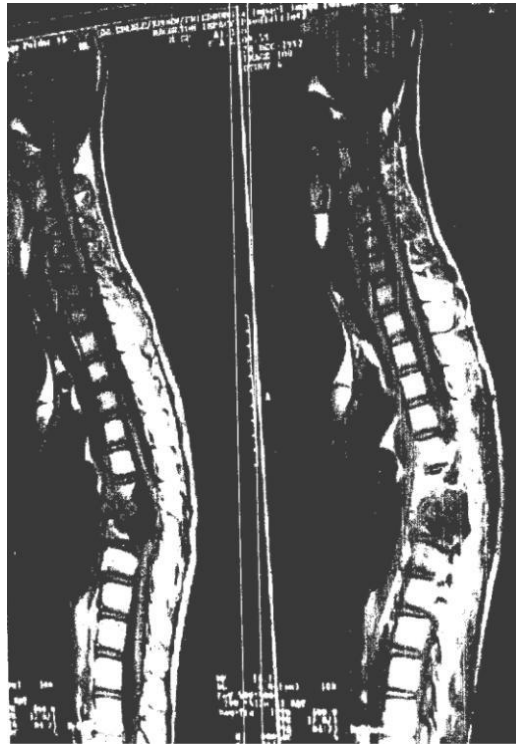

Рис. 6.3. Магнітно-резонансна томограма грудного відділу хребетного стовпа. Місце деструкції 10 і 11 грудних хребців із компресією спинного мозку.

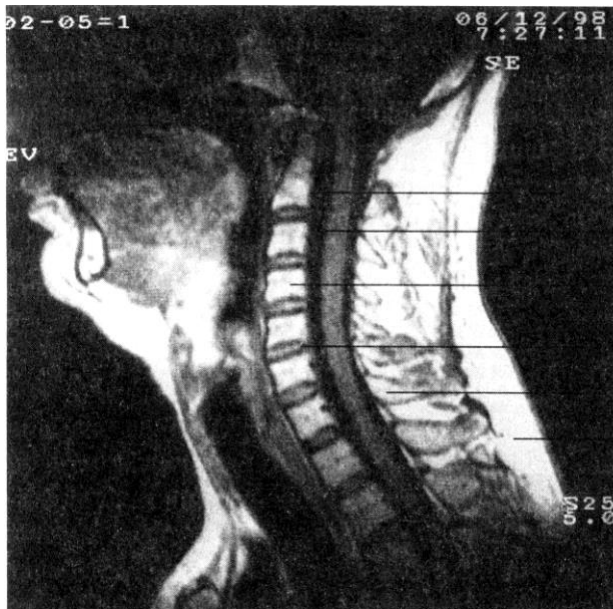


Рис. 6.4. Магнітно-резонансна томограма попереково-крижового відділу хребетного стовпа у сагітальній площині.

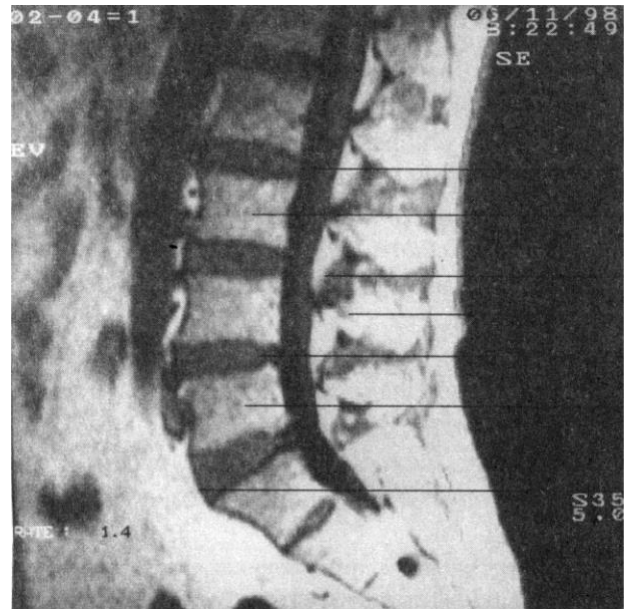


Рис. 6.5. Магнітно-резонансна томограма шийного відділу хребетного стовпа у сагітальній площині.

6.1.3. РЕНТГЕНОАНАТОМІЯ ГРУДНОЇ КЛІТКИ

На рентгенограмах у прямій передній і задній проекціях виявляються 12 пар ребер, проте відзначаються проекційні нашарування їх передніх і задніх кінців (рис. 6.6, 6.7). У прямій задній проекції видно шийки і горбки ребер. Головки ребер проекційно нашаровуються на тіла і поперечні відростки хребців. У бічній проекції чітко

визначаються контури і структура тіла ребра. Щілина реброво-поперечного суглоба проекціо нашаровується на поперечні відростки хребців і практично не видима.

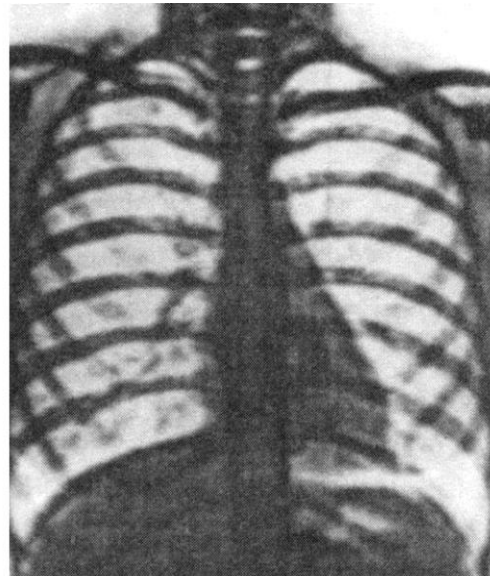
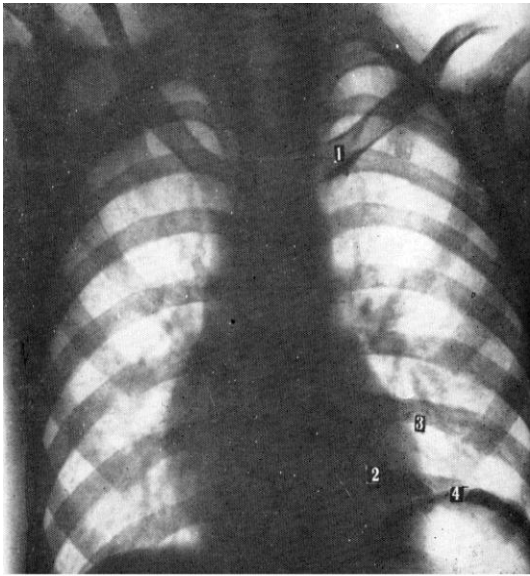


Рис. 6.6. Рентгенограма грудної клітки у передній прямій проекції (дитина 3-х років). 1 – ключиця; 2 – серце; 3, 4 – ребра.

Рис. 6.7. Оглядова рентгенограма грудної клітки (*пряма задня проекція*).

6.1.4. РЕНТГЕНОАНАТОМІЯ ЧЕРЕПА

Для отримання повного уявлення кісток черепа застосовують кілька проекцій. Ос новними Із них є пряма і бічна проекції (рис. 6.8, 6.9).

Проекції дають можливість провести вимірювання, визначити форму черепа, зробити аналіз швів, грануляцій і пальцевих втиснень і т.д.

Пряма проекція (фасного) застосовується для вивчення кісток мозкового, лицевого черепа, лобових і гайморових пазух, очниці. На рентгенограмах черепа, виконаних у прямій проекції, видно тім'яні кістки зі стрілоподібним швом, луска лобової кістки, обмежена добре вираженим вінцевим швом і внизу очницями. Клиноподібна пазуха у даній проекції створює просвітлення чотирикутної форми, розташоване між очницями. У прямій проекції добре видно альвеолярні відростки щелеп і зуби, особливо різці та ікла. Черепні ямки розташовуються одна за одною (передня, середня, задня).

На рентгенограмах черепа, виконаних у бічній проекції, визначаються кістки лицевого, мозкового черепа, шви і судинні борозни. Особливо добре видно кістки склепіння черепа. Чітко контуруються зовнішня і внутрішня пластинки компактної речовини кісток, між якими розташовується смужка просвітлення губчастого речовини (диплоє). Чітко визначаються шви кісток черепа (вінцевий, стрілоподібний і лямбдоподібний). Вони мають зубчасту будову. У бічній проекції на основі черепа чітко видно три черепні ямки, а також кістки лицевого черепа. Перш за все визначається тінь лобової кістки. У нижній частині її відзначається просвітлення у вигляді темного трикутника або овалу неправильної форми. Це – проекція лобової пазухи. Нижче лобової кістки розташовується складна тінь очниці, а під нижньою стінкою очниці розташована гайморова пазуха, що дає просвітлення неправильної форми. Чітко визначаються альвеолярні відростки щелеп, зуби і дугоподібна тінь нижньощелепного суглоба.

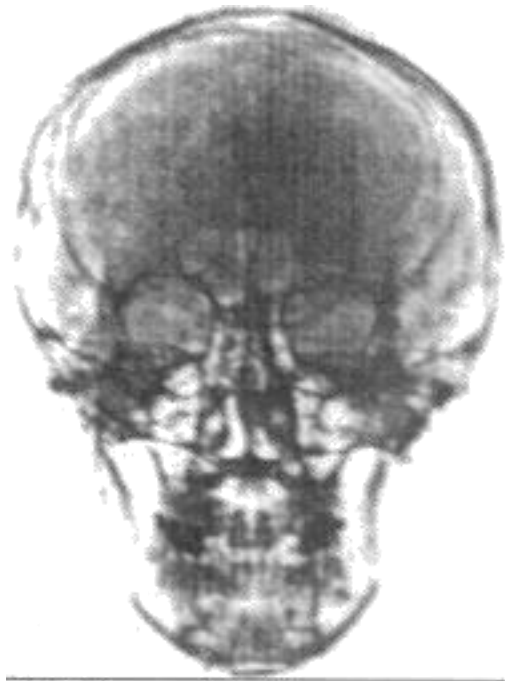


Рис. 6.8. Оглядова рентгенограма черепа (*пряма проекція*).

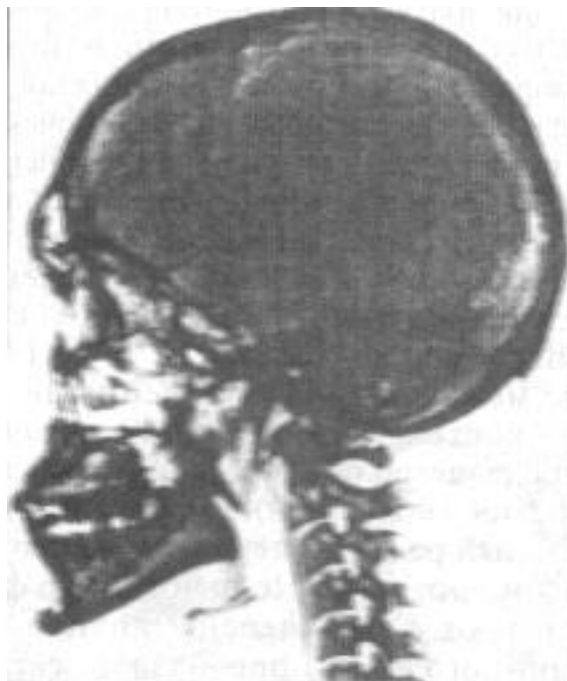

Рис. 6.9. Оглядова рентгенограма черепа (*бічна проекція*).

6.1.5. РЕНТГЕНОАНАТОМІЯ СУГЛОБІВ ВЕРХНЬОЇ КІНЦІВКИ

Грудино-ключичний суглоб вивчають у передній прямій проекції. При цьому добре простежуються суглобова поверхня на груднині (ключичная вирізка) і опуклий грудинний кінець ключиці. Суглобовий диск на рентгенограмі не проглядається.

Акроміально-ключичний суглоб досліджується у прямій задній проекції. Чітко визначається форма суглобових поверхонь. Розміри суглобових поверхонь не відповідають одна одній. Рентгенівська суглобова щілина прямолінійна.

Плечовий суглоб. У утворенні суглоба беруть участь суглобова западина лопатки і головка плечової кістки. На рентгенограмах у прямій задній і аксіальній проекціях чітко виявляються суглобові поверхні і рентгенівська суглобова щілина (рис. 6.10). На рентгенограмі у прямій задній і аксіальній проекціях чітко виявляються суглобові поверхні і рентгенівська суглобова щілина. Вона відповідає товщині хрящів, що покривають зчленування кістки і дає рівномірне просвітлення шириною 3-4мм.

Ліктювий суглоб утворений зчленуванням трьох кісток: плечової, променевої, ліктювої. Досліджують ліктювий суглоб у прямій і бічних проєкціях (рис.6. 11А, Б). У прямій проєкції виявляються суглобові поверхні плечової кістки. Головка виростка плечової кістки розташовується латерально і має чіткі закруглені контури. Блок плечової кістки знаходиться медіально і формує увігнуто-опуклу лінію. Суглобова поверхня на променевій кістці (ямка головки) має контури овальної форми. Рентгенівська суглобова щілина плече-променевого суглоба визначається у вигляді просвітлення дугоподібної форми. Суглобова щілина плече-ліктювого суглоба має вигляд лінійного просвітління зігнутої форми. У бічній проєкції головка виростка і блок плечової кістки нашаровуються один на одній. Чітко видно головку і шийку променевої кістки.

Променево-зап'ястний суглоб на рентгенограмі зазвичай досліджують у прямій проєкції (рис.6.12). Суглобову щілину променевозап'ясткового суглоба зверху обмежує дистальний кінець променевої кістки. Із медіального боку зап'ястка суглобова поверхня променевої кістки доповнюється хрящовим диском, що відокремлює від суглоба ліктюву кістку. Рентгенівська суглобова щілина дає просвітлення напівовальної форми, причому ширина просвітлення неоднакова. Вона вужча між променевою та човноподібною кістками і ширша між тригранною і ліктювою кістками, так як хрящовий диск не виявляється.

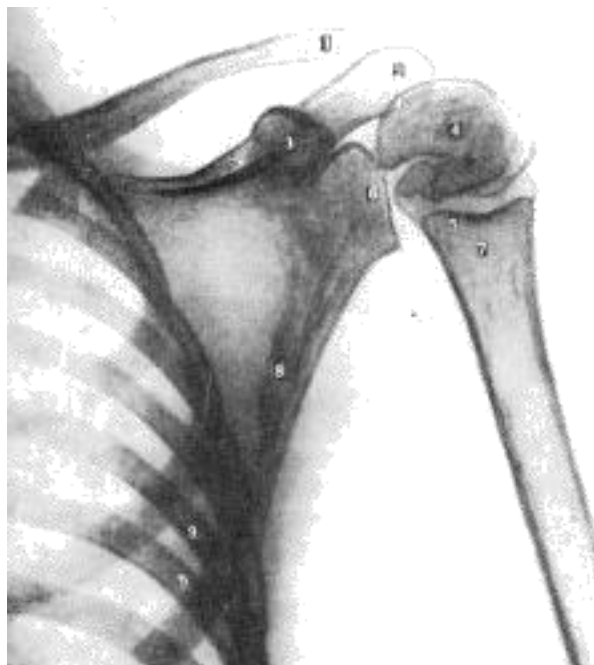


Рис. 6.10. Рентгенограма плечового поясу (вік 8 років). 1 – ключиця; 2 – акроміон; 3 – дзьобоподібний відросток лопатки; 4 – головка плечової кістки; 5, 7 – проксимальний відділ плечової кістки; 6 – суглобова западина; 8 – лопатка; 9 – ребра.

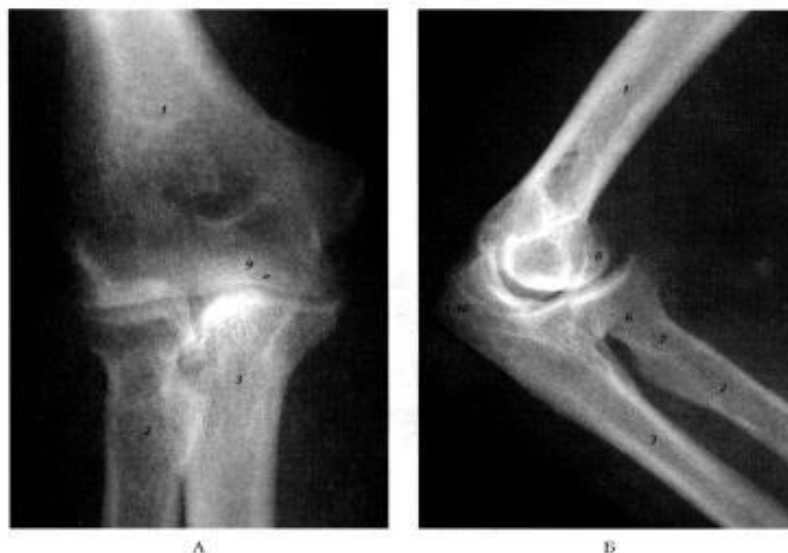


Рис. 6.11. Оглядова рентгенограма правого ліктявого суглоба (А – пряма, Б – бічна проекція).

Суглоби кисті. Найбільш часто для дослідження кисті застосовують пряму долонну проекцію, для якої характерні лише незначні проекційні нашарування кісток зап'ястка (рис. 6.12). Між кістками проксимального і дистального рядів зап'ястка видно рентгеновську суглобову щілину серединно-зап'ясткового суглоба. Вона має S-подібну форму. Рентгеновські суглобові щілини п'ястково-фалангових зчленувань дають дугоподібні стрічкоподібні просвітлення однакової ширини у всіх суглобах. Між фалангами пальців чітко видно просвітлення – це рентгеновські суглобові щілини міжфалангових суглобів. Міжфалангові суглоби – типові блокоподібні суглоби.

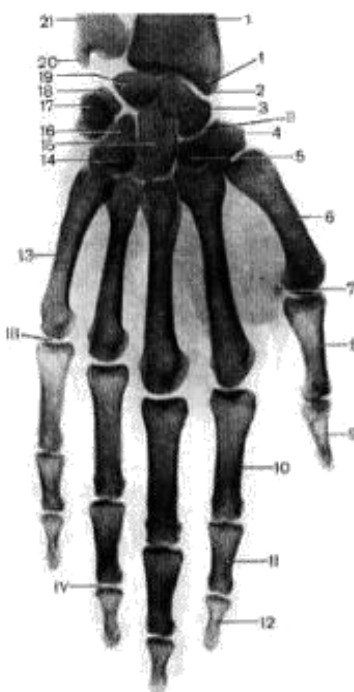


Рис. 6.12. Рентгенограма кісток і суглобів кисті, правої. 1 – *radius*; 2 – *processus styloideus radii*; 3 – *os scaphoideum*; 4 – *os trapezium*; 5 – *os trapezoideum*; 6 – *os metacarpale I*; 7 – *os sesamoideum*; 8 – *phalanx proximalis pollicis*; 9 – *phalanx distalis pollicis*; 10 – *phalanx proximalis*; 11 – *phalanx media*; 12 – *phalanx distalis*; 13 – *os metacarpale V*; 14 –

hamulus ossis hamati; 15 – os capitatum; 16 – os hamatum; 17 – os pisiforme; 18 – os triquetrum; 19 – os lunatum; 20 – processus styloideus ulnae; 21 – ulna. Рентгенівська суглобова щілина: I – променево-зап'ясткового суглоба; II – срединно-зап'ясткового суглоба; III – п'ястково-фалангового суглоба; IV – міжфалангового суглоба.

6.1.6. РЕНТГЕНОАНАТОМІЯ СУГЛОБІВ НИЖНЬОЇ КІНЦІВКИ

Лобковий симфіз (хрящове з'єднання між тазовими кістками із порожниною всередині) на рентгенограмі у прямій проекції представлений смугою просвітлення із чіткими контурами (рис. 6.13).

Крижово-клубовий суглоб утворений вушкоподібними поверхнями крижів і клубової кістки. При дослідженні у прямій передній проекції ці суглоби проектується у вигляді ромбоподібної або овальної вузької смужки просвітління у латеральному відділі крижів.

Кульшовий суглоб утворений западиною тазової кістки і головкою стегнової кістки. На рентгенограмі у прямій проекції (рис. 6.14) чітко видно суглобові поверхні і рентгенівську суглобову щілину. Головка стегнової кістки дає кулясту тінь із гладенькими контурами. У цьому місці виявляється заглиблення з нерівними контурами. Рентгенівська суглобова щілина представлена дугоподібною смужкою просвітлення.

Колінний суглоб досліджується у двох проекціях. У прямій проекції добре видно рівні контури виростків стегна і великогомілкової кістки (рис.6.15). У бічній проекції добре розрізняються овальні контури виростків стегнової кістки, тіні яких нашаровуються одна на одну. Чітко видно надколінок. Рентгенівська суглобова щілина представлена смугою просвітління, ширшої спереду і ззаду (рис. 6.15).

Оглядові знімки колінного суглоба показані на рис.6.15.

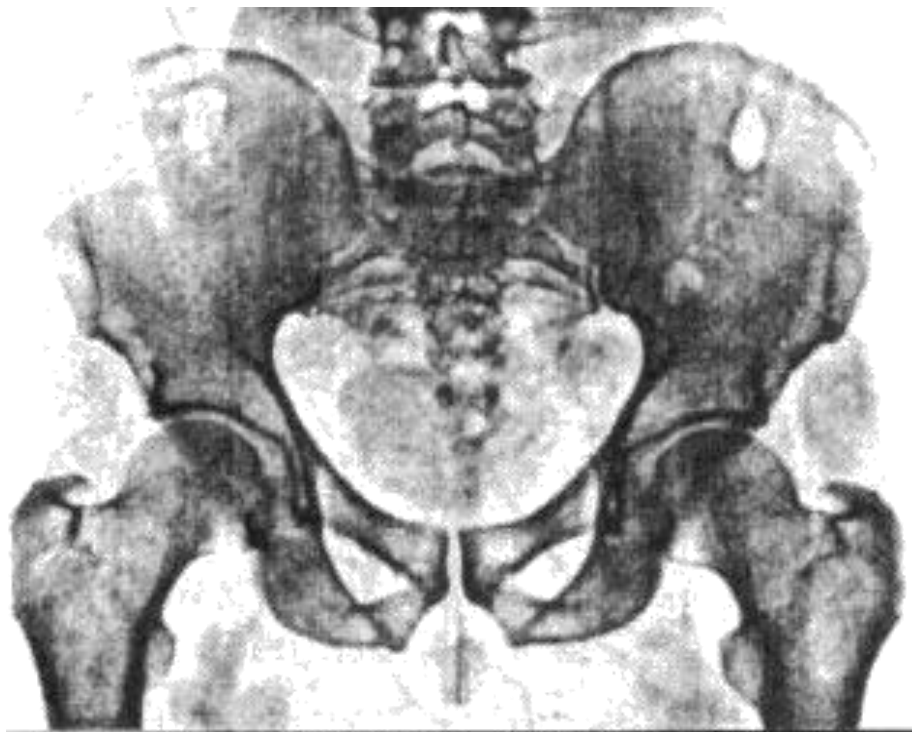

Рис. 6.13. Оглядова рентгенограма сполучень тазових кісток (*пряма передня проекція*).

Міжгомільковий суглоб – це зчленування головки малогомілкової кістки і малогомілкової суглобової поверхні великогомілкової кістки. Рентгенівська суглобова

щілина цього суглоба простежується у вигляді вузької, косої смужки просвітління (рис.6.16).

Міжгомільковий синдесмоз розташовується у дистальному відділі гомілки між малою гомільковою вирізкою великого гомількової кістки і медіальною поверхнею нижньої частини малою гомількової кістки. На рентгенограмі дане з'єднання визначається у вигляді вертикально спрямованого просвітління.

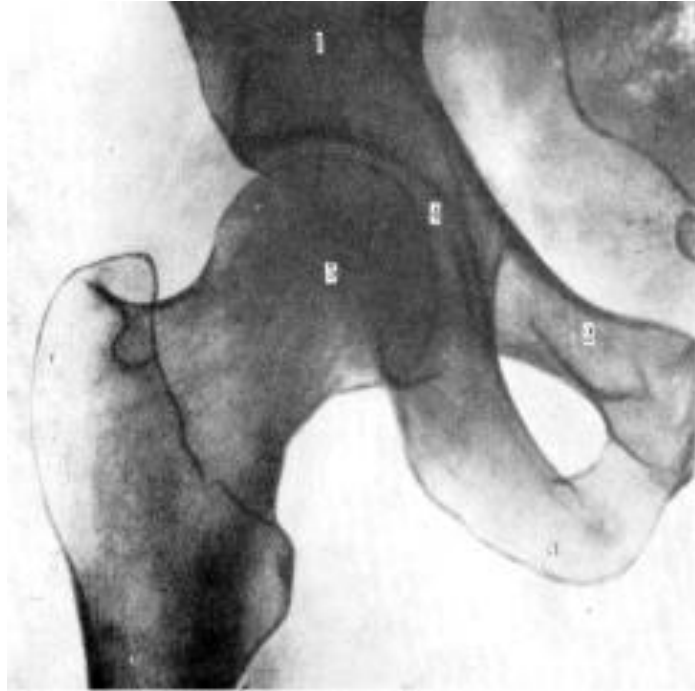


Рис. 6.14. Рентгенограма правого кульшового суглоба (зрілий вік).

1 – клубова кістка; 2 – лобкова кістка; 3 – сіднична кістка; 4 – «рентгенівська суглобова щілина»; 5 – головка стегнової кістки.

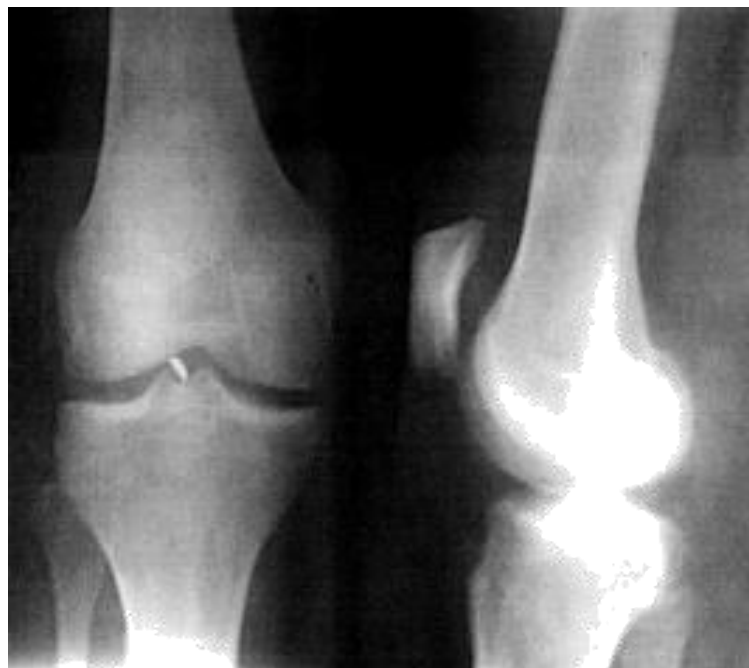

Рис. 6.15. Оглядова рентгенограма кісток колінного суглоба у двох проекціях із завершеним ростом кісток. Чужорідне тіло у суглобовій рентгенівській щілині.

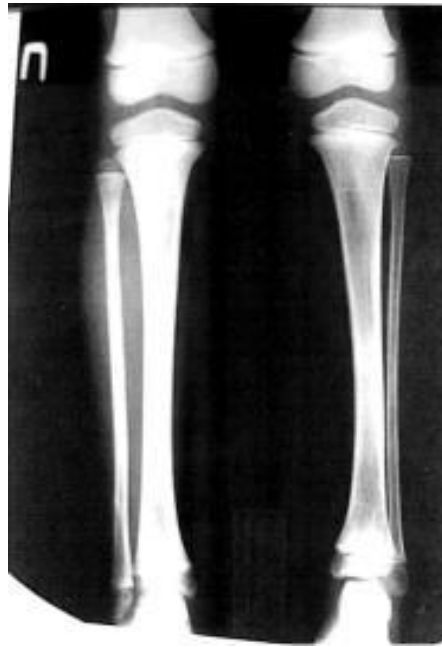

Рис. 6.16. Оглядова рентгенограма кісток гомілки і колінного суглоба. Нижня третина стегнової кістки дитини із незавершеним ростом кісток.

Гомілково-стопний суглоб утворений нижньою суглобовою поверхнею великогомілкової кістки, суглобовими поверхнями кісточок і блоком надп'яtkової кістки. У прямій проекції всі ці утворення виявляються чітко (рис.6.17). Рентгенівська суглобова щілина гомілковостопного суглоба представлена просвітленням у вигляді літери «П». У бічній проекції кістки гомілки проекційно нашаровуються одна на одну (рис. 6.18). Рентгенівська суглобова щілина суглоба представлена дугоподібним просвітленням рівномірної ширини, проглядається на фоні тіней кісточок над блоком надп'яtkової кістки.

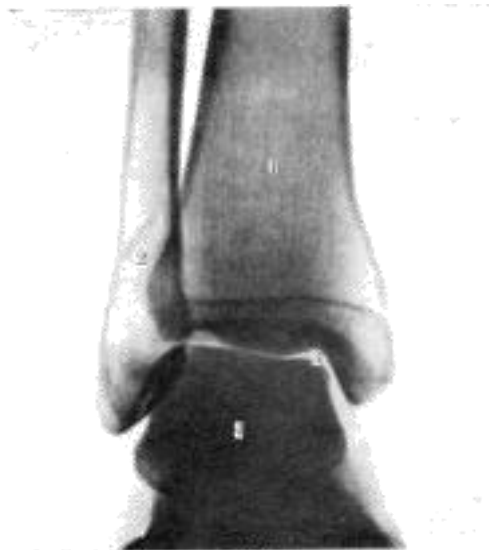


Рис. 6.17. Рентгенограма гомілково-стопного суглоба.

1 – великогомілкова кістка; 2 – малоогомілкова кістка; 3 – «рентгенівська суглобова щілина»; 4 – надп'яtkової кістка.

Суглоби стопи досліджують у прямій підшовній, прямій тильній, бічній і аксіальній проекціях. У прямій підшовній проекції добре виявляються фаланги пальців,

кістки плесна і частково кістки передплесна, чітко видно суглоби між кістками передплесна. Вони простежуються у вигляді просвітлінь різної форми і ширини. Зокрема, чітко визначається рентгенівська суглобова щілина поперечного суглоба. Передплесно (суглоб Шопара). Суглобова щілина даного суглоба має S-подібну форму. Суглобова щілина передплесно-плеснових суглобів (суглоб Лісфранка) характеризується поперечно розташованим просвітленням, що мають вигляд ламаної лінії. У бічній проекції стопи із усіх кісток передплесно чітко виявляється п'яткова і надп'яткова кістки (рис.6.19). Клиноподібні і кубоподібні кістки проекційно нашаровуються одна на одну, тому виявляються нечітко. У бічній проекції визначають форму і величину поздовжніх склепінь стопи.

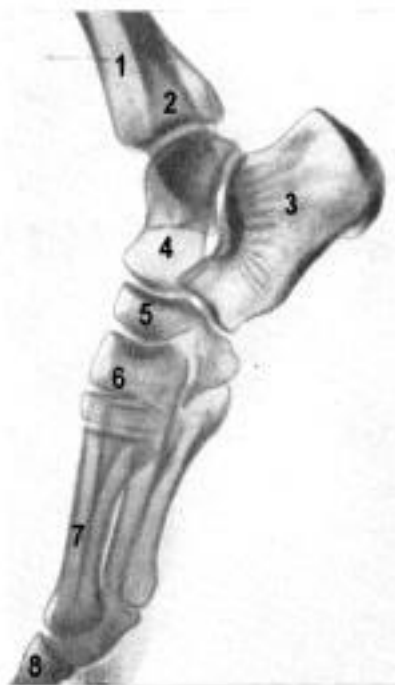

Рис. 6.18. Рентгенограма стопи (положення «на пальцях»).

1 – велико-гомілкова кістка; 2 – мало-гомілкова кістка; 3 – п'яткова кістка; 4 – надп'яткова кістка; 5 – човноподібна кістка; 6 – медіальна клиноподібна кістка; 7 – кістки плесни; 8 – проксимальна фаланга великого пальця стопи.

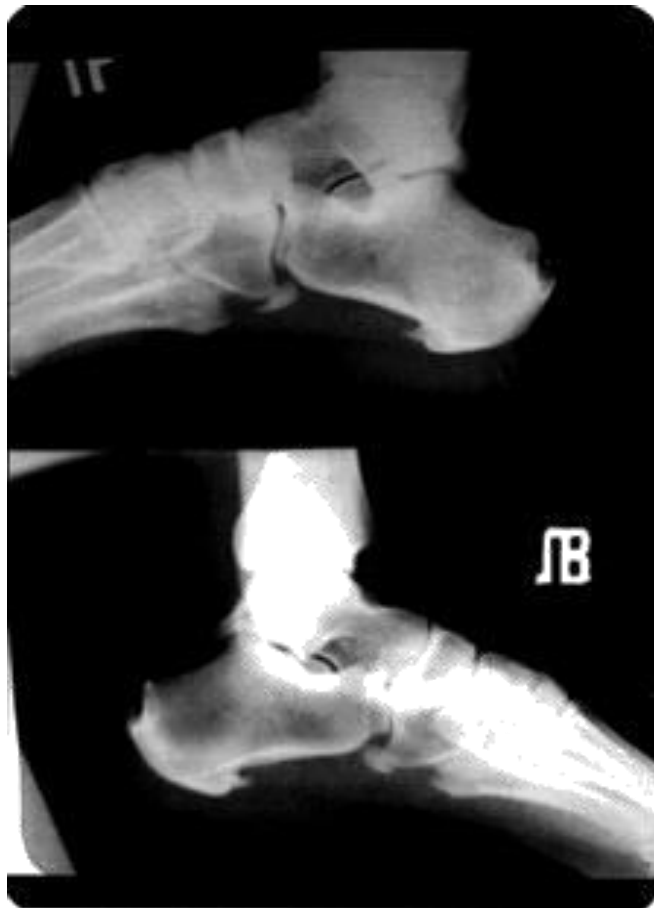

Рис.6.19. Оглядова рентгенограма кісток гомілково-стопного суглоба і суглобів стопи (бічна проекція). Чітко видно задню і нижню «шпори» п'яткової кістки.

6.1.7. КОМП'ЮТЕРНА ТОМОГРАФІЯ У ДОСЛІДЖЕННІ КІСТОК І ЇХ СПОЛУЧЕНЬ

Рентгенівська комп'ютерна томографія (КТ) є рентгенологічною методикою, яка здатна оцінити морфологічні зміни органів і тканин, що, у свою чергу, сприяє постановці клінічного діагнозу. Дані, одержані за її допомогою, повинні використовуватися лікарем тільки у сукупності і даними, отриманими за допомогою інших методів дослідження.

Комп'ютерні томограми є картами розподілу у площині томографування коефіцієнтів ослаблення рентгенівського випромінювання (див. Рис. 6.20).

Нині комп'ютерна томографія поділяється на покрокову (традиційну) КТ, при якій одномоментно сканується 1 томографічний зріз, і спіральну КТ, при якій дані знімаються із усього досліджуваного об'єму, а потім із них реконструюються окремі томографічні зрізи. Спіральна КТ, в свою чергу, поділяється на однозрізову, при якій одночасно можна отримати тільки один томографічний шар і багатозрізову (мультизрізову) КТ, при якій одночасно реконструюються від 2 до 64 томографічних зрізів.

КТ довгих трубчастих кісток (плечових і стегнових, кісток передпліччя і гомілки) проводиться для виявлення травматичних ушкоджень, запальних і пухлинних захворювань, їх ускладнень, а також оцінки стану кістково порожнини. Кісткова структура на КТ видно набагато краще, ніж на звичайних рентгенограмах. Наявність фіксаційних конструкцій (штифтів, пластин, шурупів і т.д.) після проведених оперативних втручань виключає можливість у подальшому використовувати магнітно-резонансну томографію, тому метод комп'ютерної томографії залишається найбільш інформативним

методом контролю за станом структури кісток, за консолідацією переломів і ефективністю проведеного лікування.

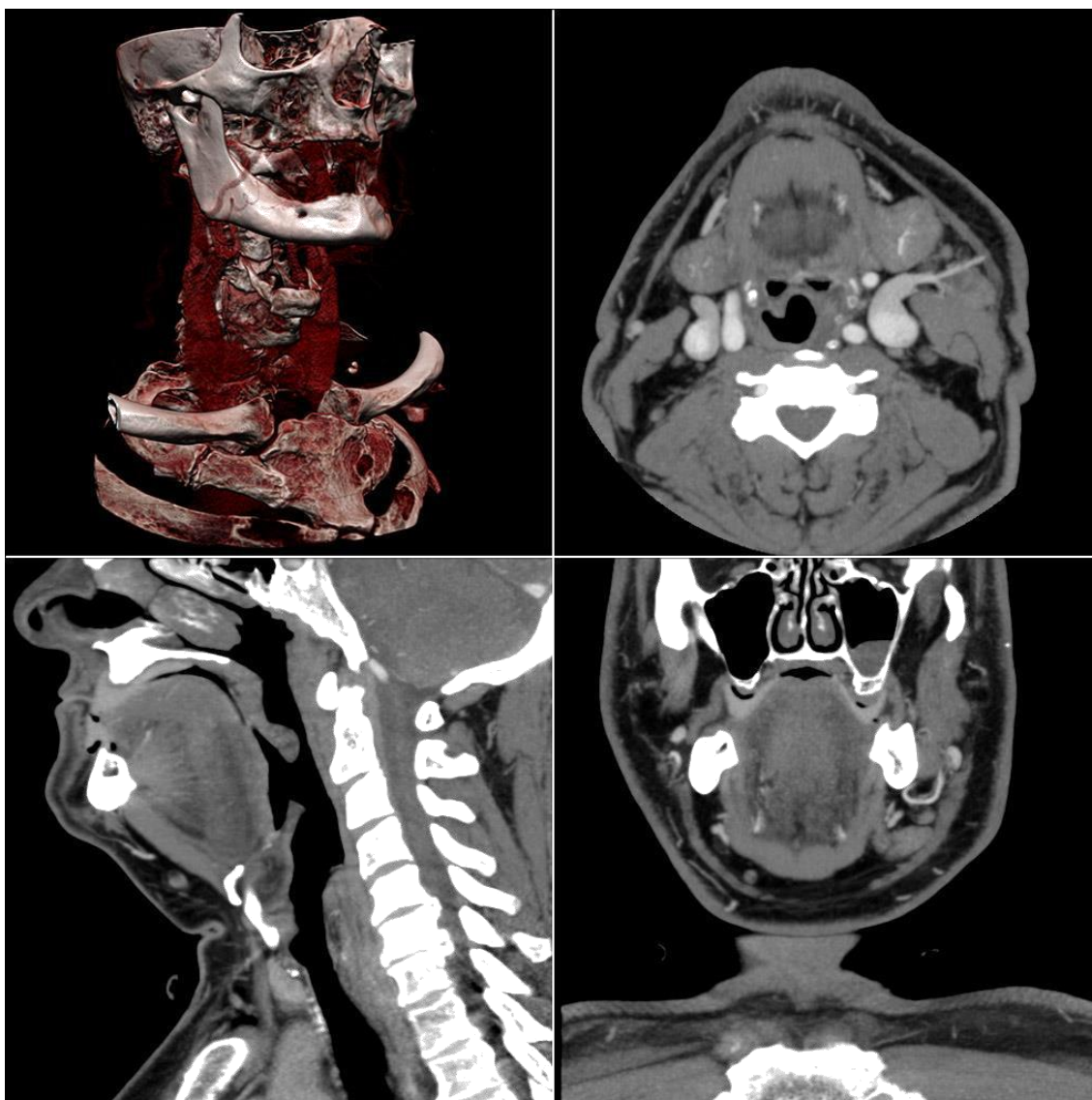


Рис. 6.20. Багатопланова («мультиспіральна») комп'ютерна томографія із внутрішнім контрастним посиленням і трьохмірною реконструкцією зображення.

КТ суглобів використовують для комплексної діагностики стану не тільки самого суглоба, а й оточуючих його параартикулярних тканин. Особливо цінний метод КТ при обстеженні великих і складних за будовою суглобів, що складаються із різномірних по щільності компонентів. Зокрема, таким суглобом є колінний, що складається із декількох кісток, що зчленовуються (включаючи надколінок), менісків, внутрішньосуглобових та позасуглобових зв'язок, а також кількох навколосуглобових сумок, розташованих поблизу м'язів, нервів і судин. На КТ більш чітко видна кісткова структура, а при МРТ краще візуалізується зв'язково-суглобовий апарат.

КТ кісток тазу і кульшових суглобів широко використовується для виявлення пухлинних, дистрофічних, травматичних ушкоджень, а також для динамічного спостереження за консолідацією, у післяопераційному періоді і після ендопротезування.

6.2. ФУНКЦІОНАЛЬНІ МЕТОДИ ДОСЛІДЖЕННЯ М'ЯЗОВОЇ ДІЯЛЬНОСТІ

Об'єктом вивчення м'язів людини є жива людина. Всі знання, отримані на неживих об'єктах потрібно інтерпретувати по відношенню до живої людини і в першу чергу перенести їх на себе. Наприклад, промацати всі місця проходження судин і нервів, знайти проекцію внутрішніх органів. Знання, отримані візуальним способом, необхідно підкріпити сучасними методами морфологічних досліджень, що використовуються в клінічній практиці. До таких належать:

- **електроміографія** – метод дослідження функціонального стану за допомогою реєстрації їх біопотенціалів. Електроміографія відображає не тільки діяльність самого м'яза, але й функціональний стан периферичного і центрального рухового нейронів, що іннервують м'язи. Даний метод дає точні дані про функціональний стан окремих м'язів живого організму і використовується у діагностиці нервово-м'язових захворювань;

- **антропометрія** – визначення конституційної патології, вивчення динаміки фізичного розвитку та ін;

- **біопсія** – прижиттєве дослідження шматочка тканини м'язи із діагностичною метою.

Для пізнання складної будови м'язів, їх функції, аномалії і вади розвитку використовуються і інші методики: рентгенографія, комп'ютерна та магнітно-резонансна томографія, світлова, контактна і електронна мікроскопія, ультразвукове дослідження, огляд і пальпація анатомічних утворень на живу людину – **соматоскопія**.

VII. ЗВЕДЕНА ТАБЛИЦЯ РУХІВ У СУГЛОБАХ ТУЛУБА І КІНЦІВОК

Цей розділ навчального посібника у вигляді зведеної таблиці присвячений огляду рухів у суглобах тулуба і кінцівок, де відображена інтегрована робота м'язів і суглобів. У таблиці представлена зведена інформація про відділи скелета і суглоби людського організму, у яких здійснюється рух, вказані види можливих рухів і м'язи, що здійснюють ці рухи.

Відділи скелета і суглоби, у яких здійснюються рухи	Види рухів	М'язи, що здійснюють рухи
ТУЛУБ		
<i>Хребтовий стовп – artt. intervertebrales.</i>	Згинання хребтного стовпа (при двохсторонньому скороченні).	Mm. longus colli, longus capitis, scaleni, rectus, abdominis, obliqui abdominis, iliopsoas, quadratus, lumborum.
	Розгинання хребтного стовпа (при двохсторонньому скороченні).	Mm. trapezius, splenius capitis et cervicis, sternocleidomastoideus, erector spinae, transversospinalis.
	Нахили у бік (при оносторонньому скороченні).	Mm. trapezius, erector spinae, splenius capitis, et cervicis, levator scapulae, transversospinalis, quadratus lumborum, sternocleidomastoideus, longus colli, longus capitis, mm. scaleni obliquus abdominis internus, obliquus abdominis externus (остання – у протилежний бік).
	Обертання (скручування) (при односторонньому скороченні).	Mm. transversospinalis, obliquus externus abdominis, obliquus internus abdominis (остання – у протилежний бік), mm. scaleni, splenius cervicis.
ГРУДНА КЛІТКА		
<i>Artt. costovertebrales (art. capitis costae et art. costotransversaria) i art. sternocostales.</i>	Акт вдиху.	Diaphragma, mm. intercostales externi, levatores costarum при форсованому вдиху: mm. pectorals major et minor, serratus anterior, scaleni, serratus posterior superior.
	Акт видиху.	Mm. intercostales interni, subcostales, transversus thoracis, serratus posterior inferior, rectus abdominis, obliqui externus et internus abdominis, transversus abdominis, quadratus lumborum.
ГОЛОВА		
<i>Artt. atlantooccipitales.</i>	Нахили голови вперед (при	Mm. longus capitis, rectus

	двохсторонньому скороченні).	capitis anterior, rectus capitis lateralis, sternocleidomastoideus.	
	Нахили голови назад (при двухсторонньому скороченні).	Mm. rectus capitis posterior major et minor, obliquus capitis superior, trapezius, sternocleidomastoideus splenius capitis, longissimus capitis, semispinalis capitis.	
	Нахили голови у бік.	Згиначі і розгиначі відповідного боку (див. вище).	
<i>Artt. atlantoaxiales mediana et lateralis</i>	Поворот голови (при односторонньому скороченні).	Mm. splenius capitis, longissimus capitis, obliquus capitis interior, sternocleidomastoideus (остання – у протилежний бік).	
Нижня щелепа – <i>artt. temporomandibulares</i>	Опускання нижньої щелепи (при двухсторонньому скорочення).	Mm. digastricus (venter anterior), geniohyoideus et mylohyoideus.	
	Піднімання нижньої щелепи.	Mm. temporalis, masseter, pterygoideus medialis.	
	Рух нижньої щелепи вперед.	Mm. pterygoideus lateralis.	
	Рух нижньої щелепи назад.	Задні пучки temporalis.	
	Рух нижньої щелепи у боки.	Mm. pterygoideus lateralis (у протилежний бік).	
ВЕРХНЯ КІНЦІВКА			
Плечовий пояс – <i>artt. sternoclavicularis et acromioclavicularis</i>	Піднімання лопатки і ключиці.	Mm. trapezium (верхні пучки), levator scapulae.	
	Опускання лопатки і ключиці.	Mm. trapezium (нижні пучки), serratus anterior, pectoralis minor, subclavius.	
	Рухи плечового поясу вперед.	Mm. serratus anterior, pectoralis major et minor.	
	Рухи плечового поясу назад і у медіальний бік (до хребта).	Mm. trapezium (середні пучки), latissimus dorsi, rhomboidei major et minor.	
	Обертання лопатки навколо сагітальної осі:		
	а) поворот нижнім кутом латерально;	Mm. serratus anterior, trapezium (верхні пучки).	
б) поворот нижнім кутом медіально (до хребта).	Mm. rhomboidei major et minor, pectoralis minor.		
<i>Art. humeri.</i>	Згинання.	Mm. biceps brachii, coracobrachialis, deltoideus (передні пучки), pectoralis major.	
	Розгинання.	Mm. triceps brachii (caput longum), deltoideus (задні пучки), latissimus dorsi, teres major et minor, infraspinatus.	

	Приведення плеча.	Mm. pectoralis major, latissimus dorsi, teres major, subscapularis.
	Відведення плеча.	Mm. deltoideus, subscapularis.
	Обертання всередину.	Mm. subscapularis, pectoralis major, deltoideus (передні пучки), latissimus dorsi, teres major.
	Обертання назовні.	Mm. deltoideus (задні пучки), infraspinatus, teres minor.
<i>Art. cubiti</i>	Згинання передпліччя.	Mm. biceps brachii, brachialis, brachioradialis, pronator teres.
	Розгинання передпліччя.	Mm. triceps brachii, anconeus.
<i>Artt. radioulnaris proximalis et distalis.</i>	Обертання всередину.	Mm. pronator teres, pronator quadratus, brachioradialis.
	Обертання назовні.	Mm. supinator, biceps brachii, brachioradialis.
КИСТЬ		
<i>Art. radiocarpea, art. mediocarpea.</i>	Згинання кисті.	Mm. flexor carpi ulnaris, flexor carpi radialis, flexor digitorum superficialis, flexor digitorum profundus, flexor pollicis longus, palmaris longus.
	Розгинання кисті.	Mm. extensores carpi radiales longus et brevis, extensor carpi ulnaris, extensor digitorum, extensor pollicis longus et brevis, extensor indicis, extensor digiti minimi.
	Приведення кисті.	Mm. flexor carpi ulnaris, extensor carpi ulnaris, (при односторонньому скороченні).
	Відведення кисті.	Mm. flexor carpi radialis, extensores carpi radiales longus et brevis (при односторонньому скороченні).
ПАЛЬЦІ КИСТІ		
Рухи великого пальця:		
- <i>art. carpometacarpea pollicis;</i>	Приведення.	M. adductor pollicis.
	Відведення.	Mm. abductor pollicis longus et brevis.
	Протиставлення.	Oppositio: mm. opponens pollicis, flexor pollicis brevis. Repositio: mm. abductor pollicis longus et brevis, extensor pollicis.
- <i>art. metacarpophalangea pollicis;</i>	Згинання.	Mm. flexor pollicis longus et brevis, adductor pollicis.
	Розгинання.	Mm. extensor pollicis longus et brevis.
- <i>art. interphalangea</i>	Згинання.	Mm. flexor pollicis longus.

<i>pollicis;</i>	Розгинання.	Mm. extensor pollicis longus.
<i>Рухи II-V пальців:</i>		
- <i>art. metacarpophalangeae;</i>	Згинання.	Mm. flexor digitorum superficialis et profundus, lumbricales, flexor digiti minimi (для V пальця).
	Розгинання.	Mm. extensor digitorum, extensor indicis, (для II пальця), extensor digiti minimi (для V пальця).
	Приведення до III пальця.	M. interossei palmaris.
	Відведення до III пальця.	M. interossei dorsales, abductor digiti minimi (для V пальця).
- <i>art. interphalangeae manus.</i>	Згинання.	Mm. flexor digitorum superficialis (згиння середньої фаланги), flexor digitorum profundus (згиння середньої і дистальної фаланг).
	Розгинання.	Mm. extensor digitorum, extensor digiti minimi (додатково для V пальця), extensor indicis (для II пальця).
НИЖНЯ КІНЦІВКА		
<i>Art. coxae.</i>	Згинання.	Mm. iliopsoas, rectus femoris, sartorius, pectineus, tensor fasciae latae (передні пучки).
	Розгинання.	Mm. gluteus maximus, biceps femoris, semimembranosus, semitendinosus.
	Приведення.	Mm. adductor magnus, longus et brevis, pectineus, gracilis.
	Відведення.	Mm. gluteus medius et minimus, tensor fasciae latae.
	Обертання всередину.	Mm. gluteus medius et minimus (передні пучки).
	Обертання назовні.	Mm. iliopsoas, sartorius, gluteus maximus, medius et minimus, quadratus femoris, obduratorius externus et internus, piriformis, gemelli.
<i>Art. genus</i>	Згинання.	Mm. biceps femoris, semimembranosus, semitendinosus, sartorius, gracilis, popliteus, gastrocnemius, plantaris.
	Розгинання.	Mm. quadriceps femoris.
	Обертання всередину.	Mm. semimembranosus, semitendinosus, sartorius, gracilis, popliteus, gastrocnemius (медіальна головка).

	Обертання назовні.	Mm. biceps femoris, gastrocnemius (латеральна головка).
<i>Art. talocruralis, art. talocalcaneonavicularis, art. subtalaris.</i>	Згинання.	Mm. triceps surae, tibialis posterior, flexor digitorum longus, flexor hallucis longus, peroneus longus et brevis.
	Розгинання.	Mm. tibialis anterior, extensor digitorum longus, extensor hallucis longus.
	Обертання всередину із відведенням стопи.	Mm. peroneus longus et brevis.
	Обертання назовні із приведенням стопи.	Mm. tibialis anterior et posterior, flexor hallucis longus, flexor digitorum longus.
ПАЛЬЦІ СТОПИ		
Рухи великого пальця:		
- <i>art. metatarsophalangea hallucis;</i>	Згинання.	Mm. flexor hallucis longus et brevis, adductor hallucis (коса головка).
	Розгинання.	Mm. extensor hallucis longus et brevis.
	Приведення.	Mm. adductor hallucis.
	Відведення.	Mm. abductor hallucis.
- <i>art. interphalangea hallucis.</i>	Згинання.	Mm. flexor hallucis longus.
	Розгинання.	Mm. extensor hallucis longus.
Рухи II-V пальців:		
- <i>art. metatarsophalangeae;</i>	Згинання.	Mm. flexor digitorum longus et brevis, quadratus plantae, interossei, lumbricales, flexor digiti minimi (для V пальця).
	Розгинання.	Mm. extensor digitorum longus et brevis.
	Приведення III, IV, V пальців до II пальця.	Mm. interossei plantares.
	Відведення III, IV, V пальців від II пальця.	Mm. Interossei dorsales, abductor digiti minimi (для V пальця).
- <i>art. interphalangeae (II-V пальців).</i>	Згинання.	Mm. flexor digitorum longus et brevis.
	Розгинання.	Mm. extensor digitorum longus et brevis, lumbricales.

VIII. ПИТАННЯ ДЛЯ ПІДСУМКОВОГО КОНТРОЛЮ «АНАТОМІЯ ОПОРНО-РУХОВОГО АПАРАТУ»

ЛЕКЦІЙНІ ПИТАННЯ

1. Визначення анатомії. Види анатомії.
2. Методи і принципи анатомічних досліджень.
3. Основні етапи розвитку анатомії. Видатні представники античної медицини, їх наукові праці.
4. Видатні анатоми Середньовіччя, їх наукові праці.
5. Внесок М.І. Пирогова та П.Ф. Лесгафта у розвиток медицини та анатомії.
6. Представники українських шкіл анатомів, їх наукові праці. Київська, Харківська, Львівська, Одеська школи морфологів.
7. Осі і площини тіла людини. Топографічні лінії тулуба.
8. Топографічні області тіла людини.
9. Вікова періодизація людини.
10. Аномалії і вади розвитку: причини виникнення, класифікації.
11. Функції скелета. Класифікація кісток. Відділи скелета.
12. Анатомічна і гістологічна будова кістки.
13. Розвиток кістки (пре- і постнатальний остеогенез). Ріст кістки. Ремодельовання кістки. Поняття про остеопороз. Аномалії розвитку скелета.
14. Філо- і онтогенез черепа. Аномалії і вади розвитку кісток кісток черепа.
15. Форми і типи черепа, його вікові і статеві особливості. Методи вивчення черепа.
16. Функціональні (клінічні) методи дослідження скелета.
17. Рентгенанатомія черепа.
18. Рентгенанатомія кісток верхньої кінцівки.
19. Рентгенанатомія кісток нижньої кінцівки.
20. Рентгенанатомія кісток тулуба.
21. Класифікація безперервних з'єднань кісток.
22. Класифікація перервних з'єднань за будовою і функції.
23. Будова суглоба. Обов'язкові та допоміжні елементи.
24. Онтогенез м'язів. Аномалії і варіанти розвитку м'язової системи. Вікові особливості. Види м'язової тканини.
25. Класифікації м'язів. Будова м'яза як органа. Біомеханіка м'язової діяльності.
26. Конституційні типи, їх характеристика.

ОСТЕОЛОГІЯ

1. Будова типового хребця (на прикладі грудного).
2. Відмінні риси будови шийних і поперекових хребців.
3. Будова першого і другого шийних хребців.
4. Відмінні риси будови грудних хребців.
5. Будова крижів.
6. Будова груднини.
7. Класифікація ребер. Особливості будови XI і XII ребер.
8. Будова ребра.
9. Особливості будови першого ребра.
10. Будова ключиці.
11. Будова лопатки.
12. Будова плечової кістки.
13. Будова ліктьової кістки.
14. Будова променевої кістки.
15. Відділи кисті. Будова кісток кисті.
16. Назвати і показати всі горбики на кістках верхньої кінцівки.

17. Назвати і показати всі відростки на кістках верхньої кінцівки.
18. Назвати і показати всі борозни і ямки на кістках верхньої кінцівки.
19. Назвати і показати суглобові поверхні на ключиці, лопатці і плечовій кістці.
20. Назвати і показати суглобові поверхні на кістках передпліччя.
21. Будова клубової кістки.
22. Будова лобкової і сідничної кісток.
23. Будова стегнової кістки.
24. Будова великогомілкової кістки.
25. Будова малогомілкової кістки і надколінка.
26. Відділи стопи. Будова п'яtkової кістки.
27. Відділи стопи. Будова надп'яtkової кістки.
28. Будова кісток дистального ряду передплесна, плесна, фаланг пальців.
29. Назвати і показати всі лінії на кістках нижньої кінцівки.
30. Назвати і показати суглобові поверхні на тазовій і стегновій кістках.
31. Назвати і показати суглобові поверхні на кістках гомілки.
32. Назвати і показати суглобові поверхні на кістках стопи.

КРАНІОЛОГІЯ

1. Відділи черепа. Кістки формують їх.
2. Будова потиличної кістки.
3. Частини клиноподібної кістки. Будова тіла і малих крил.
4. Частини клиноподібної кістки. Будова великих крил і крилоподібного відростка.
5. Частини скроневої кістки. Будова лускатої і барабанної частин.
6. Частини скроневої кістки. Будова кам'янистої частини.
7. Канали скроневої кістки.
8. Барабанна порожнина.
9. Будова тім'яної кістки.
10. Будова лобової кістки.
11. Будова решітчастої кістки.
12. Частини верхньої щелепи. Будова тіла.
13. Частини верхньої щелепи. Будова відростків.
14. Дрібні кістки лицевого черепа. Під'язикова кістка.
15. Будова піднебінної і виличної кісток.
16. Будова нижньої щелепи.
17. Будова очниці, її стінки.
18. Сполучення очниці.
19. Скронева і підскронева ямки. Межі та сполучення.
20. Крилоподібно-піднебінна ямка. Стінки і сполучення.
21. Будова склепіння черепа.
22. Будова твердого піднебіння.
23. Будова середнього і заднього відділів зовнішньої основи черепа.
24. Межі, стінки і сполучення передньої черепної ямки.
25. Межі, стінки і сполучення середньої черепної ямки.
26. Межі, стінки і сполучення задньої черепної ямки.
27. Будова порожнини носа, її стінки.
28. Сполучення порожнини носа. Приносіві пазухи, їх сполучення із порожниною носа.
29. Назвати і показати борозни синусів твердої мозкової оболонки.
30. Назвати і показати кістки, що зчленовуються із потиличною кісткою, верхньою щелепою.
31. Назвати і показати кістки, що зчленовуються із скроневою кісткою, слъзозовою кісткою.

32. Назвати і показати кістки, що зчленовуються із клиноподібною кісткою, носовою кісткою.
33. Назвати і показати кістки, що зчленовуються із тім'яною кісткою, піднебінною кісткою.
34. Назвати і показати кістки, що зчленовуються із решітчастою кісткою, виличною кісткою.
35. Назвати і показати кістки, що зчленовуються із лемешом і нижньою носовою раковиною.
36. Назвати і показати отвори основи черепа.
37. Назвати і показати канали черепа.
38. Назвати і показати ямки і щілини черепа.
39. Назвати і показати горби і вирізки черепа.

АРТРОСИНДЕСМОЛОГІЯ

1. Безперервні з'єднання хребетного стовпа.
2. З'єднання тіл хребців.
3. З'єднання відростків хребців.
4. Атланта-потиличний суглоб.
5. З'єднання між першим і другим шийними хребцями.
6. З'єднання ребер із грудиною. Класифікація ребер.
7. З'єднання ребер із хребцями.
8. Грудна клітка в цілому. Форми грудної клітки.
9. Хребетний стовп як ціле: відділи, вигини, рухи.
10. Безперервні з'єднання кісток черепа.
11. Сконево-нижньощелепний суглоб.
12. З'єднання кісток поясу верхньої кінцівки.
13. Плечовий суглоб.
14. Ліктьовий суглоб.
15. Променево-зап'ястковий суглоб.
16. Характеристика суглобів кисті.
17. Зап'ястково-п'ястковий суглоб великого пальця кисті.
18. Клубово-крижовий суглоб.
19. Безперервні і напівперервні з'єднання тазу.
20. Будова тазу: відділи, стінки, апертури.
21. Розміри жіночого тазу. Вісь тазу. Кут нахилу тазу.
22. Будова кульшового суглоба.
23. Функціональна характеристика кульшового суглоба.
24. Колінний суглоб: суглобові поверхні, лінія прикріплення капсули, внутрішньосуглобові утвори. Допоміжні елементи суглоба.
25. Зв'язки колінного суглоба і його функціональна характеристика.
26. Гомілково-стопний суглоб.
27. Характеристика суглобів стопи.
28. Стопа як ціле: склепіння, зтяжки стопи.

МІОЛОГІЯ

1. Класифікація м'язів спини. Фасції спини.
2. Поверхневі м'язи спини. Поперековий трикутник.
3. Глибокі м'язи спини. Аускультативний трикутник.
4. Класифікація м'язів грудей, їх функція.
5. Поверхневі м'язи грудей. Трикутники передньої стінки пахвової порожнини.
6. Аутохтоні м'язи грудей. Фасції грудей.
7. Діафрагма, її слабкі місця.

8. М'язи живота. Черевний прес. Дугоподібна лінія. Біла лінія живота.
9. Топографічні області передньої черевної стінки. Піхва прямого м'яза живота.
10. Паховий канал, поняття про прямі і косі пахові грижи.
11. Класифікація м'язів шиї. Области шиї.
12. Поверхневі м'язи шиї. Трикутники передній області шиї.
13. Середні м'язи шиї. Трикутники бічної області шиї.
14. Глибокі м'язи шиї. Міждрабинчастий і переддрабинчатий простори.
15. Фасції шиї, міжфасціальні простори шиї.
16. Жувальні м'язи, міжфасціальні простори голови.
17. Класифікація м'язів шиї. Їх особливості.
18. М'язи склепіння черепа, окружності очей і носа.
19. М'язи окружності рота.
20. Класифікація м'язів плечового поясу. Отвори задньої стінки пахової порожнини.
21. Класифікація м'язів плеча. Передні м'язи. Борозни плеча, плечо-м'язовий канал.
22. Класифікація м'язів плеча. Задні м'язи. Стінки пахової порожнини.
23. Класифікація м'язів передпліччя.
24. Передня група м'язів передпліччя. Борозни передпліччя.
25. Задня група м'язів передпліччя. Ліктьова ямка.
26. Класифікація м'язів кисті.
27. Кістково-фіброзні канали області зап'ястка. Їх вміст.
28. Фасції верхньої кінцівки і піхви сухожилків.
29. Класифікація м'язів поясу нижньої кінцівки, їх функціональна роль.
30. Передня група м'язів поясу нижньої кінцівки. М'язова і судинна лакуни.
31. Задня група м'язів поясу нижньої кінцівки. Затульний канал, над- і підгрушоподібний отвори.
32. Класифікація м'язів стегна, їх функція.
33. Передня група м'язів стегна. Стегновий трикутник. Стегновий канал.
34. Задня група м'язів стегна, їх функція.
35. Медіальна група м'язів стегна. Привідний канал.
36. Топографічні утворення у області колінного суглоба (гусячі лапки, підколінна ямка).
37. Класифікація м'язів гомілки, їх функція.
38. Передня і латеральна групи м'язів гомілки. Канали гомілки.
39. Задня група м'язів гомілки, їх топографічні утворення.
40. Класифікація м'язів стопи, їх функція. Борозни стопи.
41. Фасції нижньої кінцівки.

ІНТЕГРАТИВНІ ПИТАННЯ

1. Функціональна характеристика скронево-нижньощелепного суглоба і м'язи, що забезпечують рухи у ньому.
2. Функціональна характеристика атланта-потиличного суглоба і м'язи, що забезпечують рухи у ньому.
3. Функціональна характеристика атланта-осьових суглобів і м'язи, що забезпечують рухи на них.
4. Функціональна характеристика плечового суглоба і м'язи, що забезпечують рухи у ньому.
5. Функціональна характеристика ліктьового суглоба і м'язи, що забезпечують рухи у ньому.
6. Функціональна характеристика променево-зап'ясткового суглоба і м'язи, що забезпечують рухи у ньому.
7. Функціональна характеристика суглобів кісток пальців кисті і м'язи, що забезпечують рухи на них.

8. Функціональна характеристика зап'ястно-п'ясткового суглоба великого пальця кисті і м'язи, що забезпечують рухи у ньому.
9. Функціональна характеристика кульшового суглоба і м'язи, що забезпечують рухи у ньому.
10. Функціональна характеристика колінного суглоба і м'язи, що забезпечують рухи у ньому.
11. Функціональна характеристика гомілково-стопного суглоба і м'язи, що забезпечують рухи у ньому.
12. Функціональна характеристика суглобів кісток пальців стопи і м'язи, що забезпечують рухи на них.
13. Функціональна характеристика реброво-хребтових суглобів і м'язи видиху.
14. Функціональна характеристика зчленувань ребер із грудниною і м'язи вдиху.
15. Рухи хребетного стовпа і м'язи, що забезпечують їх.
16. Функціональна характеристика грудинно-ключичного та акроміально-ключичного суглобів і м'язи, забезпечують рухи кісток плечового поясу.

ІХ. СИТУАЦІЙНІ ЗАДАЧІ (НАВЧАЛЬНИЙ ВАРІАНТ)

ОСТЕОЛОГІЯ

- [1] У хворої похилого віку уже 4 рази трапляється перелом кісток верхньої кінцівки. Із підвищенням вмісту якої речовини пов'язане підвищення крихкості кісток у такому віці?
- A. Сполучної речовини.
 - B. Органічних речовин.
 - C. Води.
 - D. Міжклітинної рідини.
 - E. Неорганічних речовин.
- [2] Відбулася травма хребта, порушено кровопостачання задньої частини головного мозку. Який із відділів хребетного стовпа піддався травмі?
- A. Шийний відділ.
 - B. Грудний відділ.
 - C. Поперековий відділ.
 - D. Крижовий відділ.
 - E. Куприковий відділ.
- [3] У пораненого кровотеча з гілок сонної артерії. Для тимчасової зупинки кровотечі сонну артерію потрібно притиснути до горбка поперечного відростка шийного хребця. До якого хребця притискається артерія у таких випадках?
- A. III.
 - B. VI.
 - C. IV.
 - D. II.
 - E. V.
- [4] На рентгенограмі виявлена ущелина в області крижів ззаду. До рентгена ніяких клінічних симптомів не було виявлено. У результаті незрощення яких відростків крижових хребців утворилася ця ущелина?
- A. Соскоподібних.
 - B. Поперечних.
 - C. Остистих.
 - D. Суглобових.
 - E. Додаткових.
- [5] У хворої дитини 10-ти років визначається спинномозкова грижа у області XII грудного хребця. Незрощення (ущелина) якої анатомічної структури призвело до випинання спинного мозку?
- A. Дуги хребця.
 - B. Тіла хребця.
 - C. Міжхребцевого диска.
 - D. Суглобових відростків.
 - E. Остистого відростка.
- [6] У хворого 25 років скарги на болі у ділянці нирок. Під час рентгенологічного дослідження виявлено незрощення дуг III - IV поперекових хребців. Яку назву має ця вада розвитку.
- A. Kyphosis.
 - B. Spina bifida.
 - C. Palatum fissum.
 - D. Lordosis.
 - E. Scoliosis.
- [7] Під час огляду дитини 10 років педіатр виявив у грудному відділі вигин хребетного стовпа вліво. Який діагноз можна виставити пацієнту?

- A. Шийний кіфоз.
- B. Правобічний поперековий сколіоз.
- C. Грудний лордоз.
- D. *Лівобічний грудний сколіоз.*
- E. Поперековий лордоз.

[8] Обстеження дитини 12 місяців. Дитина розвинена нормально, рухи активні, тримає голову, може стояти. Які вигини хребетного стовпа сформувалися?

- A. Грудний та крижовий.
- B. Шийний і поперековий.
- C. Грудний і поперековий.
- D. Шийний, грудної і крижовий.
- E. *Шийний, грудний, поперековий, крижовий.*

[9] Жінка 25 років звернулася у поліклініку зі скаргами на біль у нижньому відділі хребта, яка з'явилася після падіння. Під час пальпації виявлено щільне рухоме утворення у нижньому відділі хребта, синець, припухлість. Перелом якої кістки визначив лікар?

- A. *Куприк.*
- B. Криж.
- C. Тазова кістка.
- D. Сідничні горби.
- E. Нижня гілка сідничної кістки.

[10] На прийом до лікаря звернувся хлопець 20 років зі скаргами на біль у області нижньої частини груднини. Із анамнезу: стрибав із вишки у воду, вдарився об камінь і відчув дискомфорт у цій області. Перелом якої структури груднини стався під час стрибка?

- A. Ручки груднини.
- B. Кут груднини.
- C. *Тіло груднини.*
- D. Мечоподібний відросток.
- E. Мечоподібний відросток.

[11] Хворий під час ДТП отримав травму у області ручки груднини. Спостерігається під час пальпації білючість, припухлість. Пошкодження яких ребер із перерахованих можливо?

- A. *I - II ребра.*
- B. II - III ребра.
- C. II - III - IV ребра.
- D. III - III ребра.
- E. IV ребра.

[12] Хвора перенесла пневмонію, після чого у неї розвинувся плеврит. Яким чином необхідно провести плевральну пункцію?

- A. Введенням пункційної голки по нижньому краю ребра.
- B. Введенням пункційної голки між остистими відростками грудних хребців.
- C. *Введенням пункційної голки по верхньому краю ребра.*
- D. Введенням пункційної голки між поперечними відростками грудних хребців
- E. Введенням пункційної голки між суглобовими відростками грудних хребців.

[13] Е результатом ДТП стався перелом 3-4-5 ребер справа у середній частині. Яка частина ребер зазнала травми?

- A. *Тіло ребра.*
- B. Шийка ребра.
- C. Головка ребра.
- D. Суглобовий горбок ребра.
- E. *Гребінь ребра.*

[14] У чоловіка в результаті удару в область нижнього кута лопатки справа встановлені переломи ребер. Які ребра отримали пошкодження?

- A. VI – VII.
- B. VIII – IX.
- C. X – XI.
- D. XI.
- E. I – III.

[15] Під час медичного огляду у військкоматі у призовника виявлено доліхоморфний тип конституції. Яка форма грудної клітини характерна для такого типу конституції?

- A. Плоска.
- B. Лійкоподібна.
- C. Циліндрична.
- D. Конічна.

[16] Чоловік 45 років отримав глибоку травму у області задньої поверхні плечової кістки, при цьому порушено розгинання передпліччя. Яке із кісткових утворень у даному випадку пошкоджено?

- A. Борозна двоголового м'яза
- B. Борозна серединного нерва.
- C. Борозна плечового нерва.
- D. Борозна ліктьового нерва.
- E. Борозна променевого нерва.

[17] Хворий доставлений у клініку із переломом плечової кістки. У якому місці швидше за все, сталося пошкодження?

- A. В області латерального надвиростка.
- B. В області тіла.
- C. В області анатомічної шийки.
- D. В області хірургічної шийки.
- E. В області головки плеча.

[18] Під час екскурсії по руїнах старого міста молодий хлопець впав на праву руку. Через день він звернувся до травматолога зі скаргами на сильний біль у ліктьовому суглобі. Під час обстеження набряклість, болючість області задньої частини ліктьового суглоба. Який відросток і якої кістки зазнав травми?

- A. Променевий відросток променевої кістки.
- B. Шилоподібний відросток ліктьової кістки.
- C. Вінцевий відросток ліктьової кістки.
- D. Променевий відросток променевої кістки.
- E. Ліктьовий відросток ліктьової кістки.

[19] Дитина 6-ти років отримав травму медіальної кістки у області нижньої третини передпліччя. Яка кістка і яка її частина, швидше за все, зазнала травми?

- A. Епіфіз променевої кістки.
- B. Епіфіз ліктьової кістки.
- C. Діафіз променевої кістки.
- D. Метафізарна зона ліктьової кістки.
- E. Метафізарна зона променевої кістки.

[20] Після травми у хворого спостерігається болючість, набряк і гематома медіальної частини зап'ястка. Яка із кісток за зап'ястка найімовірніше зазнала травми?

- A. Кубоподібна.
- B. Горохоподібна.
- C. Головчата.
- D. Трапецієподібна.
- E. Човноподібна.

[21] Після ДТП хворий не може відвести плече назовні до горизонтальної площини - цю функцію виконує дельтоподібний м'яз. Які із перерахованих кісток і у якій частині зазнали травми?

- A. *Верхня третина плечової кістки і акроміон лопатки.*
 B. Верхня третина плечової кістки і дзъобоподібний відросток лопатки.
 C. Акроміальний кінець ключиці і підосна ямка.
 D. Акроміон і нижня третина плечової кістки.
 E. Акроміон і горбочки плечової кістки
- [22] На рентгенограмі виявлений перелом латеральної кістки передпліччя е середній третині. Яка sz кісток передпліччя пошкоджена і яка її частина?
 A. Ліктьова кістка, метафіз.
 B. Ліктьова кістка, епіфіз.
 C. *Променева кістка, діафіз.*
 D. Ліктьова кістка, діафіз.
 E. Променева кістка епіфіз.
- [23] Під час падіння на приведену до тулуба праву руку потерпілий відчув хрускіт і різкий біль у верхній третині правого плеча. Рухи у плечі неможливі, деформована його верхня третина. Які кістки можуть бути пошкоджені?
 A. Груднина.
 B. Лопатка.
 C. Ключиця.
 D. *Плечова кістка.*
 E. Ребра.
- [24] Сталося ДТП, після якого у жінки 30 років спостерігається припухлість і болючість під час пальпації у області передньої частини тазової кістки. Яка із кісток тазу пошкоджена?
 A. *Лобкова.*
 B. Сіднична.
 C. Клубова.
 D. Крижова.
 E. Стегнова.
- [25] Після ДТП сталася травма у області задньої частини малого тазу, при цьому порушилася іннервація нижньої кінцівки. Які із кісткових утворень малого тазу найімовірніше зазнали травми?
 A. Куприк і клубова кістка.
 B. *Криж і сіднична кістка.*
 C. Сіднична і лобкова кістки.
 D. Клубова кістка.
 E. Лобкова кістка.
- [26] У вагітної жінки 29 років, лікар-акушер визначив розміри таза. За допомогою циркуля було виміряно відстань між двома верхніми передніми клубовими остями. Який розмір великого тазу був визначений?
 A. *Distantia spinarum.*
 B. Distantia cristarum.
 C. Distantia trochanterica.
 D. Conjugata vera.
 E. Conjugata anatomica.
- [27] Після травми у хворого відзначається припухлість, набряк, гематома із медіального боку верхньої третини гомілки. Яка із кісток гомілки пошкоджена і яка її частина?
 A. Діафіз малогомілкової кістки.
 B. *Метафізарна зона великогомілкової кістки.*
 C. Метафізарна зона малогомілкової кістки.
 D. Апофіз малогомілкової кістки.
 E. Апофіз великогомілкової кістки.
- [28] У чоловіка 70 років внаслідок падіння стався перелом стегнової кістки. Яке найбільш поширене місце перелому цієї кістки у цьому віці?

- A. Верхня третина.
- B. Тіло.
- C. Вертлюг.
- D. Шийка.
- E. Нижня третина.

[29] Жінка 78 років йшла по вулиці у ожеледь, впала і травмувала одну із кісток вільної нижньої кінцівки. Порушено живлення головки цієї кістки, пальпаторно виявляється болючість, видно набряк, гематому у верхній частині вільної нижньої кінцівки. Яка із кісток нижньої кінцівки пошкоджена?

- A. Малогомілкова.
- B. Стегнова.
- C. Великогомилкова.
- D. Надп'яткова.
- E. П'яткова.

[30] У потерпілого травма в результаті прямого удару по внутрішній поверхні середньої третини гомілки. Перелом якого анатомічного утворення найбільш вірогідний?

- A. Діафіз великогомілкової кістки.
- B. Дистальний епіфіз малогомілкової кістки.
- C. Дистальний епіфіз великогомілкової кістки.
- D. Проксимальний епіфіз великогомілкової кістки.
- E. Проксимальний епіфіз малогомілкової кістки.

[31] У парашутиста в результаті невдалого приземлення на латеральній поверхні гомілки вище гомілковостопного суглоба утворилася рана із якої стирчить кістковий відламок. При цьому потерпілий, спираючись на травмовану ногу зміг, самостійно дістатися до пункту збору. Яка кістка пошкоджена?

- A. Малогомілкова.
- B. Великогомилкова.
- C. Надп'яткова.
- D. П'яткова.
- E. Латеральна клиноподібна.

[32] Хворий 45 років скаржиться на біль у області гомілковостопного суглоба. При огляді - набряклість, болючість, гематома на медіальному боці тильної поверхні стопи. Хворий не може наступити на хвору ногу. Перелом якої із кісток передплесно найбільш вірогідний у даному випадку?

- A. П'яткової.
- B. Човноподібної.
- C. кубоподібної.
- D. Клиноподібної латеральної.
- E. Надп'яткової.

[33] На рентгенограмі нижньої кінцівки дитини у ділянці головки стегнової кістки є тільки одна точка окостеніння. Який вік дитини?

- A. 8 років.
- B. 5 років.
- C. 1 рік.
- D. 15 років.
- E. 7 років.

[34] На рентгенограмі стопи дитини виявлена точка окостеніння у бічній клиноподібній кістці. Який вік дитини?

- A. 5 років.
- B. 1 рік.
- C. 8 років.
- D. 15 років.

Е. 7 років.

[35] Під час футбольного матчу гравець отримав травму колінного суглобу. На рентгенівському знімку помітний виражений перелом кістки, яка лежить у товщі сухожук чотириголового м'яза стегна. До якої із перерахованих груп кісток належить ця кістка?

А. Трубчасті.

В. Плоскі.

С. Сесамоподібні.

Д. Повітроносні.

Е. Змішані.

КРАНІОЛОГІЯ

[1] У потерпілого правобічний перелом середньої третини нижньої щелепи. Який канал може бути пошкоджений?

А. Великий піднебінний.

В. Нижньощелепний.

С. Крилоподібний.

Д. Нижньоочний.

Е. Малий піднебінний.

[2] Чоловік 35 років звернувся до травматолога зі скаргами на неможливе переміщення нижньої щелепи. Він не може їсти, розмовляти через біль у області скронево-нижньощелепного суглобу. Під час огляду - набряклість і гематома у області щоки. Яке кісткове утворення пошкоджено?

А. Вінцевий відросток нижньої щелепи.

В. Виростковий відросток нижньої щелепи.

С. Шилоподібний відросток скроневої кістки.

Д. Соскоподібний відросток скроневої кістки.

Е. Виличної відросток скроневої кістки.

[3] У хворого перелом центральної частини покрівлі черепа, що було виявлено на рентгенівському знімку. Яка із кісток черепа пошкоджена?

А. Основна.

В. Потилична.

С. Скронева.

Д. Тім'яна.

Е. Лобова.

[4] Під час ДТП була пошкоджена слъозова залоза із кісткою черепа на якій вона знаходиться. Яка із перерахованих кісток пошкоджена?

А. Лобова.

В. Верхня щелепа.

С. Слъозова.

Д. Носова.

Е. Решітчаста.

[5] Хворий 45 років госпіталізований із небезпекою поширення запального процесу із потиличної ділянки у порожнину черепа. Крізь яке анатомічне утворення можливо це поширення?

А. Виростковий канал.

В. Тім'яний отвір.

С. Соскоподібний отвір.

Д. Остистий отвір.

Е. Овальний отвір.

[6] Після травми у жінки 40 років відзначається припухлість у області носа, відсутність нюху, набряк слизової носа. Яка із кісток черепа зазнала травми?

- A. Лобова.
- B. Вилична.
- C. Сконева.
- D. Решітчаста.
- E. Основна.

[7] Після звільнення із під завалу у постраждалого відзначається помутніння свідомості, багато підшкірних крововиливів на голові та шиї, дрібні рани на обличчі. У задньо-верхніх відділах голови скальпуюча рана і різка деформація контурів голови. Які кістки можуть бути пошкоджені?

- A. Слухова кістка і слъзова кістка.
- B. Клиноподібна кістка і нижня щелепа.
- C. Лобова і носові кістки.
- D. Сконева кістка і верхня щелепа.
- E. Тім'яна і потилична кістка.

[8] Під час вуличної бійки молодій людині поламали передню частину перегородки носа. Яка із кісток, що утворюють перегородку була пошкоджена?

- A. Решітчаста.
- B. Носова.
- C. Леміш.
- D. Піднебінна.
- E. Дзьоб основної кістки.

[9] У хворого після черепно-мозкової травми під час рентгенологічного дослідження виявлено перелом основи черепа. Лінії перелому проходять на межі скроневої і потиличної кістки. Який отвір пошкоджено у результаті травми?

- A. Шило-соскоподібний.
- B. Соскоподібний.
- C. Яремний.
- D. Виростковий.
- E. Великий потиличний.

[10] У результаті ДТП стався перелом в області центральної частини основи черепа. Під час цього виявлені клінічні зміни, пов'язані із функцією гіпофізу. Яка із перерахованих кісток пошкоджена під час травми?

- A. Клиноподібна.
- B. Лобова.
- C. Сконева.
- D. Потилична.
- E. Решітчаста.

[11] У хворого після черепно-мозкової травми під час рентгенологічного обстеження виявлено перелом основи черепа. Лінія перелому проходить через круглий і остистий отвори. Яка кістка пошкоджена у результаті травми?

- A. Решітчаста.
- B. Сконева.
- C. Лобова.
- D. Клиноподібна.
- E. Потилична.

[12] Хворий 38 років госпіталізований із остеомієлітом верхньої щелепи. У результаті ускладнення відбулося розплавлення стінки очниці, утвореної верхньою щелепою. Яка стінка очної западини пошкоджена?

- A. Нижня.
- B. Верхня.
- C. Медіальна.
- D. Латеральна.

Е. Задня.

[13] Під час гнійного отиту пошкоджена верхня стінка барабанної порожнини. У яку ямку черепа поширився гній із барабанної порожнини?

- А. У очну ямку.
- В. У крилопіднебінну ямку.
- С. У передню черепну ямку.
- Д. У задню черепну ямку.
- Е. У середню черепну ямку.

[14] Запалення барабанної порожнини ускладнилося запаленням твердої мозкової оболонки. Через яку стінку барабанної порожнини інфекція може проникнути у порожнину черепа?

- А. Нижню.
- В. Латеральну.
- С. Верхню.
- Д. Медіальну.
- Е. Задню.

[15] Хворому поставлений діагноз правобічний мастоїдит. Вкажіть найбільш вірогідне джерело поширення гнійно-запального процесу у комірці соскоподібного відростка.

- А. Із грудино-ключично-соскоподібного м'яза.
- В. Із губчастої речовини потиличної кістки.
- С. Із барабанної порожнини.
- Д. Із підшкірної клітковини.
- Е. Із середньої черепної ямки.

[16] У зв'язку із інфекцією у носоглотці у дитини розвинувся отит. Через якийсь канал проникла інфекція у барабанну порожнину?

- А. Сонно-барабанний.
- В. Сонний.
- С. Лицевий канал.
- Д. Барабанної струни.
- Е. М'язово-трубний.

[17] У дитини 2-х років після грипу з'явилися скарги на біль у вусі. Лікар виявив зниження слуху та запалення середнього вуха. Яким шляхом інфекція потрапила у середнє вухо?

- А. Через слухову трубу.
- В. Через canalis nasolacrimalis.
- С. Через atrium mastoideum.
- Д. Через foramen jugularis.
- Е. Через canalis caroticus.

[18] Під час обстеження у хворого виявлено абсцес крилопіднебінно ямки. Куди може поширяться інфекція при несвоєчасному наданні медичної допомоги?

- А. Підапоневротичний простір.
- В. Барабанну порожнину.
- С. Орбіту.
- Д. Лобова пазуха.
- Е. Міжкриолоподібний простір.

[19] У хворого риніт, який ускладнився кон'юнктивітом. Яким шляхом скоріше за все відбулося поширення інфекції?

- А. Підочноямковий канал.
- В. Верхня очна щілина.
- С. Нижня очна щілина.
- Д. Носослізний канал
- Е. Різцевий канал

[20] Хворий 35 років, звернувся до лікаря зі скаргами на сильний нежить і втрату відчуття запахів на протязі тижня. При обстеженні, в носовій порожнині велика кількість слизу, що покриває слизову оболонку і блокує рецептори нюху. Де в носовій порожнині розташовані ці рецептори?

- A. Середня носова раковина
- B. Верхня носова раковина
- C. Нижня носова раковина
- D. Загальний носовий хід.
- E. Носоглотковий хід.

[21] Хворий 44 років страждає хронічним синуситом звернувся до лікаря зі скаргами на погіршення зору і обмеження рухливості правого ока. Під час рентгенівського дослідження була виявлена деформація нижньої стінки правої очниці. Який параназальний синус найімовірніше вражений?

- A. Лобова пазуха.
- B. Клиноподібна пазуха.
- C. Права верхньощелепна пазуха.
- D. Правий решітчастий синус.
- E. Лівий решітчастий синус.

[22] Під час гнійного гаймориту прокол для промивання і введення лікарських речовин проводиться:

- A. Через підочномковий отвір.
- B. Через великий піднебінний канал.
- C. У області верхнього носового ходу.
- D. Через нососльозовий канал.
- E. У області середнього носового ходу.

[23] У хворого фронтит. Із анамнезу відомо, що у нього було запалення верхньощелепної пазухи. Із якого відділу носової порожнини могла потрапити інфекція у лобову пазуху?

- A. Із решітчастої клітноподібної кишені.
- B. Із верхнього носового ходу.
- C. Із нижнього носового ходу.
- D. Із присінка носової порожнини.
- E. Із середнього носового ходу.

[24] У лор-відділення поступила хвора із діагнозом запального процесу у лобовій і верхньощелепній пазухах. У який відділ буде виділятися екссудат із цих пазух?

- A. У середній носовий хід.
- B. У верхній носовий хід.
- C. У нижній носовий хід.
- D. У присінок носа.
- E. У носо-сльозовий канал.

[25] У хворого із хронічним запаленням слизової оболонки носової порожнини з'явилися симптоми ураження слизової оболонки верхньощелепної пазухи (гайморит). Через яке утворення носової порожнини стало можливим поширення інфекції?

- A. Решутчаста лійка.
- B. Клино-піднебінний отвір.
- C. Верхньощелепна ущелина.
- D. Клино-решітчасте заглиблення.
- E. Решітчасті осередки.

[26] У хворого із хронічним запаленням слизової оболонки носової порожнини з'явилися симптоми ураження слизової оболонки лобової пазухи (фронтит). Через яке утворення носової порожнини стало можливим поширення інфекції?

- A. Півмісяцева щілині.
- B. Клино-решітчастий отвір.

С. Клино-решітчасте заглиблення.

Д. Решітчасті комірки.

Е. Решітчаста лійка.

[27] Під час огляду носової порожнини лікар помітив витікання гною із лівого середнього носового ходу. Під час запаленні яких пазух можна думати у такому випадку?

А. Верхньо-щелепної і клиноподібної пазух.

В. Верхньощелепної і лобової пазух, передніх і середніх комірок решітчастої кістки.

С. Лобової і клиноподібної пазух, передніх і задніх комірок решітчастої кістки.

Д. Передніх, середніх і задніх комірок решітчастої кістки.

Е. Клиноподібної пазухи, задніх комірок решітчастої кістки.

[28] Хронічний нежить ускладнився запаленням гайморової порожнини. Через який шлях інфекція потрапила у цей синус?

А. Нижній носовий хід.

В. Загальний носовий хід.

С. Верхній носовий хід.

Д. Середній носовий хід.

Е. Носоглотковий хід.

[29] У хворого спостерігається запалення клиноподібної пазухи. Куди відкривається її апертура?

А. Meatus nasi superior.

В. Recessus sphenoidal.

С. Meatus nasi medius.

Д. Meatus nasi inferior.

Е. Meatus nasi communis.

[30] Хворий 25 років, звернувся до приймального покою зі скаргами на нежить і головний біль протягом 4 днів. Після обстеження йому встановили діагноз фронтит. Крізь який носовий хід інфекція потрапила у лобову пазуху?

А. Середній.

В. Верхній.

С. Нижній.

Д. Загальний.

Е. Носоглотковий.

[31] Після травми ока виникло нагноєння м'яких тканин орбіти. Через яке анатомічне утворення гнійний процес може поширитися у крилопіднебінну ямку?

А. Через нижню очноямкову щілину.

В. Через круглі отвори.

С. Через вилично-очноямковий отвір.

Д. Через крилопіднебінний отвір.

Е. Через верхню очну щілину.

АРТРОСИНДЕСМОЛОГІЯ

[1] Під час рентгенологічного обстеження у пацієнта була виявлена грижа міжхребцевого диска грудного відділу хребетного стовпа. Який вид з'єднання між хребцями зазнав патологічні зміни?

А. Синхондроз.

В. Діартрози.

С. Синсаркоз.

Д. Теміартроз.

Е. Синостоз.

[2] Під час операції на хребетному стовпі хворому К. видалили дуги хребців і зв'язки, що з'єднують їх. Назвіть ці зв'язки.

А. Задня поздовжня зв'язка.

- В. Міжостисті зв'язки.
 С. Передня поздовжня зв'язка.
 D. Жовті зв'язки
 Е. Міжхребцеві зв'язки.
- [3] Під час судово-медичної експертизи на трупі було виявлено скручування хребта між I поперековим і XII грудним хребцями. Остистий відросток XII грудного хребця знаходився над поперечним відростком I поперекового. Які зв'язки при цьому розірвалися?
 А. Жовта зв'язка.
 В. Надосная, міжосні і сталося скручування передньої і задньої поздовжніх зв'язок.
 С. Передня і задня поздовжні зв'язки.
 D. Всі перераховані зв'язки.
- [4] На рентгенограмі травмованого визначається пошкодження фонів поперекового відділу хребетного стовпа. Які анатомічні утворення, що з'єднують тіла хребців, залучені у процес?
 А. Крижово-куприкова і жовті зв'язки.
 В. Жовті і міжпоперечні зв'язки.
 С. Міжпоперечні і міжостисті зв'язки.
 D. Хрестоподібна і надостиста зв'язки.
 Е. Міжхребцеві диски, поздовжні зв'язки.
- [5] У разі вертикального падіння із висоти стався компресійний перелом поперекового хребця, який ускладнився збільшенням кривизни лордозу цього відділу хребетного стовпа. Порушення цілісності якої зв'язки може призвести до таких змін кривизни хребта?
 А. Жовтої зв'язки.
 В. Потиличної зв'язки.
 С. Передньої поздовжньої зв'язки.
 D. Міжпоперечної зв'язки.
 Е. Клубово-поперекової зв'язки.
- [6] У результаті травми стався повний розрив грудинного кінця ключиці. Які зв'язки при цьому розірвалися ?
 А. Реброво-ключична і грудинно-ключична.
 В. Міжключична і реброво-ключична.
 С. Конічна і грудинно-ключична.
 D. Грудинно-ключична.
- [7] У потерпілого під час огляду спостерігається виступання грудного кінця ключиці. Які зв'язки пошкоджені?
 А. Жовті зв'язки.
 В. Міжостисті.
 С. Ключично-реброва.
 D. Грудинно-ключична.
 Е. Міжключична.
- [8] У дитини 5 років визначається незаростання великого тім'ячка. Чи є це нормою і якщо ні, які терміни його заростання?
 А. Це норма
 В. Повинен бути зарощений до моменту народження.
 С. На 1-му році життя.
 D. На 2-му році життя.
 Е. На 4-му голу життя.
- [9] Дитині близько 2-х років. Мати звернулася до педіатра зі скаргою на виявлення м'якої області на тім'ї. Яке із тім'ячок не заросло до цього часу?
 А. Переднє (лобове).
 В. Заднє (потиличне).

С. Переднє і заднє.

Д. Передньо-латеральне (клиноподібне).

Е. Задньо-латеральне (соскоподібне).

[10] У травмованого двосторонній вивих скронево-нижньощелепного суглоба. Які основні зв'язки суглоба будуть пошкоджені?

А. Клиноподібно-щелепні.

В. Крилоподібно-щелепні.

С. Шило-щелепні.

Д. Усередині суглобові.

Е. Латеральні.

[11] 20-річний студент пірнув у дрібному місці, вдарився головою, настала миттєва смерть. На розтині виявлено пошкодження атланта-осьового суглоба і зуба осьового хребця, поранення спинного мозку. Яка зв'язка ушкодилася у першу чергу?

А. Lig. alaria dextra.

В. Lig. cruciforme atlantis.

С. Lig apicis dentis.

Д. Lig. alaria sinistra.

Е. Lig. transversum atlantis.

[12] Для вправлення вивиху нижньої щелепи необхідно відвести її донизу. Яка анатомічна структура обумовлює таку дію?

А. Виростковий відросток нижньої щелепи.

В. Нижньощелепна ямка скроневої кістки.

С. Вирізка нижньої щелепи.

Д. Суглобовий горбок скроневої кістки.

Е. Вінцевий відросток щелепи.

[13] Під час падіння маленької дитини було травмовано переднє тім'ячко. Який вид з'єднання кісток черепа зазнав патологічні зміни?

А. Синдесмоз.

В. Синхондроз.

С. Синостоз.

Д. Синсаркоз.

Е. Геміартроз.

[14] Травматолог кладе свої великі пальці, загорнуті марлею, на жувальні поверхні нижніх молярів хворого, другими пальцями захоплює нижній край нижньої щелепи і сильно тягне її до низу, а підборіддя у цей час повертає вгору. Потім щелепа відводиться назад. Що лікує травматолог?

А. Перелом тіла нижньої щелепи.

В. Перелом основи нижньої щелепи.

С. Вивих нижньої щелепи.

Д. Артроз скронево-нижньощелепного суглоба.

Е. Запалення десен.

[15] У результаті вогнепального поранення повністю розрушена головка променевої кістки. Хірург змушений був видалити осколки головки променевої кістки і обривки зв'язок. Які зв'язки при цьому були видалені?

А. Промениста зв'язка головки стегна.

В. Кругла зв'язка променевої кістки і бічна променева зв'язка.

С. Бічна ліктьова зв'язка і бічна променева зв'язка.

Д. Бічна ліктьова зв'язка.

[16] Циркулярною пилкою випадково були пошкоджені м'які тканини кисті між горохоподібною і човноподібною кістками. Які зв'язки при цьому пошкоджені?

А. Променева колатеральна зв'язка зап'ястка.

В. Долонна променево-зап'ясткова і поперечна зв'язки.

С. Ліктьова колатеральна зв'язка зап'ястка.

Д. Тильна міжзап'ясткова зв'язка.

[17] Під час падінні на випрямлену руку пацієнт отримав травму, м'язи плечового поясу напружені, різко видається плечовий відросток лопатки, під ключицею пальпується головка плечової кістки. Який діагноз можна поставити?

А. Перелом ключиці.

В. Вивих у грудинно-ключичному суглобі.

С. Вивих у акроміально-ключичному суглобі.

Д. Перелом плечової кістки.

Е. Вивих у плечовому суглобі.

[18] Хворий хлопчик 10 років доставлений у травмпункт лікарні із переломом кісток передпліччя. Дитина не може здійснити супінацію і пронацію передпліччя. У яких суглобах можливі ці рухи?

А. Art. Radiocarpea.

В. Art. cubiti.

С. Art. radioulnaris proximalis, art. radioulnaris distalis.

Д. Art. humeroulnaris

Е. Art. Humeroradialis.

[19] У постраждалої вивих плечового суглоба. Зрушення яких суглобових поверхонь вийде за межі фізіологічної норми?

А. Суглобова западина лопатки і грудини кінець ключиці.

В. Головка плечової кістки і акроміальний відросток лопатки.

С. Головка плечової кістки і акроміальний кінець ключиці.

Д. Суглобова западина лопатки і акроміальний кінець ключиці.

Е. Головка плечової кістки і суглобова западина лопатки.

[20] Після перелому дистальних відділів кісток передпліччя, яке виникло внаслідок падіння на витягнуті руки, і іммобілізації, у хворого обмежені рухи у променево-зап'ястковому суглобі. Які рухи, характерні для цього суглобу, слід відновити шляхом тривалих тренувань?

А. Згинання-розгинання, обертання.

В. Згинання-розгинання, відведення-приведення, кругові рухи.

С. Згинання-розгинання, відведення-приведення, обертання.

Д. Згинання-розгинання, кругові рухи.

Е. Згинання-розгинання, кругові рухи, обертання.

[21] На рентгенограмі тазу видно, що всі 3 частини тазової кістки розділені проміжками, які відповідають невидимому на рентгенограмі хрящу. Для якого віку вони характерні?

А. До 16 років.

В. До 10 років.

С. До 25 років.

Д. До 40 років.

Е. До 50 років.

[22] Під час патологічних пологах у жінки виникла розбіжність лобкових кісток. Який вид з'єднання кісток постраждав?

А. Симфіз.

В. Синдесмоз.

С. Синхондроз.

Д. Синостоз.

Е. Діартрози.

[23] На операції із приводу перелому стегнової кістки під час розтину суглобової порожнини виявлена кров. Яка із зв'язок кульшового суглоба пошкоджена?

А. Поперечна.

В. Лобково-стегнова.

С. Клубово-стегнова.

Д. Зв'язка головки стегнової кістки.

Е. Сідничного-стегнова.

[24] Туберкульозним процесом зруйнована зв'язка головки стегна. Яке ускладнення загрожує хворому, якщо хірургічне лікування не буде своєчасно проведено?

А. Нерухомість у кульшову суглобі.

В. Зміщення суглобових поверхонь у суглобі.

С. Асептичний некроз головки стегна.

Д. Вивих кульшового суглоба.

Е. Обмеження рухливості у кульшовому суглобі.

[25] Під час стрибка у довжину у момент приземлення спортсмен відчув сильний біль у кульшовому суглобах. Потерпілий не в змозі зробити розгинання стегна. Діагностовано розтягнення зв'язок кульшового суглоба. Які зв'язки пошкоджені?

А. Клубово-стегнові.

В. Зв'язка головки стегнової кістки.

С. Сідничного-стегнова зв'язка.

Д. Лобково-стегнова зв'язка.

Е. Поперечна зв'язка кульшової западини.

[26] Спортсмен-легкоатлет доставлений у клініку зі скаргами на сильні болі у колінному суглобі. Рентгенологічно перелом кісток не виявили. Про пошкодження яких внутрішньосуглобових утворень можна думати?

А. Менісків, косих і дугоподібних зв'язок.

В. Менісків, поперечної зв'язки.

С. Хрестоподібних зв'язок, менісків.

Д. Поперечної і хрестоподібних зв'язок, менісків.

Е. Колатеральних і підколінної зв'язок.

[27] Спускаючись із гори, гірськолижник упав і травмував правий колінний суглоб. Під час обстеження патологічна рухливість' великогомілкової кістки у латеральний бік. Про пошкодженні яких зв'язок колінного суглоба можна думати ?

А. Латеральної колінної зв'язки.

В. Латеральної і підтримуючої.

С. Зв'язки надколінника.

Д. Медіальної коллатеральної зв'язки.

Е. Медіальної підтримуючої зв'язки надколінка.

[28] У спортсменів інколи спостерігається ушкодження менісків колінного суглоба. При якому механізмі травми може статися розрив медіального і латерального меніска?

А. Під час розриву бічних зв'язок.

В. Під час розриву хрестоподібних зв'язок.

С. Під час пошкодженні зв'язок підколінної ямки.

Д. Під час вивиху гомілки.

Е. Розрив медіального меніска під час ротації гомілки до зовні, латерального - досередини.

[29] Під час медичного обстеження у військоматі у юнака 18 років виявлено опускання голівки таранної кістки, що призвело до плоскостопості. Зі слабкістю якої зв'язки стопи це пов'язано?

А. Підшовної клино-кубоподібної зв'язки.

В. Надп'яtkово-човноподібної зв'язки.

С. Підшовної п'яtkово-човноподібної зв'язки.

Д. Міжкісткова клино-кубоподібної зв'язки.

Е. Роздвоєної зв'язки.

[30] Лижник, спускаючись із крутого схилу гори, не зміг утриматися загальмувати і впав на правий зігнутий колінний суглоб із пронацією гомілки. Із гострим болем він був

госпіталізований у травматологічне відділення. Механізм цієї травми характерний під час пошкодження:

А. Передньої хрестоподібної зв'язки.

В. Латерального меніска.

С. Поперечної зв'язки коліна.

D. Медіального меніска.

Е. Задньої хрестоподібної зв'язки.

[31] Хірургу необхідно провести видалення частини травмованої стопи по лінії Лісфранкова суглоба. Яку зв'язку необхідно перетнути?

А. Роздвоєну.

В. П'яtkово-човноподібну.

С. Медіальну міжкісткову передплесневу-плюстневу зв'язку.

Д. Надп'яtkово-човноподібну.

Е. Надп'яtkово-п'яtkову.

[32] У потерпілого під час обстеження виявлено, що гомілка висувається вперед. Яка зв'язка колінного суглоба пошкоджена?

А. Зв'язки підколінної ямки.

В. Передня хрестоподібна зв'язка.

С. Поперечна зв'язка кульшової западини.

Д. Бічні зв'язки колінного суглоба.

Е. Задня хрестоподібна зв'язка.

[33] Поклавши хворого на спину і зігнувши його травмовану ногу на 100-120°, лікар, після повного розслаблення м'язів нижньої кінцівки перевіряв симптом "висувного ящика". Він захопив гомілку травмованої ноги у верхній третині і рухав її вперед і назад відносно стегна, зафіксувавши при цьому стопу. Лікар знайшов патологічне зміщення гомілки вперед по відношенню до стегна. Це свідчить про повний розрив зв'язки колінного суглоба:

А. Поперечна зв'язка коліна.

В. Задня хрестоподібна зв'язка.

С. Великогомілкова колатеральна зв'язка.

Д. Малогомілкова колатеральна зв'язка.

Е. Передня хрестоподібна зв'язка.

[34] Під час футбольного матчу гравець отримав травму колінного суглоба. На рентгенівському знімку помітний виражений перелом кістки, яка лежить у товщі сухожилка чотириголового м'яза стегна. До якої із перерахованих груп кісток належить ця кістка?

А. Сесамоподібні.

В. Плоскі.

С. Трубчасті.

Д. Повітроносні.

Е. Змішані.

[35] У хворого на цукровий діабет розвинулася волога гангрена стопи. Йому показана ампутація у ділянці поперечного суглоба передплесна (суглоба Шопара). Яку ключову зв'язку повинні перерізати хірурги для вичленення у даному суглобі?

А. Lig. talocalcaneum laterale.

В. Lig. cuneocuboideum dorsale.

С. Lig. bifurcatum.

Д. Lig. mediale.

Е. Lig. talocalcaneum interosseum.

[36] Під час бігу із гірки пацієнт оступився і пошкодив зв'язки гомілково-стопного суглоба. Під час огляду виявилася болючість і припухлість під медіальною кісточкою. Яка зв'язка найімовірніше пошкоджена?

A. Дельтоподібна зв'язка.

B. Роздвоєна зв'язка.

C. Колатеральна і медіальна зв'язки.

D. Колатеральна і латеральна зв'язки.

E. Надп'яtkово-човноподібна зв'язка.

[37] Чоловік 45 років, впавши на праве коліно, відчув різкий біль у суглобі. Під час огляду: сильний набряк на передній поверхні колінного суглоба, під час рухів чутний хрускіт. Яка кістка пошкоджена?

A. Надколінок.

B. Шийка стегнової кістки.

C. Лівий надвиросток стегнової кістки.

D. Правий надвиросток стегнової кістки.

E. Головка малогомілкової кістки.

[38] Дитина 6-ти років внаслідок падіння на гострий предмет, отримала травму м'яких тканин між мало- і великогомілковою кістками. Який вид з'єднання пошкоджений?

A. Зв'язка

B. Шов.

C. Мембрана.

D. Тім'ячко.

E. Вклинення.

[39] У деяких народів Африки у дітей не буває дисплазії кульшового суглоба. До цього призводить:

A. Положення дитини зі зведеними ніжками.

B. Положення дитини на стегні матері із розведеними ніжками.

C. Туге сповивання немовляти.

D. Генетичні чинники.

E. Особлива форма колиски.

МІОЛОГІЯ

[1] Під час обстеженні міміки хворого виявлено, що він не може скласти губи трубочкою, не може свистіти, а ротова щілина розтягується у боки (поперечна посмішка). На атрофію якого м'яза вказують дані симптоми?

A. Жувального м'яза.

B. Великого виличного м'яза.

C. Щічного м'яза

D. Колового м'яза рота.

E. М'яза сміху.

[2] Хворий не може підняти опущену нижню щелепу. Які м'язи не можуть виконати своєї функції?

A. Коловий м'яз рота.

B. Жувальні м'язи.

C. Мімічні м'язи.

D. Надчерепний м'яз.

E. М'яз, що піднімає кут рота.

[3] Під час обстеження у хворого виявлено порушення закривання повік. Пошкодження якого м'яза можна запідозрити?

A. M. orbicularis oris.

B. M. Procerus.

C. M. orbicularis oculi.

D. M. corrugator supercilii.

[4] Під час обробки фрезою великого корінного зуба у стоматолога зірвався інструмент і глибоко поранив щоку, пошкодивши при цьому не тільки слизову оболонку, а й м'яз. Який?

- A. Великий виличний м'яз.
- B. Жувальний м'яз.
- C. Коловий м'яз. рота.
- D. Щічний м'яз.
- E. Щелепно-під'язиковий м'яз.

[5] Під час виконання операції видалення пухлини на язиці хірургу необхідно виділити *m. hyoglossus*, який займає всю площу *trig, linguale* (Пирогова). Яка структура утворює межу цього трикутника ззаду і снизу?

- A. *M. styloglossus*.
- B. *M. digastricus (venter anterior)*.
- C. *M. genioglossus*.
- D. *M. hypoglossus*.
- E. *M. digastricus (venter posterior)*.

[6] У хворого 20 років діагностовано перелом вінцевого відростка нижньої щелепи зі зміщенням. Який м'яз із місця відросток?

- A. Скроневий м'яз.
- B. Латеральний крилоподібний м'яз.
- C. Медіальний крилоподібний м'яз.
- D. М'яз, що напружує м'яке піднебіння.
- E. Жувальний м'яз.

[7] Внаслідок отриманої травми хворий не може рухати язиком вперед і вниз. Який із перерахованих м'язів постраждав?

- A. Шило-під'язиковий м'яз.
- B. Підборідно-під'язиковий м'яз.
- C. Під'язиково-язиковий м'яз.
- D. Верхній поздовжній м'яз.
- E. Нижній поздовжній м'яз.

[8] У постраждалого від електротравми в області шиї сформувався патологічний фіксований нахил голови у бік пошкодження в поєднанні із поворотом голови у протилежний бік. Який м'яз шиї зазнав рубцевих змін?

- A. Передній драбинчастий м'яз.
- B. Трапецієподібний м'яз.
- C. Лопатково-під'язиковий м'яз.
- D. Грудно-ключично-соскоподібний м'яз.
- E. Двочеревцевий м'яз.

[9] Хворий скаржиться на болі у горлі, утруднення ковтання, підвищення температури тіла до 39,50 °C. Під час огляду лікар встановив діагноз: заглотковий абсцес. У які міжфасціальні простори може поширитися гнійне запалення?

- A. Передній фасціальний простір шиї.
- B. Переднє середостіння.
- C. Надгрудинний міжфасціальний простір шиї.
- D. Заднє середостіння.
- E. Задній фасціальний простір шиї.

[10] У реанімаційне відділення поступив чоловік 35 років із пораненням задньої ділянки шиї (*regio nuchae*). Який із м'язів тіла займає цю ділянку?

- A. *M. scalenus*.
- B. *M. sternocleidomastoideus*.
- C. *M. latissimus dorsi*.
- D. *M. rhomboideus*.

E. M. trapezius.

[11] Е реанімаційне відділення звернувся чоловік 45 років із пораненням ділянки шиї у межах трикутника, який обмежений позаду латеральним краєм *m. trapezius*. У межах якого трикутника шиї буде виконуватися операція?

A. *Trig. omotracheoideum.*

B. *Trig. omotracheale.*

C. *Trig. caroticum.*

D. *Trig. omoclaviculare.*

E. *Trig. submandibulare.*

[12] Внаслідок бійки чоловік 25 років отримав ножове поранення шиї із пошкодженням зовнішньої сонної артерії. Для тимчасової зупинки кровотечі ефективним методом є пальцеве притиснення загальної сонної артерії до поперечного відростка шостого шийного хребця. У якому трикутнику шиї потрібно здійснюється пальцеве притиснення сонної артерії для зупинки кровотечі?

A. Піднижньощелепний трикутник.

B. Сонний трикутник.

C. Трикутник Пирогова.

D. Лопатково-трахеальний трикутник.

E. Лопатково-ключичний.

[13] У хворого 40 років внаслідок ножового поранення шиї почалася кровотеча із загальної сонної артерії, яка проходить у сонному трикутнику в складі судинно-нервового пучка. Які структури формують цей пучок?

A. *A. carotis communis, n. vagus, v. jugularis anterior.*

B. *A. carotis communis, n. hypoglossus, v. jugularis interna.*

C. *A. carotis communis, n. vagus, v. jugularis interna.*

D. *A. carotis communis, n. hypoglossus, v. jugularis externa.*

E. *A. carotis communis, n. phrenicus, v. jugularis externa.*

[14] У хворій М., 37 років, результаті попадання стороннього тіла в дихальні шляхи виник кашель, а потім ядуха. Хворій була зроблена трахеотомія у ділянці шиї, яка обмежена верхнім черевцем *m. omohyoideus*, *m. sternocleidomastoideus* і серединною лінією шиї. У якому трикутнику шиї проведено хірургічне втручання?

A. *Omotrapeoideum.*

B. *Caroticum.*

C. *Submandibulare.*

D. *Omotracheale.*

E. *Omoclaviculare.*

[15] Після крововиливу у мозку потерпілого розвинулися явища паралічу деяких м'язів спини. Під час цього порушилася функція розгинання поперекового відділу хребта. Які м'язи постраждали після мозкового крововиливу?

A. Великий поперековий м'яз.

B. Трапецієподібний м'яз.

C. Найширший м'яз спини.

D. Квадратна м'яз попереку

E. М'яз, що випрямляє хребет.

[16] Молода людина внаслідок активного підтягування на перекладині відчула різкий біль у м'язах спини. Під час обстеження спостерігається біль при спробах руху верхньої кінцівки, обмеження таких функцій як приведення і розгинання плеча, обертання плеча всередину. Розтягування якого м'яза відбулося найімовірніше?

A. *M. latissimus dorsi.*

B. *M. levator scapulae.*

C. *M. rhomboideus major.*

D. *M. trapezius.*

E. M. Subscapularis/

[17] Диригент оркестру не може дістати із кишені штанів носовичок. Який м'яз не виконує своєї функції?

- A. Ромбоподібний м'яз.
- B. Дельтоподібний м'яз.
- C. *Найширший м'яз спини.*
- D. Великий грудний м'яз.
- E. Трапецієподібний м'яз.

[18] У період пологів у жінки розвинулися явища, характерні для діафрагмальної грижі. Вкажіть найбільш слабкі перші місця діафрагми, де можливе утворення гриж вурез ультаті підвищення внутрішньочеревного тиску.

- A. Сухожильний центр.
- B. Поперекова частина.
- C. Реброва частина.
- D. Грудинна частина.
- E. *Попереково-реброві і грудинно-реброві трикутники.*

[19] У чоловіка 52 років при піднятті надмірної ваги відмічається грижове випинання у правій надлобковій ділянці. У яких анатомічних утвореннях найімовірніше виникло грижове випинання?

- A. Anulus umbilicalis.
- B. Anulus femoralis.
- C. *Canalis inguinalis.*
- D. Linea alba.
- E. Lig. inguinalis.

[20] Хірургу необхідно провести ревізію черевної порожнини, для чого необхідно розкрити передню черевну стінку. У якій частині черевної стінки можна провести найбільш без крові розріз?

- A. Пахові області живота.
- B. *Біла лінія живота.*
- C. Латеральні області живота.
- D. Надчревна область живота.
- E. Лобкова область.

[21] У якій послідовності розкриваються пласти м'язів передньої стінки живота при апендектомії?

- A. Внутрішній косий м'яз живота, поперечний м'яз живота, зовнішній косий м'яз живота.
- B. Поперечний м'яз живота, зовнішній косий м'яз живота, внутрішній косий м'яз живота.
- C. *Зовнішній косий м'яз живота, внутрішній косий м'яз живота, поперечний м'яз живота.*
- D. Прямий м'яз живота, зовнішній косий м'яз живота, внутрішній косий м'яз живота.
- E. Зовнішній косий м'яз живота, внутрішній косий м'яз живота, прямий м'яз живота.

[22] У пацієнта під час обертальних рухів у хребетному стовпі виникає біль по ходу одного із м'язів тулуба того ж боку. Запалення якого м'яза (міозит) спостерігається?

- A. Зовнішнього косоного м'яза живота.
- B. Прямого м'яза живота.
- C. Квадратного м'яза попереку.
- D. Поперечного м'яза живота.
- E. *Внутрішнього косоного м'яза живота.*

[23] До лікаря звернулася мати новонародженого, у якого була визначена вроджена пахова грижа. Паховий канал дуже широкий, частина кишечника перебувала у

мошонці. Необхідна операція пластики пахового каналу. Які структури утворюють передню стінку цього каналу?

- A. Поперечною фасцією.
- B. Апоневроз поперечного м'яза живота.
- C. Апоневроз внутрішнього косоного м'яза живота.
- D. *Апоневроз зовнішнього косоного м'яза живота.*
- E. Жодним із перелічених анатомічних утворень.

[24] Під час проведення операції із видалення пахової грижі хірург розсік апоневроз зовнішнього косоного м'яза живота. Визначте, якою стінкою пахового каналу він є?

- A. *Передньою.*
- B. Верхньою.
- C. Нижньою.
- D. Задньою.
- E. Верхньою.

[25] Хворий звернувся до лікаря зі скаргами на болі в надчеревній ділянці, пов'язані із пухлиноподібним випинанням. Лікар поставив діагноз - грижа. Назвіть слабе місце надчеревної області у даному випадку.

- A. Піхва прямого м'яза живота.
- B. Пупкова ділянка.
- C. Пахова область.
- D. Поверхнєве кільце пахового каналу.
- E. *Біла лінія живота.*

[26] Хворий 47 років поступив у хірургічне відділення з діагнозом пахова кіста. Під час оперативного втручання хірург проводить пластику задньої стінки пахового каналу. Якими анатомічними структурами вона утворена:

- A. *Поперечною фасцією.*
- B. Апоневрозом зовнішньої косою м'яза живота.
- C. Паховими зв'язками.
- D. Вільними нижніми краями внутрішнього косоного і поперечного м'язів живота, очеревиною.
- E. *очеревиною*

[27] У новонародженого хлопчика діагностовано вродженна пахова грижа. Про незрощення якої атомічної структури йде мова?

- A. М'ясистої оболонки.
- B. *Вагінальної оболонки.*
- C. Зовнішньої сім'яної фасції.
- D. Внутрішньої сім'яної фасції.
- E. М'яза-піднімача яєчка.

[28] У пацієнта діагностована грижа живота. При пальпації пухлиноподібне утворення і болючість виявилися у ділянці півмісяцевої лінії. Де на передній черевній стінці локалізований патологічний процес?

- A. На рівні поперечного перерізу прямого м'яза живота вище пупка на 10 см.
- B. На рівні поперечного перерізу прямого м'яза живота у ділянці пупка.
- C. *Уздовж латерального краю прямого м'яза живота.*
- D. На рівні поперечного перерізу прямого м'яза живота нижче пупка на 10 см.
- E. По серединній лінії між прямими м'язами живота.

[29] У пацієнта поранення передньої черевної стінки. Раневий предмет послідовно пройшов через тканини шкіри, підшкірну клітковину, фасції, апоневрози бічних м'язів живота, прямого м'язу живота, поперечної фасції, очеревини. У якій області живота відбулось поранення?

- A. Правій пахвинній.
- B. Пупковій.
- C. Надчеревній.

D. Нижче пупка.

E. Лівій паховій.

[30] Під час перев'язування пахової артерії хірург визначив гілку, яка проходить у тристоронній простір. Чим обмежений тристоронній отвір?

A. Бічною головкою триголового м'яза плеча, малим круглим м'язом, плечовою кісткою.

B. Довгою головкою двоголового м'яза плеча, великим і малим круглими м'язами.

C. Плечовою кісткою, великим круглим м'язом, довгою головкою трицепса плеча.

D. Лопаткою, малим круглим м'язом, короткою головкою двоголового м'яза плеча.

E. Довгою головкою триголового м'яза плеча, великим і малим круглими м'язами.

[31] У потерпілого вогнепальне поранення передньої стінки пахової ямки. Які м'язи можуть бути пошкоджені при цьому?

A. Великий і малий грудні м'язи.

B. Дельтоподібний і дзьобо-плечовий м'язи.

C. Двоголовий м'яз плеча і плечовий.

D. Передній зубчастий і підлопатковий м'язи.

E. Великий і малий круглі м'язи.

[32]

У хворого діагностовано тріщина задньої поверхні тіла плечової кістки. Є симптоми ураження променевого нерва в ділянці *canalis humeromuscularis*. Чим обмежений цей канал?

A. Задньою поверхнею плечової кістки і *m. anconeus*.

B. Передньою поверхнею плечової кістки і *m. biceps brachii*.

C. Передньою поверхнею плечової кістки і *m. coracobrachialis*.

D. Передньою поверхнею плечової кістки і *m. brachialis*.

E. Задньою поверхнею плечової кістки і *m. triceps humeri*.

[33] Отримавши травму плеча у ділянці великого горбка плечової кістки хворий скаржитися на неможливість обертання плеча назовні. Забій яких м'язів у хворого?

A. *M. supraspinatus* et *m. teres major*.

B. *M. subscapularis* et *m. Coracobrachialis*.

C. *M. deltoideus* et *m. Supraspinatus*.

D. *M. teres major* et *m. teres minor*.

E. *M. infraspinatus* et *m.teres minor*.

[34] Хворий 45 років після травми правого плеча (внаслідок падіння) не може відвести праву руку до горизонтального рівня. Пошкодження який із м'язів викликало вказане обмеження рухів?

A. Плечового м'яза.

B. Дельтоподібного м'яза.

C. Підосного м'яза.

D. Двоголового м'яза плеча.

E. Великого круглого м'яза.

[35] Плечолопатковий періартрит може проявлятися тендинитом (запаленням сухожилка) поілопаткового м'яза. Яка функція кінцівки буде під час цього порушена?

A. Нахил лопатки вперед.

B. Супінація плеча.

C. Пронація плеча.

D. Піднімання лопатки.

E. Піднімання ребер.

[36] Плечолопатковий періартрит може проявитися тендинитом (на запалення сухожилка) підосного м'яза. Яка функція кінцівки буде під час цього порушена?

A. Пронація плеча.

B. Супінація плеча.

- C. Нахил лопатки вперед.
- D. Піднімання лопатки.
- E. Піднімання ребер.

[37] У травмованого перелом променевої кістки знаходиться нижче місця прикріплення круглого м'яза-пронатора. Куди зміщений проксимальний уламок?

- A. Вперед
- B. Назад.
- C. Всередину
- D. Назовні.
- E. Вгору.

[38] Робочий під час необережної роботи із циркулярною пилкою отримав глибоку різану рану передньої поверхні правого плеча. Пошкоджено м'язи. На які м'язи хірург повинен накласти шви?

- A. Латеральну і медіальну головки триголового м'яза.
- B. Дзобо-плечовий і плечовий м'язи.
- C. Плечовий і ліктьовий м'язи.
- D. Двоголовий і плечовий м'язи.
- E. Плечовий і плечо-променевий м'язи.

[39] Під час падіння у потерпілого стався відкритий перелом кісток передпліччя. Кістковими уламками виявилися пошкодженими м'язи передньої групи передпліччя. Які порушення виникнуть у функції променево-зап'ясткового суглоба під час виключення із роботи зазначеної групи м'язів?

- A. Згинання кисті.
- B. Розгинання кисті.
- C. Відведення кисті.
- D. Приведення кисті.
- E. Обертання кисті.

[40] У травматологічне відділення поступив чоловік 35 років із травмою лівої кисті. Під час огляду встановлено: різана рана долонної поверхні лівої кисті; середні фаланги II - V пальців не згинаються. Які м'язи пошкоджені?

- A. Глибокий згинач пальців.
- B. Червоподібні м'язи.
- C. Долонні міжкісткові м'язи.
- D. Тильні міжкісткові м'язи.
- E. Поверхневий згинач пальців.

[41] У травматологічний пункт поступив чоловік 36 років із травмою правої кисті. Під час огляду встановлено: різана рана долонної поверхні правої кисті; середня і дистальна фаланги II - V пальців не згинаються. Які м'язи пошкоджені?

- A. Поверхневий згинач пальців і червоподібні м'язи.
- B. Поверхневий і глибокий згиначі пальців.
- C. Глибокий згинач пальців і червоподібні м'язи.
- D. Червоподібні м'язи і долонні міжкісткові м'язи.
- E. Долонні і тильні міжкісткові м'язи.

[42] У травматологічний пункт поступив чоловік 38 років із травмою правої кисті. Під час огляду встановлено: різана рана у ділянці підвищення великого пальця правої кисті; дистальна фаланга I пальця не згинається. Який м'яз пошкоджений?

- A. Короткий відвідний м'яз великого пальця.
- B. Короткий згинач великого пальця.
- C. Довгий згинач великого пальця.
- D. М'яз-протиставляч великого пальця.
- E. Привідний м'яз великого пальця.

[43] У травматологічний пункт поступив чоловік 40 років із травмою правої кисті. Під час огляду встановлено: різана рана тильної поверхні правої кисті у ділянці великого пальця, дистальна фаланга великого пальця не розгинається. Який м'яз пошкоджений?

- A. Короткий відводний м'яз великого пальця.
- B. Короткий розгинач великого пальця.
- C. Довгий відвідний м'яз великого пальця.
- D. Довгий розгинач великого пальця.
- E. Привідний м'яз великого пальця.

[44] У травматологічний пункт поступив чоловік 40 років із травмою лівої кисті. Під час огляду встановлено: різана рана тильної поверхні великого пальця, проксимальна фаланга великого пальця не розгинається. Який м'яз пошкоджений?

- A. Короткий розгинач великого пальця.
- B. Довгий розгинач великого пальця.
- C. Довгий відвідний м'яз великого пальця.
- D. Короткий відвідний м'яз великого пальця.
- E. Привідний м'яз великого пальця.

[45] У наслідок травми в області плечового суглоба у хворого рентгенологічно був виявлений уламковий перелом підсуглобового горбка. Сухожилок якого м'яза, що прикріплюється у цьому місці, було пошкоджено?

- A. Латеральна головка m. triceps brachii.
- B. Довга головка m. biceps brachii.
- C. Медіальна головка m. triceps brachii.
- D. Довга головка m. triceps brachii.
- E. Коротка головка m. biceps brachii.

[46] У хворої після того як вона наколола голкою мізинець лівої кисті, на другий день з'явилися гіперемія і набряк, яке потім поширилося на кисть і дистальні відділи передпліччя. Пошкодження якої синовіальної піхви кисті відбулося?

- A. Задної піхви зап'ясткових сухожилків.
- B. Піхви сухожилка м'яза розгинача мізинця.
- C. Синовіальної піхви ліктьового розгинача зап'ястка.
- D. Піхви сухожилка променевого м'яза згинача зап'ястка.
- E. Синовіальної піхви згиначів мізинця кисті.

[47] Під час падіння у лісі дитина дуже вдарила передпліччя гострим сучком. Під час огляду хірургом встановлено проникаюче поранення нижньої чверті передпліччя. Потерпілий не може здійснити поворот кисті всередину. Який м'яз постраждала під час травми?

- A. Круглий пронатор.
- B. Квадратний пронатор.
- C. Розгинач пальців.
- D. Супінатор.
- E. Променевий згинач зап'ястка.

[48] У хворого вивих плечового суглоба зі зміщенням головки плечової кістки догори і наперед. Сухожилок якого м'яза може бути пошкодженим?

- A. Короткої головки двоголового м'яза.
- B. Довгої головки двоголового м'яза.
- C. Довгої головки триголового м'яза.
- D. Плечового м'яза.
- E. Дзьобо-плечового м'яза.

[49] Жінка 45 років під час автомобільної катастрофи пошкодила верхню третину плеча. Під час обстеження пошкодження кісток не виявлено. Клінічно виявлено відсутність активного розгинання передпліччя. Який м'яз пошкоджений?

- A. Триголовий м'яз.

В. Двоголовий м'яз.

С. Плечовий м'яз.

Д. Дзьобо-плечовий м'яз.

Е. Великий круглий м'яз.

[50] У зв'язку з травмою плеча у постраждалого порушена функція задньої групи м'язів. Порушення яких рухів повинні бути під час роботи ліктьового суглоба?

А. Згинання передпліччя.

В. Розгинання передпліччя.

С. Відведення плеча.

Д. Згинання плеча.

Е. Розгинання плеча.

[51] Під час внутрішньовенного введення препаратів, ін'єкцію, найчастіше, роблять у серединну ліктьову вену, оскільки вона малорухлива в результаті фіксації її м'якими тканинами. Чим вона фіксована в ліктьовій ямці?

А. Плечовим м'язом.

В. Сухожилком триголового м'яза плеча.

С. Апоневрозом двоголового м'яз плеча.

Д. Плечо-променевим м'язом.

Е. Ліктьовим м'язом.

[52] Пароніхій мізинця ускладнився флегмоною кисті та передпліччя. Гнійний процес поширився по:

А. Міжфасціальному простору.

В. *Vagina tendinis m.flexor pollicis longi*.

С. *Canalis carpalis*.

Д. *Vagina tendinis m.flexor carpi radialis*.

Е. *Vagina synovialis communis mm.flexorum*.

[53] Під час удару сідничної області хворий не в змозі зробити відведення стегна. Який м'яз постраждав під час забою?

А. Великий сідничний м'яз.

В. *Малий сідничний і середній сідничний м'язи*.

С. Грушоподібний м'яз.

Д. Клубово-поперековий м'яз.

Е. Квадратний м'яз стегна.

[54] При закритій травмі черевної порожнини порушилася функція згинання стегна у кульшовому суглобі. Який м'яз постраждав при зазначених обставинах?

А. Квадратний м'яз попереку.

В. *Клубово-поперековий м'яз*.

С. Прямий м'яз живота.

Д. Зовнішній косий м'яз живота.

Е. Внутрішній косий м'яз живота.

[55] У спортсмена виник біль по ходу сідничного нерва внаслідок стискання його м'язом, який проходить через великий сідничний отвір. Який м'яз був травмований під час фізичних вправ?

А. Великий поперековий м'яз.

В. Внутрішній затульний м'яз.

С. *Грушоподібний м'яз*.

Д. Сідничний м'яз.

Е. Зовнішній затульний м'яз.

[56] Під час операції з приводу стегнової грижі була зачіплена латеральна стінка внутрішнього стегнового кільця. Яке анатомічне утворення пошкоджено?

А. Лакунарна зв'язка.

В. Стегнова артерія.

С. Пахова зв'язка.

Д. Стегнова вена.

Е. Гребінчаста зв'язка.

[57] Після травми гомілки хворий скаржиться на різкий біль в області гомілковостопного суглоба і неможливість підняти тіло на кінчики пальців стопи. Сухожилок якого м'яза пошкоджений?

А. Задній великогомілковий м'яз.

В. Передній великогомілковий м'яз.

С. Короткий малогомілковий м'яз.

Д. Довгий малогомілковий м'яз.

Е. Триголовий м'яз гомілки.

[58] Після падіння хворий став скаржитися на неможливість розігнути ногу в колінному суглобі. Які м'язи пошкоджені?

А. Чотириголовий м'яз стегна.

В. Напівсухожилковий м'яз.

С. Напівперетинчастий м'яз.

Д. Двоголовий м'яз стегна.

Е. Триголовий м'яз гомілки.

[59] Краєм падаючого скла у хворої на тильній поверхні стопи нанесена глибока різана рана. Сухожилки яких м'яз можуть постраждати під час даної травми?

А. Довгого малогомілкового м'яза.

В. Довгого і короткого розгиначів пальців.

С. Короткою малогомілкового.

Д. Підшовного м'яза.

Е. Довгого згинача пальців.

[60] У хворого після запалення сідничного нерва почалося ускладнення у вигляді паралічу задньої групи м'язів стегна. Які порушення в русі нижньої кінцівки будуть супроводжувати дане ускладнення?

А. Згинання стегна.

В. Розгинання гомілки.

С. Згинання гомілки і розгинання стегна.

Д. Обертання стегна назовні.

Е. Обертання гомілки всередину.

[61] У хворої 30 років в ділянці стегового трикутника є припухлість і біль, які з'явилися після підняття важкого предмета. Про утворення якої грижі слід думати?

А. Косої пахової.

В. Прямої пахової.

С. Стегнової.

Д. Пахово-мошонкової.

Е. Надміхурової.

[62] У хворого різана рана задньої поверхні стегна, він не може зігнути гомілку. Які м'язи пошкоджені?

А. Напівперетинчастий, напівсухожильний, тонкий.

В. Двоголовий, привідний, тонкий.

С. Напівсухожилковий, привідний, тонкий.

Д. Напівсухожилковий, напівперетинчастий, двоголовий.

Е. Двоголовий, тонкий, привідний.

[63] Хворому поставлений діагноз: стегова грижа. Через яке анатомічне утворення вона виходить із черевної порожнини?

А. Надміхурову ямку.

В. Розщілину великої підшкірної вени.

С. Стегнову ямку.

D. Медіальну пахову ямку.

E. Латеральну пахову ямку.

[64] У санпропускник доставлено чоловіка з різаною раною підошви правої стопи. У потерпілого обмежене підняття латерального краю стопи. Під час обробки в рані виявлено пошкодження сухожилка м'яза. Який м'яз пошкоджений?

A. Короткий малогомілковий м'яз.

B. Передній великогомілковий м'яз.

C. Довгий розгинач пальців.

D. Триголовий м'яз гомілки.

E. Довгий малогомілковий м'яз.

[65] У спортсмена розрив ахілесового сухожилка. Визначте, яка м'яз пошкоджений?

A. Триголовий м'яз гомілки.

B. Передній великогомілковий м'яз.

C. Задній великогомілковий м'яз.

D. Довгий малогомілковий м'яз.

E. Двоголовий м'яз стегна.

[66] У наслідок травми у хворого виявили перелом медіальної кісточки великогомілкової кістки, що призвело до пошкодження сухожилків м'язів гомілки. Сухожилки яких м'язів постраждали?

A. Передній великогомілковий м'яз, довгий розгинач великого пальця, довгий розгинач пальців.

B. Довгий і короткий малогомілкові м'язи.

C. Задній великогомілковий м'яз, довгий згинач великого пальця, довгий згинач пальців.

D. Триголовий м'яз гомілки, підошовний м'яз.

E. Короткий розгинач великого пальця, короткий розгинач пальців.

[67] Внаслідок перелому великогомілкової кістки були пошкоджені м'язи передньої групи м'язів гомілки. Функція якого м'яза може бути порушена?

A. Камбалоподібного м'яза.

B. Довгого згинача пальців стопи.

C. Довгого малогомілкового м'яза.

D. Довгого розгинача великого пальця стопи.

E. Короткого згинача пальців стопи.

[68] У чоловіка глибока рубана рана стопи в області тильної поверхні першої плеснової кістки. Які м'язи постраждали під час травми?

A. Довгий і короткий розгиначі великого пальця.

B. Передній великогомілковий м'яз і згиначі великого пальця.

C. Довгий розгинач і згинач великого пальця.

D. Короткий і довгий згиначі великого пальця.

E. Короткий розгинач пальців і м'яз, що відводить великий палець.

[69] У травм пункт міської клінічної лікарні звернувся пацієнт зі скаргами на те, що після стрибка з висоти гомілка закидається вперед і не повертається у початкове положення. Який діагноз можна поставити?

A. Розрив підошовного м'яза.

B. Відсутність латеральної головки m. gastrocnemius.

C. Перелом великогомілкової кістки.

D. Перелом малогомілкової кістки.

E. Розрив ахілесового сухожилка.

[70] Під час обстеженні хворого був поставлений діагноз: підколінна флегмона. В анамнезі хворий отримав вкушену рану в передній ділянці верхньої третини стегна. По якому каналі інфекція поширилася у підколінну ямку?

A. Привідному.

B. Стегновому.

С. Паховому.

Д. Гомілково--підколінному.

Е. Затульному.

[71] Після кульового поранення нижньої третини стегна потерпілий не може розігнути гомілку. Який м'яз пошкоджений?

А. Чотириголовий м'яз стегна.

В. Кравецький м'яз.

С. Двоголовий м'яз стегна.

Д. Тонкий м'яз.

Е. Підколінний м'яз.

[72] Під час фінальної гри баскетболіст Іванов І.І. 21 років пошкодив праву гомілку. Внаслідок чого стало неможливе згинання правої стопи. Про пошкодження якого сухожилка йде мова?

А. Переднього великогомілкового м'яза.

В. Кравецького м'яза.

С. Двоголового м'яза.

Д. Триголового м'яза литки (ахілесовий сухожилок).

Е. Довгого розгинача великого пальця.

[73] Хворий 55 років госпіталізований із травмою медіальної групи м'язів стегна. Які вид руху не зможе робити хворий?

А. Приведення стегна.

В. Відведення стегна.

С. Згинання стегна.

Д. Розгинання стегна.

Е. Супінацію стегна.

[74] Внаслідок аварії у постраждалого виникли сильний біль і набряк передньої поверхні гомілки; тильне згинання стопи утруднено. Функція якого із названих м'язів постраждала?

А. *M. tibialis anterior*.

В. *M. flexor digitorum longus*.

С. *M. peroneus brevis*.

Д. *M. flexor hallucis longus*.

Е. *M. peroneus longus*.

Х. ОРІЄНТОВНА ТЕМАТИКА МУЛЬТИМЕДІЙНИХ ПРЕЗЕНТАЦІЙ (НАВЧАЛЬНІ І ДЕМОНСТРАЦІЙНІ ПРОГРАМИ)

1. Осі і площини тіла людини. Топографічні лінії тулуба. Топографічні області тіла людини.
2. Класифікація аномалій і вад розвитку.
3. Анатомічна і гістологічна будова кістки. Класифікація кісток.
4. Форми і типи черепа, його вікові і статеві особливості.
5. Класифікація з'єднань кісток. Будова суглоба (обов'язкові та допоміжні елементи).
6. Будова м'яза як органа. Класифікації м'язів. Біомеханіка м'язової діяльності.
7. Конституційні типи тіла людини
8. Анатомія скелета тулуба.
9. Анатомія скелету верхньої кінцівки.
10. Відділи кисті. Будова кісток кисті.
11. Анатомія скелету нижньої кінцівки.
12. Відділи стопи. Будова кісток стопи.
13. Анатомічна будова тазу: відділи, стінки, апертури.
14. Скронева кістка. Будова лускатої, барабанної та кам'янистої частин. Барабанна порожнина.
15. Будова очниці, її стінки. Сполучення очниці.
16. Скронева і підскронева ямки, крилоподібно-піднебінна ямка. Межі, стінки та сполучення.
17. Склепіння черепа.
18. Середній і задній відділи зовнішньої основи черепа.
19. Будова основи черепа (передня, середня і задня черепні ямки).
20. Будова порожнини носа, її стінки і сполучення. Приноскові пазухи.
21. З'єднання хребетного стовпа. Атланта-потиличний суглоб.
22. З'єднання між першим і другим шийними хребцями.
23. З'єднання ребер із грудиною та хребцями. Класифікація ребер.
Грудна клітка в цілому. Форми грудної клітки.
24. Хребетний стовп як ціле: відділи, вигини, рухи.
25. Безперервні з'єднання кісток черепа. Вікові та статеві особливості черепа.
26. З'єднання кісток поясу верхньої кінцівки.
27. З'єднання кісток вільної верхньої кінцівки.
28. З'єднання кісток поясу нижньої кінцівки.
29. З'єднання кісток вільної нижньої кінцівки.
30. З'єднання кісток тазу. Статеві і вікові особливості будови таза. Розміри жіночого тазу.
31. Стопа як ціле: склепіння, зтяжки стопи.
32. Анатомо-топографічна характеристика м'язів тулуба.
33. Анатомо-топографічна характеристика м'язів шиї. Области шиї.
34. Анатомо-топографічна характеристика м'язів голови.
35. Анатомо-топографічна характеристика м'язів верхньої кінцівки.
36. Анатомо-топографічна характеристика м'язів нижньої кінцівки.

XI. СПИСОК РЕКОМЕНДОВАНОЇ ЛІТЕРАТУРИ

I. ПІДРУЧНИКИ, АТЛАСИ

1. Гайворонський І.В. Нормальна анатомія людини. Підручник для мед. вузів, Т. 1, - СПб.: Спецлит, 2001. - 500 с.
2. Анатомія людини ілюстрований підручник. У трьох томах / Под.ред. Колесникова Л.Л. - Москва : ГЕОТАР-Медіа, 2017.
3. Анатомія людини. У трьох томах. Т. 1 / За ред. В. Г. Ковешнікова. - Луганськ, 2005. - 327 с.
4. Приріст М.Г. Анатомія людини. / Приріст М.Г., Лисенков Н.К., Бушкович В.І. СПб.:Гіппократ, 2001. - 704 с.
5. Анатомія людини. У 2 томах. Т. 1 / За ред. М.Р. Сапіна. - М.: Медицина, 2001. - 640 с.
6. Синельников Р.Д. Атлас анатомії людини: Навчальний посібник в 4-х томах, Т. 1 / Синельников, Р.Д., Синельников Я.Р.- М.: Медицина, 1989. - 344с.
7. Анатомія людини. / Под ред. Михайлова С.С.- М.: Медицина, 1999. - 735 с.
8. Неттер Ф. Атлас анатомії людини / Під ред. проф. Ю. Б. Чайковського - Львів: Наутілус, 2004.- 592 с.
9. Дюбенко К.А. Анатомія людини: у 2 частина. Ч. 1. / Дюбенко К.А., Коломійцев А.К., Чайковський Ю.Б.- Київ: Книга, 2004. - 690 с.
10. Шапаренко П.П. Анатомія людини. Т.1. / Шапаренко П.П., Смольського Л.П. - Київ:Здоров'я, 2003. - 476 с.
11. Анатомія людини у трьох томах. Т.1 / За ред. А.С. Головацького та Черкасова В.Г. - Вінниця: Нова книга, 2006. - 365с.
12. Собота Й. Атлас анатомії людини в 2 томах. Т.1 / Переробка та редакції В.П. Черкасова, переклад з нім. мови О.І. Ковальчука. - К: Український медичний вісник, 2009. - 432 с.
13. Калашникова С.М. Атлас анатомії людини. Т.1, Харків, 2007. - 226с.

II. СЛОВНИКИ, НАВЧАЛЬНО-МЕТОДИЧНІ ПОСІБНИКИ, ПРАКТИКУМИ

1. Російсько-український тлумачний словник основних біологічних і медичних термінів. / За редакцією В.С.Пікалюка. - Сімферополь: Відавничий відділ КДМУ, 2004. -328 с.
2. Англо-український Ілюстрований медичний словник Дорланда. У 2-х томах. - Львів: Наутілус, 2002.
3. Міжнародна анатомічна номенклатура / Під ред. Бобрика І.І., Ковешнікова В.Г. - Київ: Здоров'я, 2001. - 328 с.
4. Пікалюк В.С. Філо-, онтогенез органів і систем. / Пікалюк В.С., Османов А.Ю. - Сімферополь, 2007. - 240с.
5. Анатомія людини з клінічним аспектом / За ред. Я.І.Федонюка, В.С.Пікалюка. - Тернопіль: Навчальна книга, 2009. - 920 с.
6. Гринчук В.О. Опорно-руховий апарат людини: Навчальний посібник. / Гринчук В.О.,
7. Велемець В.Х., Пікалюк В.С., Шварц Л.О., Поручинській А.І.- Луцьк: Надстир'я, 2003. - 354с.
8. Андронеску А. Анатомія дитини. - Бухарест: меридіанів, 1970. - 363 с.
9. Пікалюк В.С. Загальна анатомічна термінологія: Методичний посібник для студентів / Пікалюк В.С., Бабанін А.А., Шкуренко В.П., Куця С.А. .. - Сімферополь, 2006. - 12с.
10. Пікалюк В.С. Артросіндесмологія: Навчально-методичний посібник для студентів. / Пікалюк В.С., Шкуренко В.П. - Сімферополь, 2007. - 192 с.

11. Пикалюк В.С. М'язи і фасції людини: Практичний посібник для студентів медичних ВУЗів із препарування і вивчення міології за курсом нормальної анатомії людини. / Пикалюк В.С., Івахненко В. М., Білоцерківський В. П. - Сімферополь, 2005. - 244 с.
12. Пикалюк В.С. Методичний посібник з виготовлення анатомічних препаратів. / Пикалюк В.С., Мороз Г.А., Кутя С.А - Сімферополь, 2004. - 79 с.
13. Пикалюк В.С. Організація навчального процесу на медичних факультетах при вивченні анатомії людини за кредитно-модульною системою: Навчальний метод. посібник для студентів медичних ВНЗ III-IV рівнів акредитації. / Пикалюк В.С., Мороз Г.А., Кутя С.А. Сімферополь, 2006. - 116 с.
14. Пикалюк В.С. Навчально-дослідна робота студентів і основи наукового пошуку при вивченні курсу нормальної анатомії людини .: Методичні розробки для викладачів і студентів медичних ВУЗів. / Пикалюк В.С., Свербилова Т.Л., Білоцерківський В.П. - Сімферополь, 2004. - 85 с.
15. Пикалюк В.С. Організація навчальної діяльності студентів медичних факультетів при вивченні анатомії людини за кредитно-модульною системою. Модуль 1. Анатомія опорно-рухового апарату: Учбов.-метод. практикум для студентів медичних ВУЗів III-IV ступеня акредитації. Видання третє, испр. і доп. / Пикалюк В.С., Шкуренко В.П., Кривенцов М.А. - Сімферополь, 2010. - 345 с.
16. Zadnipyany IV Human anatomy, the structure of the human body, the locomotor system, volume I, ECTS, lecture workbook 2007/2008, module 1. Simferopol, 2007. - 280p.

ЗМІСТ

ПЕРЕДМОВА	3
РОБОЧА ПРОГРАМА ПЕРШОГО МОДУЛЯ	4
I. ВСТУП В АНАТОМІЮ	5
1.1. Основні напрямки анатомію. Класифікація анатомії, її місце в системі біологічних наук	5
1.2. Основні принципи і методи анатомічного дослідження	6
1.3. Короткий історичний нарис. Періоди і етапи розвитку анатомії	7
1.4. Анатомічна термінологія	11
1.5. Антропологічна характеристика людини. Статеві, вікові та індивідуальні особливості будови тіла людини. Основні типи статур людини. Поняття про конституцію	21
1.6. Загальний план будови тіла людини. Основи загальної гістології	26
1.7. Походження людини. Норма, пороки і аномалії розвитку	28
II. ОСТЕОЛОГІЯ, OSTEOLOGIA	33
ЗАГАЛЬНА ОСТЕОЛОГІЯ	33
2.1. Класифікація кісток	33
2.2. Будова і хімічний склад кісток	35
2.3. Рентгеноанатомія кісток	36
2.4. Філо- і онтогенез кісток	37
2.5. Вади і аномалії розвитку кісток	40
ТОПОГРАФІЧНА ОСТЕОЛОГІЯ.....	41
2.6. Скелет тулуба	41
2.6.1 Загальні ознаки хребців (типовий хребець)	41
2.6.2 Шийні, грудні, поперекові хребці, їх особливості. Крижова кістка, куприк .	42
2.6.3 Кістки грудної клітини. Ребра і грудина	45
2.7. Скелет кінцівок	47
2.7.1 Кістки пояса і вільної верхньої кінцівки: ключиця, лопатка, плечова кістка, кістки передпліччя і кисті	47
Кістки пояса верхньої кінцівки	48
Скелет вільної верхньої кінцівки	49
2.7.2 Кістки пояса і вільної нижньої кінцівки: тазова кістка, стегнова кістка, кістки гомілки і стопи	54
Кістки пояса нижньої кінцівки	54
Скелет вільної нижньої кінцівки	55
III. КРАНІОЛОГІЯ, CRANIOLOGIA	61
3.1. Вступ в краніологію	61
3.2. Кістки мозкового черепа	63
3.3. Кістки лицьового черепа	75
3.4. Череп в цілому. Зовнішня і внутрішня поверхні основи черепа (скронева, підскронева, крилопіднебінна ямки)	86
3.5. Філо- і онтогенез кісток черепа	99
3.6. Вікові і статеві особливості черепа	100
3.7. Рентгеноанатомія черепа	102
3.8. Варіанти і аномалії розвитку черепа	104
IV. АРТРОСІНДЕСМОЛОГІЯ, ARTHROSYNDESMOLOGIA	107

ЗАГАЛЬНА АРТРОСИНДЕСМОЛОГІЯ	107
4.1. <i>Розвиток з'єднань кісток</i>	107
4.2. <i>Класифікація сполучення кісток</i>	108
4.3. <i>Безперервні з'єднання, синартрози, synarthrosis</i>	110
4.4. <i>Напівсуглоби (геміартрози), haemiarthrosis</i>	111
4.5. <i>Перервні з'єднання (діартрози), diarthrosis</i>	112
4.6. <i>Біомеханіка суглобів і їх класифікація по функції</i>	114
4.7. <i>Класифікація суглобів за будовою</i> <i>(кількістю суглобових поверхонь)</i>	119
ТОПОГРАФІЧНА АРТРОСИНДЕСМОЛОГІЯ	119
4.8. <i>З'єднання кісток тулуба</i>	119
4.8.1. <i>З'єднання хребетного стовпа</i>	120
4.8.2. <i>З'єднання ребер</i>	127
4.8.3. <i>З'єднання кісток черепа</i>	134
4.9. <i>З'єднання кісток кінцівок</i>	138
4.9.1. <i>З'єднання кісток пояса і вільної верхньої кінцівки</i>	138
<i>З'єднання кісток пояса верхньої кінцівки</i>	139
<i>З'єднання кісток вільної верхньої кінцівки</i>	142
4.9.2. <i>З'єднання кісток пояса і вільної нижньої кінцівки</i>	151
<i>З'єднання кісток пояса нижньої кінцівки</i>	151
<i>З'єднання кісток вільної нижньої кінцівки</i>	156
V. МІОЛОГІЯ, MYOLOGIA	173
ЗАГАЛЬНА МІОЛОГІЯ	175
5.1. <i>Розвиток м'язів</i>	175
5.2. <i>Будова м'язів</i>	176
5.3. <i>Допоміжний апарат м'язів</i>	176
5.4. <i>Класифікація м'язів</i>	178
5.5. <i>Елементи біомеханіки. Робота м'язів</i>	180
5.6. <i>Фактори, що визначають силу м'язів</i>	182
ТОПОГРАФІЧНА МІОЛОГІЯ	183
5.7. <i>М'язи, фасції і топографія тулуба</i>	183
5.7.1. <i>М'язи, фасції і топографія спини</i>	183
5.7.2. <i>М'язи, фасції і топографія грудей</i>	189
5.7.3. <i>Діафрагма</i>	193
5.7.4. <i>М'язи, фасції і топографія живота</i>	196
5.7.5. <i>М'язи, фасції і топографія голови</i>	203
5.7.6. <i>М'язи, фасції і топографія шиї</i>	209
5.8. <i>М'язи, фасції і топографія кінцівок</i>	217
5.8.1. <i>М'язи, фасції і топографія верхньої кінцівки</i>	217
<i>М'язи, фасції і топографія плечового пояса</i>	217
<i>М'язи, фасції і топографія вільної верхньої кінцівки</i>	219
5.8.2. <i>М'язи, фасції і топографія нижньої кінцівки</i>	232
<i>М'язи, фасції і топографія таза</i>	232
<i>М'язи, фасції і топографія вільної нижньої кінцівки</i>	235
5.9. <i>Варіанти і аномалії розвитку скелетних м'язів</i>	250
VI. ФУНКЦІОНАЛЬНІ МЕТОДИ ДОСЛІДЖЕННЯ ОПОРНО_РУХОВОГО АПАРАТУ	252
6.1. <i>Функціональні методи дослідження кісток і їх з'єднань</i>	252
6.1.1. <i>Загальна характеристика рентгеноанатомії з'єднання кісток</i>	252
6.1.2. <i>Рентгеноанатомія хребетного стовпа</i>	253

6.1.3. Рентгеноанатомія грудної клітини	255
6.1.4. Рентгеноанатомія черепа	256
6.1.5. Рентгеноанатомія суглобів верхньої кінцівки	257
6.1.6. Рентгеноанатомія суглобів нижньої кінцівки	260
6.1.7. Комп'ютерна томографія в дослідженні кісток і їх з'єднань	264
6.2. Функціональні методи дослідження м'язової діяльності	266
VII. ЗВЕДЕНА ТАБЛИЦЯ ЗМАГАНЬ В СУГЛОБАХ ТУЛУБА І КІНЦІВОК	267
VIII. ПИТАННЯ ДЛЯ ПІДСУМКОВОГО КОНТРОЛЮ «АНАТОМІЯ ОПОРНО_РУХОВОГО АПАРАТУ»	272
IX. СИТУАЦІЙНІ ЗАДАЧІ (НАВЧАЛЬНИЙ ВАРІАНТ)	277
X. ОРІЄНТОВНА ТЕМАТИКА МУЛЬТИМЕДІЙНИХ ПРЕЗЕНТАЦІЙ (НАВЧАЛЬНІ І ДЕМОНСТРАЦІЙНІ ПРОГРАМИ)	304
СПИСОК РЕКОМЕНДОВАНОЇ ЛІТЕРАТУРИ	305